C. ARSENI M. MARETSIS

ENDOCRINO NEURO-CHIRURGIE

Scanned with OKEN Scanner

C. ARSENI M. MARETSIS

ENDOCRINO NEURO-CHIRURGIE

EDITURA MEDICALĂ — BUCUREȘTI, 1981

Scanned with OKEN Scanner

PREFAŢĂ

Sperăm ca apariţia unei cărţi cu acest titlu, se pare pentru prima dată în lume, scrisă de doi neurochirurgi cu o vastă şi îndelungată activitate clinică, să nu mire pe nimeni.

Desigur, endocrinologia clasică este la ora actuală suficient cunoscută. De asemenea, sînt cunoscute relaţiile ei cu restul organismului. Relaţiile endocrine cu sistemul nervos, în majoritatea cazurilor bazate pe date experimentale, au fost puse în evidenţă mai tîrziu. Desigur, unele observaţii sporadice cu privire la neuroendocrinologie la om au fost descrise de la începutul secolului, dar numai ca o curiozitate clinică. Datorită dezvoltării neurochirurgiei, a metodelor paraclinice şi în special a celor de laborator (mai ales biochimia şi microscopia electronică), datele de endocrinologie neurologică au început să devină mai precise. Ele au rezultat în special din activitatea clinicilor de neurochirurgie, aşa că mai curînd s-ar putea vorbi de date endocrino-neurochirurgicale.

Endocrino-neurochirurgia se ocupă de afecţiunile neurochirurgicale care determină şi tulburări endocrinologice. Relaţiile dintre sistemul nervos central şi endocrinologie explică nu numai anumite manifestări clinice, care constituiau pînă în prezent unele curiozităţi, ci reprezintă totodată puncte de reper importante în elucidarea multor stări patologice, care pînă de curînd puneau semne de întrebare.

Credem că apariţia unei cărţi care să abordeze aceste probleme, care ne preocupă de multă vreme, va stîrni nu numai interesul endocrinologilor, neurologilor şi neurochirurgilor, ci şi al tuturor medicilor care doresc să-şi întregească cultura de specialitate.

Autorii

Scanned with OKEN Scanner

CUPRINS

I. PARTEA GENERALĂ

	Pag.
1. **INTRODUCERE. CONCEPTUL DE NEUROENDOCRINOLOGIE**	15
2. **ISTORICUL CONCEPȚIILOR DESPRE HIPOTALAMUS, HIPOFIZĂ ȘI EPIFIZĂ**	23
3. **REGLAREA NERVOASĂ A SISTEMULUI ENDOCRIN**	30
4. **INFLUENȚA HORMONILOR PERIFERICI ASUPRA SISTEMULUI NERVOS**	32
5. **ROLUL LICHIDULUI CEFALORAHIDIAN ÎN NEUROCHIRURGIE**	36
6. **HIPOTALAMUSUL**	38
6.1. Anatomia și conexiunile neuroendocrinologice ale hipotalamusului	38
6.1.1. Anatomie	38
6.1.2. Conexiunile hipotalamusului	40
6.1.2.1. Conexiunile hipotalamice aferente de la ariile olfactorii bazale și complexul amigdalian	40
6.1.2.2. Conexiunile hipotalamice aferente de la aria limbică telencefalică și ariile neocorticale	41
6.1.2.3. Conexiunile hipotalamice aferente din mezencefal	43
6.1.2.4. Conexiuni retino-hipotalamice	43
6.1.2.5. Conexiuni talamo-hipotalamice	43
6.1.2.6. Conexiuni eferente și intrinseci ale hipotalamusului	44
6.1.3. Vascularizația hipotalamusului	45
6.1.4. Fiziologia hipotalamusului	46
6.1.4.1. Reglarea secreției hipofizei	47
6.1.4.1.1. Hormonii hipotalamusului	47
6.1.4.1.1.1. Factorul de eliberare a corticotropului sau corticotropin-releasing-factor (CRF)	48
6.1.4.1.1.2. Hormonul de eliberare a tirotropului sau tyrotropin-releasing hormone (TRH)	49
6.1.4.1.1.3. Hormonul de eliberare a hormonului de luteinizare (LH-RH) și a hormonului stimulator al foliculinizării (FSH-RH sau Gn-RH)	50
6.1.4.1.1.4. Factorul de eliberare a prolactinei sau prolactin-releasing factor (PRF)	51

Scanned with OKEN Scanner

Pag.

6.1.4.1.1.5. Factorul de inhibiţie a eliberării prolactinei sau prolactin-release-inhibiting factor (PIF) 52
6.1.4.1.1.6. Factorul de eliberare a hormonului de creştere sau growth hormone-releasing factor (GH-RF) 53
6.1.4.1.1.7. Hormonul inhibitor al eliberării hormonului de creştere sau growth hormone release-inhibiting hormone (GH-RIH ; somatostatin) 53
6.1.4.1.1.8. Factorul de inhibiţie a eliberării hormonului stimulator melanocitic sau melanocyte stimulating hormone release-inhibiting factor (MIF) 54
6.1.4.1.2. Vasopresina 54
6.1.4.1.3. Relaţiile dintre factorul de eliberare a corticotropului (CRF) şi vasopresină 57
6.1.4.1.4. Oxitocina 58
6.1.4.1.5. Neurofizinele 60
6.1.4.2. Menţinerea de către hipotalamus a tonusului scoarţei cerebrale . 60
6.1.4.3. Funcţia de termoreglare a hipotalamusului 62
6.1.4.4. Reglarea de către hipotalamus a metabolismului hidric . . . 63
6.1.4.5. Reglarea hipotalamică a funcţiei sexuale 63
6.1.4.6. Reglarea hipotalamică a metabolismului grăsimilor 63
6.1.4.7. Reglarea hipotalamică a metabolismului glucidelor 63
6.1.4.8. Motilitatea gastro-intestinală şi hipotalamusul 64
6.1.4.9. Rolul hipotalamusului în reglarea presiunii arteriale . . . 64
6.1.4.10. Epilepsia autonomă 64
6.1.4.11. Hipotalamusul şi reglarea ritmului somn-veghe 64
6.1.4.12. Scoarţa cerebrală şi funcţiile hipotalamusului 65
6.1.5. Determinările calitative şi cantitative ale hormonilor hipotalamici . 68
6.1.5.1. Probele biologice 68
6.1.5.2. Metode radioimunologice şi metode pentru receptori 69
6.1.5.3. Probleme legate de metodele cu lichide biologice 70
6.1.5.4. Semnificaţia rezultatelor cercetărilor 70
6.1.5.5. Determinările în lichidele somatice 71

7. HIPOFIZA 73

7.1. Embriologie şi anatomie 73
7.2. Vascularizaţia hipofizară 75
7.3. Ultrastructura glandei hipofizare 79
7.4. Histochimia adenohipofizei 79
7.5. Fiziologia hipofizei 83
7.5.1. Adenohipofiza şi hormonii hipofizei 83
7.5.1.1. Hormonul de creştere (GH) 83
7.5.1.1.1. Factorii care modifică secreţia hormonului de creştere (GH) . 84
7.5.1.1.2. Testarea secreţiei hormonului de creştere 85
7.5.1.2. Hormonul stimulator al tiroidei (TSH) 86
7.5.1.2.1. Controlul nervos al secreţiei de TSH 87
7.5.1.2.2. Testul cu TRH 90
7.5.1.3. Prolactina (Prl) 92
7.5.1.4. Secreţia gonadotropinelor hipofizare (LH/FSH) 95
7.5.1.4.1. Secreţia gonadotropinică la femeie 95
7.5.1.4.2. Secreţia gonadotropinică la bărbat 99
7.5.1.5. Hormonul adrenocorticotrop hipofizar (ACTH) 102
7.5.1.5.1. Structura şi acţiunea 102
7.5.1.5.2. Determinarea ACTH 102
7.5.1.5.3. Ritmul circadian 103
7.5.1.5.4. Stress-ul, ca mecanism de control 103
7.5.1.5.5. Importanţa determinării secreţiei bazale de ACTH 103
7.5.1.5.6. Teste dinamice ale secreţiei de ACTH 104
7.5.1.6. Melanocitstimulina (MSH) din lobul intermediar hipofizar . . 106
7.5.1.7. Endorfinele 107

Scanned with OKEN Scanner

Pag.

7.5.2. Neurohipofiza 107
7.5.2.1. Neurotransmiţătorii centrali în controlul antehipofizei . . . 108
7.5.2.1.1. Rolul neurotransmiţătorilor colinergici 109
7.5.2.1.2. Rolul neurotransmiţătorilor catecolaminergici 110
7.5.2.1.3. Rolul neurotransmiţătorilor indolaminergici 112
7.5.2.2. Reglarea hipofizo-hipotalamo-sistem nervos 114

8. GLANDA PINEALĂ 119

8.1. Embriologie şi anatomie 119
8.2. Sinteza şi metabolismul melatoninei 121
8.3. Fiziologia glandei pineale 122
8.4. Acţiunile biologice ale compuşilor glandei pineale 123

II. PARTEA SPECIALĂ

1. TULBURĂRILE ENDOCRINE (GENERALITĂŢI) 129

1.1. Secreţia excesivă de hormon 129
1.2. Producerea insuficientă de hormon 130
1.3. Secreţia de hormoni anormali 131
1.4. Producerea ectopică de hormoni 132

2. PUBERTATEA ŞI SISTEMUL NEUROENDOCRIN 137

2.1. Controlul neuroendocrin al gonadotropinelor înainte de pubertate . . 137
2.2. Maturarea controlului neuroendocrin la pubertate 138
2.3. Dezvoltarea ritmicităţii gonadotropice şi feed-back-ul pozitiv la pubertate 138
2.4. Mecanismul de maturare a controlului neuroendocrin 139
2.5. Controlul neuroendocrin în stările patologice ale prepubertăţii şi pubertăţii 139
2.6. Hipogonadism hipogonadotropic 140
2.7. Expunerea la androgeni 140

3. NEUROENDOCRINOLOGIE CLINICĂ 143

3.1. Sindroame neuroendocrine în patologia nervoasă 144

4. PATOLOGIA HIPOTALAMUSULUI 149

4.1. Sindroame hipotalamice 149
4.2. Etiologia sindroamelor hipotalamice 151
4.3. Hipotalamotomia stereotaxică în psihochirurgie 155

5. PATOLOGIA HIPOFIZEI 157

5.1. Tulburări în secreţia hormonului somatotrop 157
5.1.1. Acromegalia 157
5.1.2. Secreţia deficitară de GH 161
5.2. Tulburări în secreţia hormonului adrenocorticotrop 163
5.2.1. Sindromul Cushing 163
5.2.2. Sindromul Nelson 164
5.2.3. Sindromul ACTH ectopic 164
5.3. Tulburări în secreţia prolactinei 165
5.4. Tulburări în secreţia hormonilor neurohipofizei 169

Scanned with OKEN Scanner

Pag.

5.4.1. Diabetul insipid 169
5.4.2. Sindromul secreției inadecvate de hormon antidiuretic 172
5.4.3. Patologia secreției de oxitocină 173
5.4.4. Excesul de secreție a hormonului antidiuretic 174
5.5. Hipopituitarismul 175
5.5.1. Boli congenitale 175
5.5.2. Boli dobîndite 176
5.5.2.1. Necroza hipofizară 176
5.5.2.2. Procese expansive 177
5.5.2.3. Tumori hipofizare intrinseci 178
5.5.3. Efectele hipopituitarismului 180
5.5.4. Hipopituitarismul la copii 183
5.6. Tumorile hipofizare 185
5.6.1. Generalități 185
5.6.2. Semnele clinice 187
5.6.3. Sindroamele endocrine în tumorile hipofizare 190
5.6.4. Examenele paraclinice 191
5.6.5. Testări hormonale 195
5.6.6. Diagnosticul sindroamelor hipofizare 196
5.7. Tumorile neurohipofizei 200
5.8. Sindroamele hiperpituitare în tumorile hipofizare 201
5.8.1. Adenomul eozinofil 201
5.8.2. Adenomul bazofil 204
5.8.3. Adenomul cromofob 207
5.8.4. Sindromul de galactoree și amenoree 210
5.8.5. Adenomul mixt hipofizar 211
5.8.6. Adenomul malign hipofizar 211
5.8.7. Craniofaringiomul 211
5.8.8. Sindromul hipopituitar terapeutic 213
5.8.9. Diagnosticul sindroamelor tumorale hipofizare 213
5.9. Tratamentul tumorilor hipofizare 217
5.10. Particularități etiologice ale proceselor expansive intraselare . . . 220

6. LEZIUNILE PERISELARE 225

7. LEZIUNILE CEREBRALE EXTRAHIPOTALAMICE 228

8. PATOLOGIA GLANDEI PINEALE 231

8.1. Generalități 231
8.2. Anatomie patologică 232
8.3. Simptomatologia 239
8.4. Tratamentul 244

9. LEZIUNEA SOMATO-VISCERALE EXTRAGLANDULARE 246

10. ASPECTE NEUROENDOCRINOLOGICE ÎN TRAUMATISMELE CRANIO-CEREBRALE 247

11. ASPECTE NEUROENDOCRINOLOGICE ÎN HIPERTENSIUNEA ARTERIALĂ 249

12. FACTORII NEUROENDOCRINI ÎN BOLILE VASCULARE CEREBRALE . 251

13. ASPECTE NEUROENDOCRINOLOGICE ALE STRESS-ULUI CHIRURGICAL 253

Scanned with OKEN Scanner

CONTENTS

Page

I. GENERAL

1. **INTRODUCTION. THE CONCEPT OF NEURO-ENDOCRINOLOGY** . . . 15

2. **THE HISTORY OF CONCEPTS ON THE HYPOTHALAMUS, THE HYPOPHYSIS, AND THE EPIPHYSIS** 23

3. **THE NERVOUS REGULATION OF THE ENDOCRINE SYSTEM** . . . 30

4. **THE INFLUENCE OF PERIPHERAL HORMONES ON THE NERVOUS SYSTEM** 32

5. **THE ROLE OF THE CEREBRAL FLUID (LIQUOR CEREBRI) IN NEUROSURGERY** 36

6. **THE HYPOTHALAMUS** 38

6.1. The anatomy and the neuro-endocrinologic connections of the hypothalamus 38
6.1.1. Anatomy 38
6.1.2. The connections of the hypothalamus 40
6.1.2.1. Afferent hypothalamic connections from the basal olfactory areas, and from the amygdal complex 40
6.1.2.2. Afferent hypothalamic connections from the telencephalic lymbic area, and from the neo-cortical areas 41
6.1.2.3. Afferent hypothalamic connections from the mesencephalus . . 43
6.1.2.4. The retinal-hypothalamic connections 43
6.1.2.5. The thalamic-hypothalamic connections 43
6.1.2.6. The efferent, and the intrinsic connections of the hypothalamus 44

Scanned with OKEN Scanner

Page

6.1.3. Vascularization of the hypothalamus 45
6.1.4. The physiology of the hypothalamus 46
6.1.4.1. Regulation of the hypophyseal secretion 47
6.1.4.1.1. The hormones of the hypothalamus 47
6.1.4.1.1.1. The corticotrop-releasing factor (CRF) 48
6.1.4.1.1.2. The tyrotropin-releasing hormone (TRH) 49
6.1.4.1.1.3. The luteinising hormone-releasing hormone (LH-RH), and of the foliculin stimulating hormone-releasing hormone (FSH-RH, or Gn-RH) 50
6.1.4.1.1.4. The prolactin-releasing factor (PRF) 51
6.1.4.1.1.5. The prolactin release-inhibiting factor (PIF) 52
6.1.4.1.1.6. The growth hormone-releasing factor (GH-RF) 53
6.1.4.1.1.7. The growth hormone release-inhibiting hormone (GH-RIT, or somatostatine) 53
6.1.4.1.1.8. The melanocyte stimulating hormone release-inhibiting factor (MIF) 54
6.1.4.1.2. Vasopressine 54
6.1.4.1.3. Relationships between the corticotrop-releasing factor (CRF), and vasopresine 57
6.1.4.1.4. Oxytocine 58
6.1.4.1.5. The neurophysines 60
6.1.4.2. Maintenance by the hypothalamus of the cortical tonus . . . 60
6.1.4.3. The thermoregulation function of the hypothalamus 62
6.1.4.4. Regulation by the hypothalamus of the water metabolism . . 63
6.1.4.5. The hypothalamic regulation of the sexual function 63
6.1.4.6. Hypothalamic regulation of the lipid metabolism 63
6.1.4.7. Hypothalamic regulation of the metabolism of carbohydrates . . 63
6.1.4.8. Gastro-intestinal motility and the hypothalamus 64
6.1.4.9. The role of the hypothalamus in the regulation of blood pressure 64
6.1.4.10. The autonomous epilepsy 64
6.1.4.11. The hypothalamus and the regulation of the sleepwakefulness rhythm 64
6.1.4.12. The cerebral cortex and the functions of the hypothalamus . 65
6.1.5. Qualitative and quantitative evaluation of hypothalamic hormones 68
6.1.5.1. Biological testing 68
6.1.5.2. Radioimmunological methods and methods for receptors . . . 69
6.1.5.3. Problems related to methods for the study of biological fluids 70
6.1.5.4. The significance of the research results 70
6.1.5.5. Determinations in somatic fluids 71

7. THE HYPOPHYSIS 73

7.1. Embriology and anatomy 73
7.2. Vascularization of the hypophysis 75
7.3. The ultrastructure of the hypophysis 79
7.4. The histochemistry of the adenohypophysis 79
7.5. The physiology of the hypophysis 83
7.5.1. The adenohypophysis and hypophyseal hormones 83
7.5.1.1. The growth hormone (GH) 83
7.5.1.1.1. Factors that alter the secretion of the growth hormone (GH) 84
7.5.1.1.2. Testing of the secretion of the growth hormone 85
7.5.1.2. The thyroid stimulating hormone (TSH) 86
7.5.1.2.1. The nervous control of TSH secretion 87
7.5.1.2.2. The TSH test 90
7.5.1.3. Prolactine (Prl.) 92
7.5.1.4. Secretion of hypophyseal gonadotropins (LH/FSH) 95
7.5.1.4.1. In the female 95
7.5.1.4.2. In the male 99

Scanned with OKEN Scanner

Page

7.5.1.5. The hypophysary adrenocorticotrop hormone (ACTH) 102
7.5.1.5.1. Structure and action 102
7.5.1.5.2. Determination of ACTH 102
7.5.1.5.3. Cyrcadian rhythm 103
7.5.1.5.4. Stress as control mechanism 103
7.5.1.5.5. The importance of ACTH secretion evaluation 103
7.5.1.5.6. Dynamic tests for the ACTH secretion 104
7.5.1.6. Melanocytestimulating hormone (MSH) of the intermediate hypophysary lobe 106
7.5.1.7. Endorphins 107
7.5.2. The neurohypophysis 107
7.5.2.1. Central neurotransmitters in the control of the anterior hypophysis 108
7.5.2.1.1. The role of cholinergic transmitters 109
7.5.2.1.2. The role of the cathecholaminergic transmitters 110
7.5.2.1.3. The role of the indolaminergic transmitters 112
7.5.2.2. The hypophyseal-hypothalamo-nervous system regulation . . . 114

8. THE PINEAL GLAND 119

8.1. Embriology and anatomy 119
8.2. The synthesis and the metabolism of melatonin 121
8.3. The physiology of the pineal gland 122
8.4. The biologic effects of components of the pineal gland 123

II. THE SPECIAL PART

1. ENDOCRINE DISTURBANCES (GENERALITIES) 129

1.1. Excessive hormone secretion 129
1.2. Insufficient production of hormone 130
1.3. Secretion of abnormal hormones 131
1.4. Ectropic production of hormones 132

2. PUBERTY AND THE NEUROENDOCRINE SYSTEM 137

2.1. The neuroendocrine control of gonadotropins before the puberty . . 137
2.2. Maturation of the neuroendocrine control at puberty 138
2.3. Development of gonadotropin rhythmicity and positive feed-back at puberty 138
2.4. Mechanism of maturation of the neuroendocrine control 139
2.5. The neuroendocrine control in pathologic conditions of pre-puberty and puberty 139
2.6. Hypogonadism of hypogonadotropic type 140
2.7. Exposure to androgens 140

3. CLINICAL NEUROENDOCRINOLOGY 143

3.1. The neuroendocrine syndromes in the nervous pathology 149

4. PATHOLOGY OF THE HYPOTHALAMUS 149

4.1. Hypothalamic syndromes 149
4.2. Etiology of the hypothalamic syndromes 151
4.3. Stereotaxic hypothalamotomy in psychosurgery 155

Scanned with OKEN Scanner

Page

5. PATHOLOGY OF THE HYPOPHYSIS 157

5.1. Disturbances in the secretion of the somatotrop hormone (growth hormone) 157
5.1.1. Acromegalia 157
5.1.2. Deficiency of growth hormone secretion 161
5.2. Disturbances in the secretion of the adrenocorticotrop hormone . . . 163
5.2.1. The Cushing syndrome 163
5.2.2. The Nelson syndrome 164
5.2.3. The ectopic ACTH syndrome 164
5.3. Disturbances in the secretion of prolactin 165
5.4. Disturbances in the secretion of neurohypophyseal hormones . . . 169
5.4.1. Insipide diabetes 169
5.4.2. Inadequate secretion of anti-diuretic hormone 172
5.4.3. Pathology of the oxytocine secretion 173
5.4.4. Excess secretion of anti-diuretic hormone 174
5.5. Hypopituitarism 175
5.5.1. Congenital diseases 175
5.5.2. Acquired diseases 176
5.5.2.1. Hypophyseal necrosis 176
5.5.2.2. Expanding processes 177
5.5.2.3. Intrinsic hypophyseal tumours 178
5.5.3. Effects of hypopituitarism 180
5.5.4. Hypopituitarism in children 183
5.6. Hypophyseal tumours 185
5.6.1. Generalities 185
5.6.2. Clinical signs 187
5.6.3. Endocrine syndromes in hypophyseal tumours 190
5.6.4. Paraclinic examination 191
5.6.5. Hormonal testing 195
5.6.6. Diagnosis of hypophyseal syndromes 196
5.7. Tumours of the neurohypophysis 200
5.8. Hyperpituitary syndromes in hypophyseal tumours 201
5.8.1. The eosinophillic adenoma 201
5.8.2. The basophillic adenoma 204
5.8.3. The chromophobic adenoma 207
5.8.4. The galactorrhea and the amenorrhea syndromes 210
5.8.5. The mixed hypophyseal syndrome 211
5.8.6. The malignant hypophyseal adenoma 211
5.8.7. Craniopharyngioma 211
5.8.8. The therapeutically-induced hypopituitary syndrome 213
5.8.9. Diagnosis of hypophyseal tumoral syndromes 213
5.9. Treatment of hypophyseal tumours 217
5.10. Etiologic particularities of intra-sellar expanding processes . . . 220

6. PERI-SELLAR LESIONS 225
7. EXTRA-HYPOTHALAMIC CEREBRAL LESIONS 228
8. PATHOLOGY OF THE PINEAL BODY 231

8.1. Generalities 231
8.2. Pathological anatomy 232
8.3. Symptomatology 239
8.4. Treatment 244

9. EXTRA-GLANDULAR SOMATO-VISCERAL LESIONS 246
10. NEUROENDOCRINOLOGIC ASPECTS IN CRANIO-CEREBRAL TRAUMA 247
11. NEUROENDOCRINOLOGIC ASPECTS IN ARTERIAL HYPERTENSION 249
12. NEUROENDOCRINE FACTORS IN CEREBRAL VASCULAR DISEASES 251
13. NEUROENDOCRINOLOGICAL ASPECTS OF SURGICAL STRESS . . 253

Scanned with OKEN Scanner

I

PARTEA GENERALĂ

Scanned with OKEN Scanner

1. INTRODUCERE
CONCEPTUL DE NEUROENDOCRINOLOGIE

Sistemul nervos şi sistemul endocrin coordonează şi integrează celelalte sisteme din organism ; în acelaşi timp ele se influenţează reciproc, activitatea lor suportînd ea însăşi unele influenţe din partea celorlalte sisteme ale organismului.

Creierul, prin intermediul hipotalamusului, sistemului limbic, mezodiencefalului şi hipofizei, reglează şi controlează secreţia glandelor endocrine periferice ; hormonii periferici, la rîndul lor, influenţează activitatea sistemului nervos prin mecanismul de *feed-back*, ceea ce contribuie la menţinerea echilibrului neuro-endocrin.

Stressul psihic intervine în secreţia hormonală. Astfel, Selye (1936) a fost primul care a descris răspunsul generalizat nespecific al sistemului hipofizo-suprarenalian la stress.

Secreţia medulosuprarenalei este influenţată direct prin nervul splanhnic. Fibrele din nervul vag drept controlează în mai mică măsură secreţia insulinei din pancreas ; fibrele din sistemul nervos autonom, care impulsionează tractul gastro-intestinal, par să afecteze şi secreţia mai multor hormoni gastro-intestinali. Sistemul nervos vegetativ controlează glandele periferice atît direct, cît şi indirect, prin efectul vasomotor. Despre hormonul tiroidian se presupune că ar regla tonusul sistemului nervos vegetativ (Danielopolu, 1943).

Conceptul de neurosecreţie preconizează că neurohormonii din celulele nervoase ale unor nuclei hipotalamici reglează activităţile secretorii ale hipofizei (Scharrer şi Scharrer, 1963). Astfel, neurohormonii hipotalamici antidiuretic, vasopresina şi oxitocina coboară de-a lungul axonilor celulari în neurohipofiză, unde se stochează şi apoi se eliberează în organism, în funcţie de necesităţi.

Scanned with OKEN Scanner

Antehipofiza sau adenohipofiza se află sub acţiunea neurohormonilor hipotalamici de eliberare sau releasing-hormones (RH) din eminenţa mediană ; ei ajung la lobii anterior şi intermediar pe calea vaselor portale [hipotalamic releasing hormones (HRH) sau hormonii hipotalamici hipofizotropi (HHH)], influenţează secreţia celulelor din lobul anterior al hipofizei (anterior lob of the hypophysis = ALH) ; rezultă şapte hormoni hipofizari, care sînt vărsaţi în sînge şi anume : hormonul de creştere (GH), prolactina (Prl), hormonul de stimulare tiroidiană (TSH), hormonul de stimulare a corticosuprarenalei (ACTH), hormonul de stimulare a melanocitelor (MSH), hormonul de stimulare foliculinic (FSH) şi hormonul de luteinizare (LH). S-a emis ipoteza că secreţia TSH, LH, FSH, ACTH şi MSM ar fi apanajul celulelor bazofile, pe cînd GH şi Prl ar fi secretaţi de eozinofile. Nu se cunoaşte precis rolul celulelor cromofobe hipofizare ; clinica a demonstrat însă că adenoamele cromofobe hipofizare sînt uneori însoţite de sindroame de hiperfuncţie ca acromegalia, sindromul Cushing, sindromul de galactoree-amenoree etc., ceea ce infirmă ipoteza că celula cromofobă ar fi inertă hormonal. Mai mult, studiile recente de microscopie electronică demonstrează prezenţa în adenoamele cromofobe a hormonilor hipotalamici şi, posibil, chiar a precursorilor inactivi hormonali.

Ţinem să precizăm că în literatura străină termenul de „hormon eliberator“ *(releasing-hormone)* este utilizat cu precădere pentru acele substanţe, a căror existenţă a fost probată prin izolarea şi precizarea structurii lor chimice. Pentru restul hormonilor hipotalamici, neindividualizaţi şi încă neidentificaţi chimic, se foloseşte termenul de „factor“, de exemplu : „factorul de eliberare corticotrop“ *(corticotropin releasing-factor* = CRF).

Eliberarea hormonilor hipotalamici, neurosecreţia, este influenţată de stimuli interni şi externi, care acţionează în mod variat asupra centrilor nervoşi hipotalamici. Pe de altă parte, atît hipotalamusul, cît şi antehipofiza sînt controlate prin mecanismul de *feed-back,* cu acţiune de obicei negativă, inhibitorie. Astfel, cortizonul, hormonul tiroidian, hormonii sexuali care circulă în sînge inhibă secreţia hormonilor hipotalamici care, la rîndul lor, influenţează secreţia antehipofizei. Funcţia adenohipofizei poate fi controlată chiar de hormonii hipofizei printr-un al doilea mecanism de *„feed-back* scurt“, cum ar fi hormonul corticotrop (ACTH) sau hormonul tireotrop (TSH).

În clinică există metode care permit evaluarea funcţiilor hipotalamohipofizare şi a mecanismelor de *feed-back* hormonal. Dintre acestea enumerăm :

a — posibilitatea stimulării endogene directe a hipotalamusului prin metoda hipoglicemiei provocate ;

b — utilizarea hormonilor eliberatori sau a factorilor eliberatori, ca TRH sau LH-RH ;

c — administrarea de substanţe cu acţiune analoagă, ca lysin-vasopresina ;

d — suprimarea producerii de hormoni periferici (testul metopironei) ;

Scanned with OKEN Scanner

e — dozarea hormonilor din circulaţia sanguină prin metoda radioimunologică.

Hormonii glandelor endocrine periferice acţionează, de asemenea, asupra sistemului nervos (cortex, sistem limbic, mezodiencefal, măduvă, nervi etc.) pentru a iniţia sau modifica forme de bază ale comportamentului instinctual. Trezirea instinctului sexual de către oestrogeni şi androgeni este un fapt binecunoscut, iar hormonii trofici ai antehipofizei influenţează instinctul de reproducere şi pe cel matern. Hormonii suprarenalieni şi tiroidieni au efecte generale asupra funcţionalităţii creierului şi o serie de alţi hormoni influenţează excitabilitatea creierului.

Creşterea şi maturizarea, metabolismul, comportamentul şi adaptarea sînt deci controlate de mecanisme neuroendocrine.

Lanţuri neuronale cu funcţii senzoriale pot deveni parte din sistemul neuroendocrin (Roizin, 1936). Astfel, la unele păsări, lumina puternică de primăvară excită fibrele nervoase din retină şi provoacă stimularea dezvoltării gonadale. Impulsurile retiniene se canalizează spre hipotalamus, care controlează hormonii gonadotropi din sîngele circulant (au fost puse în evidenţă fibre retino-hipotalamice de legătură). O altă sursă de stimuli o reprezintă aparatul olfactiv. De exemplu la şoarecele femelă împerecheată, scade secreţia de prolactină prin stimuli olfactivi declanşaţi de prezenţa unui mascul străin, ducînd la blocarea fecundării ; acest fapt nu se petrece dacă se secţionează nervii olfactivi (Parkes şi Bruce, 1961).

Căile nervoase aparente intervin în controlul funcţiei rinichilor prin hormonul antidiuretic ; aceste căi sînt numeroase, fiindcă mai mulţi factori afectează retenţia apei în rinichi ; unele dintre ele ar trece prin bulb, ceea ce ar explica diureza excesivă la înţeparea bulbului (Claude Bernard, 1958).

Injectarea de hormoni ca tiroxina, ACTH, cortizon, steroizi gonadali etc. are repercusiuni asupra circuitelor neuronale.

Din experienţe pe animale se ştie că, la nou-născut, tiroidectomia determină încetinirea dezvoltării creierului, ca şi întîrzierea mielinizării şi specializării celulelor nervoase. Dacă după tiroidectomie se administrează hormon tiroidian, efectele amintite asupra dezvoltării cerebrale nu se mai produc.

Unele funcţii speciale ale sistemului nervos central se dezvoltă în prezenţa hormonilor. Astfel, cînd urinează, cîinele mascul ridică un picior ; dacă este castrat, îi dispare această consecinţă a determinismului comportamental.

Experimental s-a constatat că injectarea de hormoni în creier determină modificări de comportament. De exemplu, dacă se injectează androsteron în centrii cerebrali specifici la şoarecii masculi, aceştia îşi schimbă comportamentul şi încep să-şi construiască cuibul, activitate care în mod normal revine femelei (Fischer, 1956). Este dificil să se identifice centrul nervos cerebral asupra căruia acţionează un hormon oarecare, ca şi modificarea ce are loc în celula stimulată de un hormon. Se presupune că hormonul ar mobiliza informaţia genetică, activitate observată la nivelele genetice specifice, unde se sintetizează ARN (Karlson, 1962).

Scanned with OKEN Scanner

Centrii nervoşi sînt influenţaţi nu numai de hormoni şi terminaţiile nervoase, ci şi de factorii chimici şi fizici ai sîngelui (temperatură, osmolaritate, glucoză, săruri etc.), hidratare, deshidratare ş.a.

Stimulii aferenţi nervoşi hormonali şi neuronali ajung la centrii nervoşi, care elaborează mesaje eferente spre funcţiile vitale, cum ar fi respiraţia, circulaţia, menţinerea constantă a temperaturii, senzaţia de foame ş.a. La neuronii din aceşti centri sosesc stimulii direcţi, care rezultă din modificările temperaturii sîngelui sau cantităţii de CO_2, glucoză. Tiroxina, cortizonul, hormonii gonadali şi alţi hormoni modifică răspunsul neuronal.

Impulsurile nervoase născute din receptorii exteriori (durere, lumină, sunet, miros etc.) şi de origine internă (emoţii), ajung la centrii nervoşi pe calea sinapselor neuronale.

Totalitatea informaţiilor primite duc la decizii care se traduc prin creşterea sau scăderea ritmului respirator, a cantităţii de transpiraţie, prin apariţia frisonului, sau prin jocul depozitare-eliberare a glicogenului.

Organul efector se poate afla direct sub controlul sistemului neuroendocrin ; astfel, musculatura netedă, rinichii, gonadele. În aceste cazuri vorbim despre un mecanism de ordinul I. Alteori organul efector este un intermediar, deci mecanismul neuroendocrin este de ordinul al II-lea ; de exemplu, antehipofiza pentru stimularea corticosuprarenalei. Şi verigile se pot multiplica la ordinul al III-lea, al IV-lea ş.a.m.d., cu cicluri variate, care eventual duc înapoi la celulele neurosecretorii.

De la organul final, stimulii de *feed-back* spre glandele endocrine completează ciclul fie direct, fie prin intermediul sistemului nervos central.

Cele mai multe dintre activităţile organismului animal se află, în ultimă instanţă, sub influenţa directă sau indirectă atît a sistemului nervos, cît şi a celui endocrin. Controlul neuroendocrin se exercită deci într-un cîmp foarte larg, sistemul nervos avînd rol cibernetic în această dualitate sinergică (fig. 1).

Mecanismul de control al secreţiei glandelor endocrine comportă două căi : nervoasă şi sanguină, prin concentraţia hormonilor sau altor substanţe chimice.

Sistemul nervos are mai multe posibilităţi de a controla secreţia glandelor endocrine ; astfel, medulosuprarenala primeşte fibre preganglionare ; aparatul juxtaglomerular, din rinichi, secretor de renină, primeşte fibre postganglionare, iar glanda pineală posedă fibre postganglionare de la ganglionul cervical superior. Dar cel mai important lanţ neuroendocrin este cel dintre hipotalamus şi hipofiză.

Influenţa factorilor nervoşi asupra activităţii endocrine poate fi ilustrată prin următoarele exemple : frica provoacă o creştere imediată de ACTH în sînge ; stimularea mecanică a mamelonului la femei determină creşterea rapidă a nivelului prolactinei în sînge. Există şi alte efecte greu de demonstrat, cum este amenoreea survenită după supărări.

Un alt aspect al felului cum intervine controlul nervos asupra secreţiei se constată în relaţia dintre somn şi eliberarea de hormoni. Somnul este un proces foarte complex şi din analiza unui model normal de somn se evidenţiază două faze importante : somn adevărat, cu unde

Scanned with OKEN Scanner

lente EEG şi somn paradoxal, cu mişcări oculare rapide. Somnul paradoxal se asociază cu o undă sanguină cerebrală sporită şi cu vise ; apare la 20—40 de minute, sau chiar după un interval mai lung. Eliberarea unor hormoni hipofizari este corelată cu tipul de somn ; astfel, hormonul de creştere este secretat în salturi în cursul somnului adevărat ; pe cînd

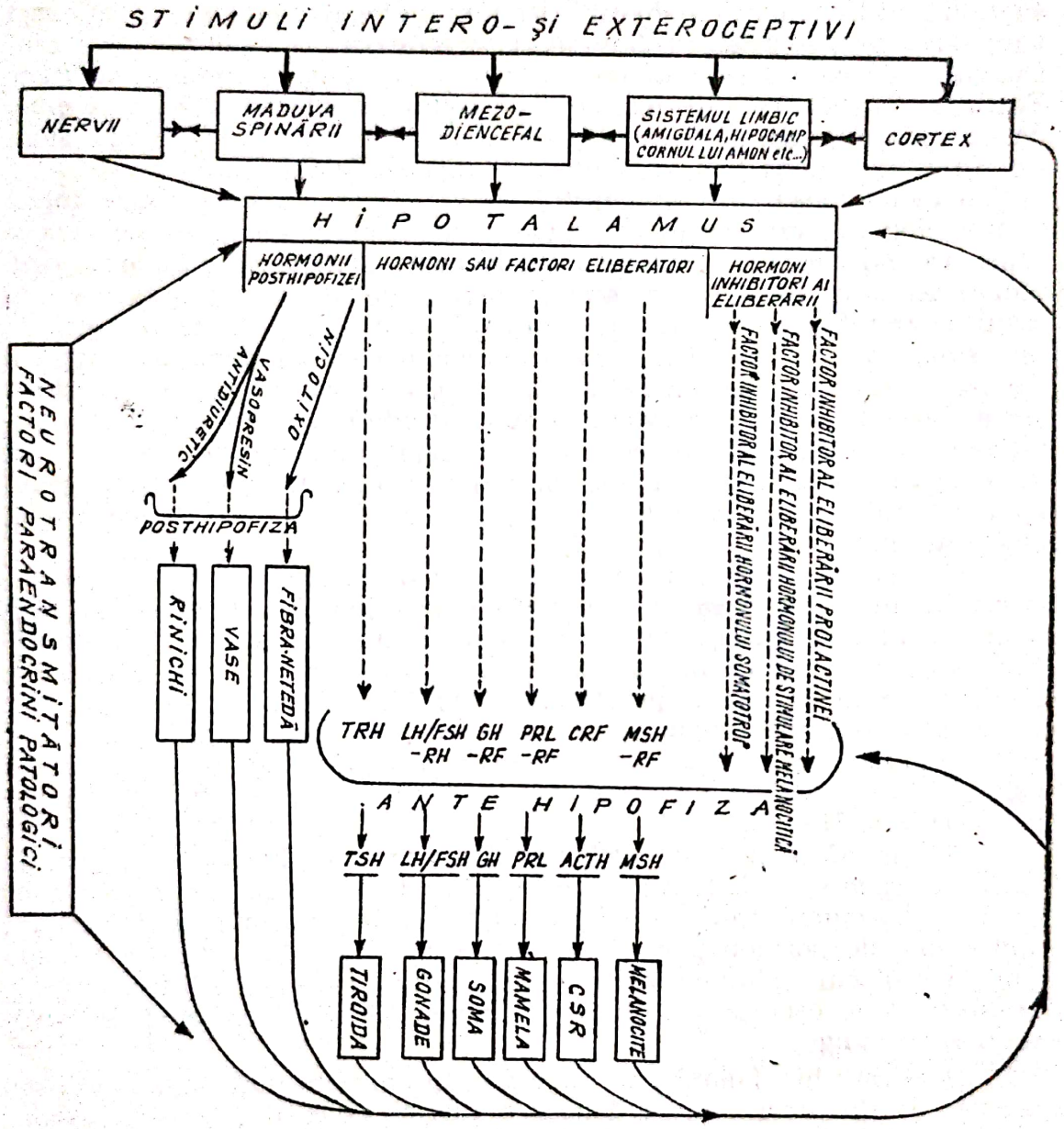

Fig. 1. — Reprezentare schematică a sistemului integrativ neuro-endocrin şi de mediu : *TRH* — hormon de eliberare a tireotropului *(tyreotropin-releasing hormon)* ; *LH/FSH—RH* — hormon de eliberare a gonadotropinelor *(gonadotropin-releasing hormon)* ; *GH—RF* — factorul de eliberare a hormonului de creştere *(growth-releasing factor)* ; *PRL—RF* — factorul de eliberare a prolactinei *(prolactin-releasing factor)* ; *CRH* — factorul de eliberare a corticotropului *(corticotropin-releasing factor)* ; *MSH—RF*—factorul de eliberare a hormonului stimulator melanocitic *(melanocyte-stimulating hormone-releasing factor)*.

între secreţia de ACTH şi somn se pot stabili unele relaţii în cursul somnului cu mişcări rapide ale ochilor. Natura relaţiilor secreţiei cu somnul diferă totuşi ; astfel, survin modificări în secreţia hormonului de

Scanned with OKEN Scanner

creştere, în funcţie de modificarea ritmului somnului. În cazul ACTH, o schimbare bruscă a obiceiurilor de somn nu este urmată imediat de schimbarea ritmului în secreţia de ACTH, aşa încît, şi după cîteva zile sau chiar săptămîni, hipofiza şi implicit corticosuprarenala, continuă să secrete ca şi înainte, deşi condiţiile s-au modificat. Unul din semnele sindromului Cushing este absenţa ritmului diurn, dar nu cunoaştem exact tulburarea care se produce. Anumite ritmuri circadiene sînt aparent neinfluenţate de hormoni, dar pot influenţa secundar sistemul endocrin. Există variaţii diurne ale excreţiei de sodiu şi potasiu, care nu depind de suprarenală, cum ar fi în cazurile de boală Addison şi care s-ar menţine în condiţii bune prin implantare de cristale DOCA.

Hipotalamusul are în constituţia sa celule cu specializare înaltă neuroendocrină, care deţin atît funcţia de neuron, cît şi pe cea endocrină. De fapt toţi neuronii sînt „endocrini", pentru că acţionează prin eliberarea unui mediator chimic la nivelul terminaţiilor nervoase ; în cazul neuronilor obişnuiţi, mediatorul — colina, noradrenalina ş.a. — este sintetizat în terminaţia nervoasă, axonul conducînd numai impulsul electric. Un asemenea mediator chimic acţionează numai în imediata vecinătate a terminaţiei nervoase şi nu pătrunde în sînge în cantităţi semnificative fiziologic. Dimpotrivă, celulele adevărate neuroendocrine din hipotalamus elaborează hormonul în corpul celular, iar acesta traversează apoi axonul, este secretat în sînge şi acţionează la distanţe mai mari sau mici.

Hormonul poate fi un polipeptid sau o moleculă simplă, ca dopamina. Cel mai clar exemplu de secreţie neuroendocrină îl reprezintă hormonii lobului posterior al hipofizei, vasopresina şi oxitocina. Antehipofiza este controlată de hipotalamus. Nu se ştie locul exact de formare a fiecărui tip de hormon, nici tractele fibrelor prin care hormonii sînt secretaţi în sistemul sanguin port care-i conduce în antehipofiză.

În reglarea prin *feed-back* este interesată principala secreţie hormonală pe o perioadă de o oră sau mai mult, nu însă şi fluctuaţiile tranzitorii (Davis şi Hipkin, 1977).

Dar în afară de *feed-back* negativ, prin care hormonul organului periferic scade secreţia hormonului hipofizar trofic, există şi un *feed-back* pozitiv : hormonul trofic hipofizar nu scade în prezenţa unei cantităţi importante de hormon periferic în sînge. Ca exemplu, amintim situaţia cînd la mijlocul ciclului menstrual se eliberează masiv şi brusc hormon de luteinizare, care pare să fie impulsionat de titrul crescînd al estrogenilor din sînge.

Hormonii hipotalamici de eliberare, în mod obişnuit, stimulează sau inhibă secreţia unei singure funcţii a celulei tipice din lobul anterior ; astfel TRH stimulează TSH din celulele tireotrofice. Această afirmaţie nu este valabilă, fiindcă TRH stimulează şi secreţia prolactinei dintr-un tip diferit de celule.

De asemenea, cercetările au pus în evidenţă că : 1 — o substanţă similară cu hormonul de eliberare-inhibiţie de creştere apare normal în tractul gastro-intestinal superior ; 2 — variate tumori neendocrine pot forma factori de eliberare ; 3 — traumatismul ţesuturilor poate să dea naştere unei substanţe cu proprietăţi de eliberare a corticotropinei, iar

Scanned with OKEN Scanner

aceasta poate perturba funcţia hipofizară prin factori hormonali nehipotalamici ; 4 — neoplasme ale diferitelor organe neendocrine pot elibera substanţe cu proprietăţile factorilor sau hormonilor tropici (producere ectopică de hormoni).

Conceptul de *feed-back* negativ în coordonarea relaţiilor reciproce ale hipofizei şi organului terminal este precizat ; în unele cazuri locul acţiunii este parţial cunoscut ; de exemplu hormonul organului terminal, care se crede că acţionează blocînd activitatea hormonului de eliberare asupra celulelor hipofizare, sau perturbînd cantitatea factorului de eliberare secretat. La indivizii sănătoşi nu se cunoaşte însă mecanismul de menţinere a nivelului normal hormonal din sînge. „Termostatul" nu este încă descoperit pentru concentraţiile hormonale constante. Corpii juxtaglomerulari din rinichi secretă renina, care formează angiotensinele ; acestea joacă un rol major în reglarea activităţii celulelor care secretă aldosteronul în corticosuprarenală. Secreţia de aldosteron stă, la rîndul ei, indirect, sub influenţă nervoasă, iar concentraţia potasiului din plasmă o poate afecta direct.

Principiile de bază ale neuroendocrinologiei experimentale şi clinice sînt aceleaşi şi concluziile la care s-a ajuns pot fi aplicate în teoria şi practica medicală (Bauer, 1959). În această ordine de idei, centrii hipotalamici vegetativi reprezintă calea finală comună afectelor de furie, frică, a domeniului genetic sau influenţelor socio-familiale, care contribuie la apariţia hipertensiunii arteriale esenţiale. Sistemul nervos autonom şi suprarenalian posedă mecanisme eferente, care acţionează asupra sistemului cardio-vascular, provocînd apariţia bolilor renale şi cerebrale. Un alt efect al stimulării suprarenalelor ar fi răspunsul mucoasei gastrice prin ulceraţie. Asemenea exemple de mecanisme neuroendocrinologice, altădată ignorate, care intervin în patologia clinică, devin din ce în ce mai numeroase.

Progresele în neuroendocrinologie sînt rezultatul experienţelor pe animale de laborator. În domeniul clinic însă, neuroendocrinologia evoluează cu paşi mici, ceea ce ne îndreptăţeşte să afirmăm că se află încă în faza copilăriei, omul nepretîndu-se la experiment. Este bine stabilit că hormonii hipofizari sînt eliberaţi ca o consecinţă a elaborării neurohormonilor hipotalamici. Modelarea sintezei şi elaborării factorilor eliberatori sau inhibitori este completată în aparenţă şi parţial de sînge şi, probabil, şi de concentraţia hormonilor periferici, hormonilor hipofizari tropici şi neurohormonilor hipotalamici în lichidul cefalorahidian.

Mecanismul de feed-back este un exemplu de influenţă a hormonilor asupra sistemului nervos. Nu se cunoaşte bine nici modul de acţiune, nici locul anatomic al receptorilor neurali ai semnalelor de *feed-back*. Perturbarea controlului neuroendocrin a fost observată în numeroase sindroame clinice. Astfel, secreţia de cortizon în cazurile de hiperplazie a suprarenalelor nu este influenţată nici de manevrele de stimulare şi nici de cele de suprimare, situaţii întîlnite şi în adenomul acidofil asociat cu acromegalie, în tumorile hipofizare asociate cu sindrom Cushing şi în adenoamele sau adenocarcinoamele glandei suprarenale. Leziunile paraendocrine (tumorile pulmonare, de ovar, rinichi etc.), care produc

Scanned with OKEN Scanner

substanţe cu structură proteică asemănătoare hormonilor, nu răspund la mecanismele de control.

Lipsa unui sistem intact de *feed-back* hipotalamo-hipofizo-suprarenalian după suprarenalectomie practicată pentru hiperplazia suprarenalelor, determină creşterea unui adenom hipofizar şi producerea excesivă de ACTH, tumoarea Nelson, prin stimulare continuă a celulelor antehipofizei de către neurohormonii hipotalamici. Galactoreea nepuerperală, rezultat al eliberării de prolactină necontrolată, dată fiind lezarea receptorilor hipotalamici responsabili de secreţia factorului inhibitor al prolactinei, este tot un mecanism viciat de *feed-back*.

Eliberarea ciclică a hormonilor este un alt mecanism de bază al neuroendocrinologiei. Spre exemplu, varietăţile circadiene ale secreţiei de ACTH presupun o interesare a sistemului nervos. Pentru aceasta s-au dozat în sînge concentraţiile cortizonului şi s-a stabilit un ritm diurn. Perturbarea pragului diurn normal este considerată un indicator preţios, precoce şi foarte sensibil de boală neuroendocrină.

Utilizarea de stimuli în eliberarea hormonilor tropici ca : insulina, aminoacizi, arginina, vasopresina şi bacteriile pirogene, constituie o altă metodă de identificare a unei boli neuroendocrine. Metoda se bazează pe faptul că fiecare substanţă acţionează pe căi diferite, iar răspunsul hipofizar care se obţine, este de asemenea diferit pentru fiecare substanţă. Felul de a acţiona al hormonilor asupra sistemului nervos uman este deocamdată incert, dacă îl comparăm cu datele rezultate din experimentul pe animalele de laborator.

Progresele din ultimii 25 de ani în ceea ce priveşte diagnosticul bolilor neurologice, dar mai ales al celor neurochirurgicale, a făcut posibilă identificarea unor sindroame neuroendocrine asociate patologiei sistemului nervos, îmbogăţind astfel aplicaţiile clinice ale neuroendocrinologiei.

Endocrino-neurochirurgia reuneşte patologia combinată, neurologică şi endocrină, chirurgia intervenind ca factor terapeutic.

BIBLIOGRAFIE

Bauer H. G. — J. nerv. ment. Dis., 1959, 128, 323—328.

Bernard Cl. — Leçons sur la physiologie et la pathologie du système nerveux, J. B. Baillière et Fils, Paris, 1858, vol. 1, p. 397—447.

Danielopolu D. — Le système nerveux de la vie végétative, Ed. Masson et Cie, Paris, 1943.

Davis J. C., Hipkin L. J. — Clinical Endocrine Pathology, Blackwell Scientific Publications Ltd., Oxford, 1977.

Fischer A. F. — Science, 1956, 124, 228—229.

Karlson P. — J. Endocr., 1962, 24—IV.

Parker A. S., Bruce H. M. — Science, 1961, 134, 1 049—1 054.

Roizin L. — Sensorial organs as originators of neuro-endocrine vegetative reflexes in the diencephalo-pituitary region, teză, Universitatea Milano, 1936.

Rothballer A. B. — Neuroendocrinology, Excerpta med. (anest.) (Amst.), 1957.

Scharrer E., Scharrer B. — Neuroendocrinology, Columbia University Press, New-York, 1963.

Selye H. — Nature (Paris), 1936, 138, 32.

Scanned with OKEN Scanner

2. ISTORICUL CONCEPȚIILOR DESPRE HIPOTALAMUS, HIPOFIZĂ ȘI EPIFIZĂ

A ne ocupa de deschizătorii de drumuri în anumite domenii ale medicinei este o datorie de onoare și o punere în drepturi a celor care ne-au fost înaintași.

Galen (cca 129 — cca 199) din Pergam a fost primul care a recunoscut existența hipofizei și a făcut referiri la funcția acesteia. Disecînd creiere de animale — capre, boi, porci și maimuțe *(Macacca inua și Macacca mulatta)* — a descris, în afară de hipofiză și infundibul, patru camere (ventriculi) ale creierului, și anume fornixul, corpul calos, glanda pineală și corpii cvadrigemeni. Camerele laterale le-a denumit „talamus". E posibil ca Galen să fi observat hipotalamusul, totuși nu l-a descris. Galen a observat o împletitură legată de vase sanguine din jurul hipofizei, la animale, pe care a denumit-o *rete mirabile* ; această rețea (sau ghem vascular) corespunde la om, cu poligonul Willis. Galen credea că „spiritul vital" (pneuma) din sîngele existent în inimă se schimbă în „spirit de animal" în *rete mirabile* și apoi, ca mediator pentru toate activitățile creierului, este înmagazinat în ventriculi. Pentru Galen, *rete mirabile* era cel mai important organ pe care-l găsise în regiunea perihipofizară. Trebuie să știm însă că Galen nu a disecat niciodată pe om. Concepția lui Galen a dominat medicina timp de 1000 de ani, pînă la Andreas Vesale (1514—1564). În marele tratat de anatomie publicat la Basel, în 1543, „De humani corporis fabrica", Vesale presupune că creierul excretă un material nefolositor (pituita) prin infundibulum în hipofiză, de unde trece în nazofaringe. Pentru el pituita era un reziduu rezultat din ultrarafinarea „spiritului animal" (substanța răspunzătoare de senzație și mișcare). Disecînd pe om, Vesale dăduse la iveală adevăruri care nu se mai potriveau cu vechile concepții ale lui Galen.

Thomas Willis (1621—1675) a publicat în 1664 memorabilul său tratat „Cerebri anatome cui accessit nervorum descriptio et usus", în care aborda deopotrivă anatomia și fiziologia sistemului nervos. Scrierile sale au marcat tranziția între noțiunile medievale și cele moderne asupra structurii și funcțiilor creierului uman. În 1672, Willis era convins că secreția nazală nu se scurge din hipofiză, ci din glandele mucoasei nazale, așa cum îi sugerase unul din asistenții săi, Lower, în 1672. Willis este autorul descrierii poligonului arterial de la baza creierului, ce-i poartă numele.

Pînă la 1875, hipotalamusul era încă necunoscut, iar hipofiza considerată fie un ganglion simpatic nepereche, fie un ganglion limfatic cu funcția de a recolta lichidul cefalorahidian și de a-l vărsa în poligonul Willis (Sylvius și Magendi).

Scanned with OKEN Scanner

Lo Monaco şi van Rynberk (1901) conchid că hipofiza este un organ involuant, fără vreo „funcţie importantă nici generală, nici specială". Schäfe şi Herring (1908), referindu-se la lobul anterior al hipofizei, afirmă că acesta este lipsit de orice funcţie.

În 1909, hipofiza este definită în volumul II al „Noului dicţionar englez al principiilor istorice" (sub redacţia lui Murray) ca un corp mic, bilobat, cu funcţie necunoscută, ataşat de infundibulum, la baza creierului.

Rokitansky (1804—1878), bazat pe observaţii clinice, stabileşte că hemoragiile gastrice şi perforările gastrice din leziunile bazei creierului se datorează unei acţiuni reflexe a ramurilor esofagiene şi gastrice ale nervului vag.

Moritz Schiff (1823—1896), controlînd experimental cele susţinute de Rokitansky, constată că leziunile talamice şi pedunculare produc atrofia mucoasei gastrice şi perforaţii. Stimulînd corpii cvadrigemeni, puntea şi pedunculul cerebral, a obţinut mişcări comparabile cu cele obţinute după stimularea vagului ; de asemenea, excitînd nervul splanhnic, a observat contracţii ale vaselor gastrice. Cu aceste experienţe Schiff a anticipat datele despre antagonismul sistemului nervos simpatic şi parasimpatic şi despre rolul acestora în apariţia leziunilor gastrice şi intestinale.

Ulterior au fost descrise cazuri de hemoragii sau perforaţii digestive, survenite ca urmare a unor leziuni ale sistemului nervos central.

Harvey William Cushing (1869—1939), în lucrarea „Ulcerul peptic şi mezencefalul", confirmă observaţiile lui Rokitansky şi subliniază rolul mecanismului reflex, de origine centrală, în fiziopatologia leziunilor digestive.

Hermann Nothnagel (1841—1905) a descris în 1881 un caz de diabet insipid, instalat posttraumatic şi avînd caracter tranzitoriu, pe care l-a atribuit unei leziuni situate în ventriculul IV.

Moruzzi şi Magoun (1949) au demonstrat importanţa substanţei reticulare din trunchiul cerebral în menţinerea stării de conştienţă ; tot lor li se datorează observaţia că manifestările electrocorticale ale substanţei reticulate sînt relativ independente de cele ale căilor motorii şi senzoriale specifice. Ei au constatat că substanţa reticulară activatoare poate fi găsită în trunchiul cerebral din punte, înspre mezencefal, ca şi în nucleii nespecifici ai talamusului, extinzîndu-se pînă în hipotalamusul posterior.

Dacă prin observaţiile lor, Magoun şi Moruzzi sînt adevăraţi deschizători de drumuri, ipoteza că „substratul indispensabil al conştiinţei rezidă în afara cortexului cerebral... probabil în diencefal" pare să fi fost emisă cu 12 ani mai devreme, deci în 1937, de Wilder Graves Penfield. În 1952 el a propus ca un sistem neuronal central, situat în trunchiul cerebral şi conectat cu ambele emisfere, să poarte numele de sistem biencefalic, sau mai sugestiv, „centrencefalic". În trunchiul cerebral, Penfield includea şi talamusul. Sistemul centrencefalic descris de Penfield este ceea ce mai tîrziu Magoun a denumit „substanţa activatoare reticulară".

Penfield şi Jasper (1954), referindu-se la funcţia acestei formaţiuni, o consideră un „sistem centrencefalic integrator".

Hartwig Kuhlenbeck (1954, 1957) sugerează că substanţa cenuşie din sistemul centrencefalic nu integrează, ci mai degrabă constituie importanţi „factori activatori", necesari manifestărilor cortico-talamice, corelate cu conştiinţa. Kuhlenbeck consideră că pentru menţinerea activităţii corticale conştiente este necesară combinarea „multifactorială" a impulsurilor venite atît pe căile senzoriale specifice (sistem optic, căi cohleare şi spinotalamice), cît şi pe căile reticulare nespecifice (activatoare).

Jules Déjérine (1901) a descris substanţa reticulară larg reprezentată în trunchiul cerebral şi care se extinde pînă în talamus şi subtalamus, sistemul reticular activator fiind numai o parte din substanţa reticulară a lui Déjérine.

Nauta şi Haymaker (1969) propun ca hipotalamusul să fie considerat o componentă a substanţei reticulare, deoarece controlează unele sisteme vegetative (digestia, nevoia de apă, foamea, temperatura etc.).

Substanţa reticulară este implicată în menţinerea stării de somn-veghe. Hipotalamusul posterior şi trunchiul superior joacă un rol în menţinerea stării de veghe. Excitarea hipotalamusului anterior ar provoca hipersomnie.

Scanned with OKEN Scanner

În lucrarea „Tumorile intracraniene“ (1888) Byrom Branwell (1847—1931) afirmă că tumorile hipofizare se însoțesc de tulburări endocrine (obezitate, glicozurie, poliurie etc.).

În 1886, Pierre Marie descrie 2 cazuri clinice de acromegalie, iar Minkowski (1887) constată acromegalie într-un caz de tumoare hipofizară, trăgînd concluzia că acromegalia se datorează insuficienței hipofizare.

Babinski (1900) și Fröhlich (1901) au semnalat cazuri de tumori hipofizare fără acromegalie, dar cu obezitate și infantilism genital.

Hipofizectomia la animale nu a indus acromegalie ; încercările de a separa funcțiile hipotalamusului de alte hipofizei au continuat.

Fiziologul român Nicolae C. Paulescu (1874—1946), utilizînd o tehnică de abordare transtemporală a hipofizei la cîinii de experiență, a realizat hipofizectomia în condiții perfecte, ajungînd la originala concluzie că hipofiza este indispensabilă vieții (animalele de experiență hipofizectomizate sucombau după 24 de ore de la operație). Această experiență, făcută în 1907, a fost publicată în 1908. Un an mai tîrziu, Cushing, împreună cu Rowe, Homans (1910) și Redford (1909), verificînd lucrările lui Paulescu, au ajuns la aceeași concluzie, că hipofiza este esențială pentru viață. Bernhar Aschner (1883—1941), a înlăturat în 1909 hipofiza la cîini pe cale transsfenoidală, în scopul de a evita lezarea creierului. Cîinii au supraviețuit, dar nu au mai crescut și nici nu au devenit obezi. Aschner (1912) consideră că obezitatea, descrisă de Cushing la cîinii pe care a făcut experiențe, s-ar datora traumatizării bazei encefalului, consecutivă tehnicii transtemporale utilizată. Iacob Erdheim (1874—1937) a susținut ipoteza lui Aschner, argumentînd că într-un caz de tumoare supraselară care comprima diencefalul, s-a constatat clinic prezența adipozității și a distrofiei sexuale (1904—1916). Erdheim a conchis că sindromul adipozogenital se datora hipotalamusului și nu tulburării glandulare. Se poate afirma că Aschner este astfel deschizător de drum în separarea funcției hipotalamusului de funcția hipofizară.

Percival Bailey (1892—1973), făcînd experiențe pe cîini, a lezat incidental o arteriolă infundibulară, constatînd apariția poliuriei (diabet insipid). F. Bremer și J. Camus au confirmat observațiile lui Bailey, inițial contestate, dar ulterior recunoscute de Cushing (1932).

Therdor Meynert, în 1872, referindu-se la hipotalamus, îl definește ca „das zentrale Höhlengrau des Zwischenhirnes“, localizînd partea cea mai anterioară a acestei formațiuni în tuber cinereum. Dar nici Meynert și nici August Forel (1877), care a descris magistral regiunea subtalamică, nu au dat vreun nume acestei regiuni ; abia în 1893, Wilhelm His (1831—1904) introduce termenul de „hipotalamus“.

După multe discuții și cercetări s-a stabilit că regiunea preoptică, considerată parte a telencefalului, își are originea în diferențierea rostrală a primordiumului hipotalamic (Kuhlenbeck 1954, 1969), fiind definită ca „regiune preoptică a hipotalamusului. Ulterior, prin parcelare topografică, s-au dat diverse denumiri variatelor componente ale hipotalamusului (nucleu supraoptic, nucleu arciform etc.).

Malone (1910, 1914), a încercat să stabilească nucleii hipotalamici în funcție de tipul celular, dar s-a constatat că aceste tipuri celulare nu respectau hotarele hipotalamice. Niculescu și Niculescu (1929) au subliniat că asemănarea unui număr mare de celule în nucleul bazal, situat în fruntea hipotalamusului, denumit de von Kölliker (1896) bazaganglionul Meynert, fiind convins că acest nucleu s-ar situa la granița dintre telencefal și diencefal și că ar reprezenta porțiunea „vegetativă“ a diencefalului.

Robert Henry Clarke (1850—1926) a construit primul aparat stereotaxic, care i-a permis, împreună cu Victor Horsley să studieze relațiile cortexului cerebelos cu nucleii din profunzime, cu pedunculii și cu restul creierului și măduva spinării (1905, 1906). Stephen Walter Ranson (1880—1942) a fost primul cercetător care a întrevăzut importanța aparatului construit de Clark pentru explorarea hipotalamusului. Între anii 1932—1934, Ranson, împreună cu colaboratorii, au elaborat numeroase studii asupra anatomiei și fiziologiei hipotalamusului. Ranson și echipa sa, utilizînd aparatul lui Clarke, au arătat căile spre cunoașterea diabetului insipid, care survenea ori de cîte ori se leza substanța cenușie a tubercinereului din vecinătatea infundibulului și care nu apărea totdeauna după hipofizectomie sau numai după lobectomia posterioară a hipofizei. Înainte de stereotaxie nu se putea realiza lezarea doar a hipotalamusului, fără interesarea hipofizei. Fisher, Ingram și Ran-

Scanned with OKEN Scanner

son (1938) au demonstrat că întreruperea bilaterală a tracturilor supraoptico-hipofizare deasupra chiasmei optice provoacă invariabil apariția diabetului insipid la pisică și maimuțe. Astfel, o mare parte din tainele diabetului insipid se lămuriseră, infirmîndu-se părerile lui P. Bailey, care, împreună cu Bremer (1921), susținea că ablația posthipofizei nu este urmată de simptome și că posthipofiza nu are structură glandulară.

Între 1909 și 1937, Karplus (1866—1936) și Kreidl (1846—1928), făcînd experiențe asupra hipotalamusului la pisici, au arătat efectele simpatice obținute prin stimularea pereților ventriculului III, fără să utilizeze aparatul stereotaxic.

Bard susținea în 1928 că „hipotalamusul nu este un centru autonom, ci o parte a creierului, și că o serie de mecanisme neuronale sînt implicate în modelarea comportamentului (ca risipirea emoției și apărarea împotriva căldurii și frigului), existînd însă și componente autonome". Cu alte cuvinte, hipotalamusul ar servi *integrării generalizate*. Trebuie totuși adăugat că hipotalamusul, în anumite condiții, poate da naștere unor descărcări autonome, pe care Penfield (1929), într-un caz de chist coloid al ventriculului III, le-a descris sub denumirea de „epilepsie diencefalică autonomă".

În 1925, Walter Hess (1881—1973), prin stimulări electrice subcorticale, fără stereotaxie, a realizat o hartă a encefalului privind sediile stimulate și răspunsurile obținute. Astfel a putut arăta experimental că sediul integrativ al circulației și respirației ar fi în hipotalamus. S-a mai ocupat cu organizarea sistemului nervos vegetativ simpatic și parasimpatic, cu analiza funcțională a diencefalului și a somnului, ca funcție vegetativă. Descoperirea organizării funcționale a diencefalului și rolul acestuia în coordonarea funcțiilor organelor interne i-au adus lui Hess premiul Nobel (1949).

Tractul supraoptico-neurohipofizar, identificat de Stendell (1914), a fost negat de von Kölliker (1896) și Thaon (1907), în ciuda faptului că Ramon Y Cajal, în 1894, a descris la pisici tractul care ia naștere din nucleul dinapoia chiasmei, trece prin tija hipofizară și se ramifică în lobul posterior.

Pines (1925) a fost printre primii care au recunoscut că fibrele din posthipofiză își au originea în nucleul supraoptic.

Funcția acestui tract a fost sugerată prima oară de Ernst Scharrer (1928), care a demonstrat, la pești, că are activitate secretorie, confirmînd acest fapt, împreună cu Berta Scharrer, la majoritatea intervertebratelor.

Wolfgang Bergmann, utilizînd metoda lui Gomori (1939) reușește, în 1948, să pună în evidență celulele din nucleii supraoptic și paraventricular, ale căror fibre se extind în infundibul, și ajung în neurohipofiză. Astfel demonstrează existența căilor neurosecreției hipotalamo-hipofizare, confirmînd afirmațiile lui Scharrer. Ulterior, John Sloper va descoperi în neurosecreție o „substanță purtătoare" a hormonilor (1954, 1958, 1966), foarte bogată în cisteină. În 1958, cu cisteină marcată izotopic, Sloper demonstrează că unda neurosecretorie se propagă descendent cu o viteză de 0,2 mm/oră.

În continuare, s-a pus problema modului în care se exercită controlul hipotalamusului asupra hipofizei anterioare.

Gr. T. Popa și Fielding (1930, 1933) au demonstrat că unda sanguină urcă din sinusoidele hipofizei anterioare spre hipotalamus, printr-un sistem vascular port. Direcția undei a fost contestată de Wislocki și King (1936), Houssay, Biasotti și Samartino (1935), care au pus în evidență aceste vase la amfibiene anesteziate, fapt demonstrat și de Green (1947) ; mai tîrziu, Green și Harris (1949) au arătat, la șoareci, că unda sanguină în vasele portale se îndreaptă de la infundibul spre hipofiza anterioară. Török (1954) a demonstrat că, în unele vase mici ale hipofizei, direcția undei este ascendentă, spre zona de tranziție dintre partea distală și partea intermediară, de unde sîngele se scurge în venele lobului posterior.

Szentagothai și colab. (1968) susțin că, din unele capilare aflate în partea superioară a infundibulului, sîngele circulă în sus, spre capilarele hipotalamusului.

Cu ajutorul microscopului electronic s-a demonstrat că terminațiile nervoase ating pereții capilarelor în regiunea infundibulară (eminența mediană), unde materialul neurosecretat este eliberat. Se știa și înaintea microscopului electronic că substanțe chimice din infundibul sînt capabile să inducă eliberarea hormonilor antehipofizari, deschizînd noi perspective în cercetarea hipotalamusului [Lucrările lui Guillemin și Rosenberg (1955), Saffran, Schally și Benfey (1955)].

Scanned with OKEN Scanner

Pentru a stabili existența unei funcții integrative a hipotalamusului trebuie să avem în vedere actualele opinii privind hotarele hipotalamusului, organizarea celulară a hipotalamusului, aferențele neuronale hipotalamice, eferențele neuronale hipotalamice, întreaga problemă a sistemului limbic, monoaminele hipotalamice, terminațiile colinergice și monoaminergice, feed-back-urile, receptivitatea celulară a substanțelor transportate de curentul sanguin spre hipotalamus.

Nauta (1950) și colaboratorii au elaborat metode histologice noi în studiul hipotalamusului și conexiunile acestuia, deschizînd căi noi de cercetare.

Sistemul limbic, care înconjoară diencefalul și pedunculii cerebrali (limbus = margine, prag) pare să fie limita neopaliumului. Descris de Pierre Paul Broca în 1879 și 1879, cuprinde circumvoluția corpului calos și circumvoluția hippocampică. Sistemul limbic are conexiuni cu hipotalamusul.

Paul Mac Lean (1949, 1952) subîmparte sistemul limbic în două inele : intern și extern. Papez (1937), elaborînd teoria emoțiilor, susține că acestea iau naștere în sistemul limbic, căpătînd la nivelul cortexului o coloratură psihică. Mac Lean (1949) denumește lobul limbic „creier visceral, pentru că primește impulsuri de la toate viscerele cu inervație autonomă (inimă, vase sanguine, tract gastrointestinal). În 1958 Nauta și Kuypers adaugă o „arie limbică mezencefalică", conectată cu hipotalamusul. Această arie limbică mezencefalică pare să fie formată din nucleii tegmentali ventrali von Gudden (1880), nucleii tegmentali superiori Bechterev (1894) și aria tegmentală ventrală Tsai (1952).

Bandeleta mediană a creierului anterior a fost descrisă de Edinger în 1893 ; la animalele superioare ocupă partea laterală a hipotalamusului, unind structurile limbice, olfactorii și tegmentul mezencefalului cu substanța cenușie hipotalamică medială.

Sistemul limbic ar furniza hipotalamusului informații asupra foamei și setei, asupra cunoașterii, asupra stărilor afective, funcției sexuale și elementelor însoțitoare somatice și autonome (Meissner, 1967 ; Pribram, 1960 ; Yakovlev, 1972).

Privitor la receptivitatea celulară hipotalamică, Verney (1947) propune termenul de „osmoreceptor", cu rol în sesizarea modificărilor osmotice ale plasmei.

Strihker și Wolf (1967) sugerează că în hipotalamusul anterior ar exista receptori pentru aprecierea volumului.

Feed-back-ul hormonilor pare să funcționeze la nivel celular. Cel mai bine studiat a fost cel al estrogenilor (Szentagothai și colab. 1968), care pare să aibă loc în regiunea dintre chiasma optică și nucleul paraventricular.

Hipotalamusul mai este în legătură cu încă o glandă endocraniană, glanda pineală, denumită în antichitate conarium (de forma unui con). Galien credea că glanda pineală este ganglion limfatic, iar Descartes că în glanda pineală se află sediul sufletului !

C. I. Parhon, creatorul școlii românești de endocrinologie, a arătat printre primii, împreună cu St. Milcu (1940) rolul endocrin al glandei pineale și acțiunea acesteia de inhibare a funcției sexuale. St. Milcu și I. Milcu (1939) au obținut un extract total de glandă pineală, epifizormonul și l-a utilizat în terapeutică. Pellissi (1910) descrie macrogenitosomia într-un caz de tumoare a glandei pineale.

Mc Cord și Allen (1917) au arătat că glanda pineală conține un factor care albește pielea amfibienelor și reptilelor, factor identificat de Lerner și colab. (1959) și care a fost denumit melatonină. Wurtman și colab. (1968) au studiat acțiunea inhibitorie a melatoninei asupra tiroidei și suprarenalelor. Căile nervoase prin care acționează lumina asupra glandei pineale au fost stabilite de Wurtman și colab. în 1968, în urma experiențelor pe șoareci.

Patologia tumorală a glandei pineale, manifestată prin hipergenitalism sau hipogenitalism (Kitay, 1954) a fost corelată cu influența pe care o are epifiza asupra hipotalamusului. Microscopia electronică a demonstrat funcția endocrină a pinealocitului.

Recent, Ioana Milcu și Lydia Nanu (1979) au demonstrat că glanda pineală are influență asupra metabolismului glucidic, avînd rol sinergic cu insulina. Rolul glandei pineale în organism nu este încă deplin elucidat.

Scanned with OKEN Scanner

BIBLIOGRAFIE

Aschner B. — Pflügers Arch. ges. Physiol., 1912, 146, 1—146.
Bailey P., Bremer F. — Arch. intern. Med., 1921, 28, 773—803.
Babinski J. — Rev. Neurol., 1900, 8, 531—533.
Bard P. — Amer. J. Physiol., 1928, 84, 490—515.
Bargmann W. — Z. Zellforsch., 1949, 34, 610—634.
Bramwell B. — Intracranial Tumours, Lippincott, Philadelphia, 1888.
Broca P. — Rev. Antrop., 2-ème série, 1878, 1, 385—498.
Behterev V. — Die Leitungsbahnen im Gehirn und Rückenmark, ein Handbuch für das Studium des Nervensystems (traducere din limba rusă), Besold, Leipzig, 1894.
Clarke R. H., Horsley V. — Brain, 1905, 28, 13—29.
Clarke R. H., Horsley V. — Brit. med. J., 1906, 2, 1 799—1 800.
Crowe S. J., Cushing H., Homans J. — Bull Johns Hopk. Hosp., 1910, 21, 127—169.
Cushing H. W. — Papers Relating to the Pituitary Body, Hypothalamus and Parasympathetic Nervous System, Ch. C. Thomas Publishers, Springfield, Ill, 1932, 175—240.
Déjérine J. — Anatomie des centres nerveux, vol. 2, Rouff, Paris, 1901.
Edinger L. — Verlesungen über den Bau der nervösen Zentralorgane des Menschen und der Tieren, Ed. Vogel, Leipzig, 1893.
Erdheim I. — Beitr. Path. Anat., 1916, 62, 302—377.
Fischer C., Ingram W. R., Ranson S. W. — Diabetes Insipidus and the Neurohormonal Control of Water Balance. A contribution to the Structure and Function of the Hypotalamico-Hypophyseal, Ed. J. W. Edwards Inc., Ann Arbor, Michigan, 1938.
Forel A. — Arch. Psychiat. Nervenkr., 1877, 7, 393—495.
Fröhlich A. — Wien. klin. Rdsch., 1901, 15, 883—886, 906—908.
Gomori G. — Amer. J. Path., 1939, 15, 497—499.
Green J. D., Harris G. W. — J. Physiol. (Lond.), 1949, 108, 359—361.
Green J. D. — Anat. Rec., 1947, 3, 99, 359—361.
Gudden B. von — Arch. Psychiat. Nervenkr. 1880, 11, 428—452.
Guillemin R., Rosenberg B. — Endocrinology, 1955, 57, 122, 374—394.
Hess W. — Die funktionelle Organisation des vegetativen Nervensystems, Ed. Benno Schwabe, Basel, 1948.
His W. — Arch. Anat. Physiol. Anat. Abt., 1893, 172—179.
Houssay B. A., Biasotti A., Sammartino R. — C. R. Soc. Biol. (Paris), 1935, 120, 725—727.
Karplus J. P., Kreidl A. — Pflügers Arch. ges. Physiol., 1909, 129, 138—144.
Kitay J. I. — J. clin. Endocr., 1954, 14, 622.
Kölliner A. von — Handbuch der Gewebelehre des Menschen, ed. 61, vol. 1 şi 2, Ed. Engelmann, Leipzig, 1896.
Kuhlenbeck H. — The Human Diencephalom. A. Summary of Development, Structure, Function and Pathology, Ed. S. Karger, Basel, 1954.
Kuhlenbeck H. — Brain and Consciousness, Ed. S. Karger, Basel, 1957.
Kuhlenbeck H. — În : the Hypothalamus (ed. Haymoker, Anderson, Nauta), Ch. C. Thomas, Publishers, Springfield, 1969.
Lerner A. B. şi colab. — J. Amer. chem. Soc., 1959, 81, 5 264—5 273.
Lo Monaco D., Van Rynberk — Riv. Neuropath. Psichiat., 1901, 8, 1—28.
Mac Lean P. — Phychosom. Med., 1949, 11, 338—353.
Mac Lean P. — Electroenceph. clin. Neurophysiol., 1952, 4, 407—418.
Mc Cord C. P., Allen F. P. — J. exp. Zool., 1917, 23, 207—224.
Malone E. — Abt. Königl. preuss. Akad. Wiss., 1910, 1, 1—32.
Malone E. — Bull. Johns. Hopk. Hosp., 1914, 17, 441—480.
Marie P. — Rev. Méd., 1886, 6, 297—333.
Meissner W. W. — J. nerv. ment. Dis., 1967, 145, 106—122.
Milcu Ioana, Nanu Lidia — Glanda pineală ca organ metabolic, Ed. Acad. R.S.R., București, 1979.

Scanned with OKEN Scanner

Scanned with OKEN Scanner

3. REGLAREA NERVOASĂ A SISTEMULUI ENDOCRIN

Din cele expuse anterior reiese clar că funcţiile organismului se află sub dependenţa sistemului nervos şi sistemului endocrin.

Filogenetic, reglarea nervoasă a apărut mai tîrziu, are o durată scurtă şi o acţiune mai restrînsă, mai localizată. Reglarea endocrină, filogenetic este mai precoce, are acţiune de durată mai lungă şi mai difuză, pe teritorii mai întinse. Ambele mecanisme de reglare sînt în relaţie strînsă şi se completează, încît acţiunea nervoasă este mediată şi prelungită de obicei prin intrarea în funcţie a mecanismelor endocrine.

În interrelaţiile complexe ale acestor două sisteme există încă controverse şi destul de multe necunoscute, dar sînt irefutabile dovezile că funcţia unor glande (neurohipofiza sau medulosuprarenala) este compromisă după denervare, interrelaţia hipotalamo-hipofizară fiind în prezent unanim admisă. Axul hipotalamo-hipofizar este centrul reglării neuroendocrine, hormonii secretaţi de adenohipofiză influenţînd dezvoltarea şi funcţia majorităţii glandelor endocrine. În afară de rolul de coordonator al secreţiei adenohipofizei, hipotalamusul are şi rol secretor ; a fost supranumit „glandă diencefalică", pentru că aici iau naştere hormonii şi factorii eliberatori (releasing) hipotalamici, ca şi hormonii neuro-hipofizei (oxitocina şi vasopresina).

Există şi alte dovezi care atestă legăturile hipotalamo-endocrine :

a) originea comună a hipotalamusului şi a neurohipofizei din porţiunea ventrală a peretelui tubului diencefalic ;

b) conexiunile nervoase dintre hipotalamus şi neurohipofiză, realizate prin intermediul tractului hipotalamo-hipofizar, îşi au originea în neuronii nucleilor hipotalamici ;

c) sistemul porthipofizar, în care circulaţia se face mai ales de la hipotalamus spre hipofiză ; în unele vase din tijă există şi un curent invers, de la adenohipofiză spre hipotalamus, fapt pe care se bazează sistemul de feed-back scurt hipofizar, prin care adenohipofiza poate să

influenţeze neurosecreţia hipotalamică (factorii sau hormonii hipotalamici liberatori) ;

d) reţeaua capilară vasculară a hipotalamusului fiind foarte bogată în jurul unor nuclei, constituie încă o dovadă a rolului secretor pe care îl au aceşti nuclei ;

e) s-au pus în evidenţă celulele care secretă hormoni hipotalamici peptidici (oxitocina şi vasopresina), care sînt apoi stocaţi în neurohipofiză ;

f) există date morfologice şi histochimice, potrivit cărora granulele secretorii sînt transportate pe calea fibrelor pînă la sistemul port ;

g) secţionarea tijei hipofizare provoacă necroza porţiunii ventromediale a adenohipofizei, irigată de vasele portale lungi ; porţiunea ventromediană este conservată, fiind irigată de vasele portale scurte ;

h) distrugerea sistemului port hipofizar atrage diminuarea sau chiar încetarea activităţii secretorii a adenohipofizei, deşi vascularizaţia sistemică este intactă ;

i) microscopia electronică arată că o parte a fibrelor nervoase din eminenţa mediană sînt în legătură cu endoteliul vascular al capilarelor, cu fenestraţii speciale, pe unde pătrund în circulaţie produşii de neurosecreţie hipotalamică ;

j) biochimia a identificat produşii de neurosecreţie, stabilind şi natura acestora ;

k) de asemenea, biochimia a mai pus în evidenţă în eminenţa mediană, catecolamine ca dopamina, noradrenalina ş.a., al căror rol în producerea neurosecreţiei este încă incert.

Relaţiile neuroendocrine hipotalamo-hipofizare sînt deci pe deplin dovedite. Există o influenţă reciprocă, neurohormonii hipotalamici acţionînd sau inhibînd hormonii hipofizari, iar aceştia, la rîndul lor, influenţează activitatea secretorie a hipotalamusului.

Privitor la reglarea endocrină, Milcu (1968) afirmă că mecanismele cibernetice se desfăşoară conform modelelor neuro-glandulotrop, endocrino-tisular şi endocrino-metabolic. „Endocrinomul" poate fi considerat unitatea cibernetică morfo-funcţională a acestor modele ; homeostazia pare să se realizeze prin mecanisme de feed-back negativ şi pozitiv. Dacă la modelele endocrino-tisular şi endocrino-metabolic se interpune între hipotalamus (centrul de joncţiune) şi receptor (efector sau metabolic-tisular) o singură glandă endocrină, în modelul neuro-glandulotrop se interpun două glande endocrine (hipofiza şi o glandă periferică).

Axul de comandă hipotalamus-hipofiză-glandă periferică (efectoare) este controlat şi reechilibrat de *axul de reglaj* cu ajutorul glandei periferice (hormonul de eficienţă).

Datele incontestabile enumerate privind relaţia sistem nervos—sistem endocrin argumentează convingător interdependenţa acestor sisteme şi sîntem convinşi că descoperiri viitoare se vor adăuga la această corelaţie, care contribuie la menţinerea echilibrului armonios al întregului organism.

Scanned with OKEN Scanner

4. INFLUENȚA HORMONILOR PERIFERICI ASUPRA SISTEMULUI NERVOS

Expunerea se bazează pe o lucrare publicată în 1971 de Abrams. Efectele hormonilor asupra sistemului nervos la om sînt evaluate în funcție de parametri socotiți relativi și imprecișsi, dacă sînt raportați la datele de laborator, care dau răspunsuri precise. De obicei, indicii se referă la anomalii de comportament, bizarerii ale unor senzații, perturbarea activității electrice, modificări în controlul apetitului, setei sau temperaturii, sau modificări în eficiența transmiterii neurale.

Tiroida. Pe lîngă aspectul fizic, bolnavul hipotiroidian se manifestă printr-o lentoare în gîndire, dificultate în concentrare, o apatie generalizată și prostrație. În evoluția bolii apare uneori o activitate paradoxal sporită, în ciuda agravării hipometabolismului. Activitatea sporită poate să cuprindă deliruri paranoide, halucinații, dezorientare și confuzie, stări atribuite de obicei unei „nebunii mixoedematoase". Rareori s-au descris în mixedem complicații neurologice ca : mers ataxic, anomalii ale activității nervilor cranieni, comă sau convulsii. O asociere interesantă este întîlnită uneori între mixedem și schizofrenie. Cînd tulburările metabolice nu sînt tratate, bolnavul devine agitat, anxios și suspicios. Odată cu instituirea terapiei hormonale se ameliorează și starea psihică anormală.

În hipotiroidism este tulburată și activitatea EEG : scădere a frecvenței și amplitudinii alfa și o sporire a activității undelor lente. La stimuli răspunsul este ciuntit, leneș. Revenirea traseului electric se face de obicei paralel cu normalizarea funcției tiroidiene.

Tulburarea abilității la învățătură și implicarea în dezvoltarea creierului sînt limpede demonstrate de hipotiroidismul congenital, cretinismul.

Hipertiroidismul este totdeauna însoțit de modificări ale funcției sistemului nervos. Printre anomaliile motorii semnalăm întîrzierea clipitului, dificultate în convergența ochilor, uneori paralizie de mușchi oculomotori.

Scanned with OKEN Scanner

Bolnavul este anxios, agitat, labil, emotiv și prezintă tremurături. Exagerarea acestor simptome definește așa numita „furtună tiroidiană", sindrom care de obicei se manifestă prin febră și delir, ceea ce poate să reprezinte un efect hormonal asupra funcției corticale.

Activitatea EEG în hipertiroidism este caracterizată printr-o creștere a ritmului alfa. Modificările activității creierului, asociate cu hipertiroidism nu se datoresc în primul rînd creșterii metabolismului celular, deoarece în această boală consumul de oxigen cerebral nu sporește dezordonat.

Suprarenalele. Hiperfuncția glandei suprarenale poate să inducă modificări profunde emoționale, comportamentale și somatice. „Psihozele steroide" sînt frecvent întîlnite în legătură cu creșterea nivelului glucocorticoizilor. Caracterul dominant al comportamentului este aspectul maniacal sau depresiv, sau psihoza organică cu componente paranoide și halucinatorii (Parhon).

Sindromul Cushing iatrogen, adesea asociate cu o stare euforică, contrastează cu hiperfuncția spontană a suprarenalelor, cînd bolnavul este deprimat (Abrams, 1971). Administrarea steroizilor sau creșterea endogenă a steroizilor din sînge se asociază cu o accentuare a activității crizelor. La tineri cu anomalii motorii centrale, administrarea ACTH și steroizi este eficace, avînd acțiune asupra procesului de mielinizare. Excesul de steroizi dă tulburări de somn. La copiii cu hiperplazie a suprarenalelor există o precocitate sexuală, datorită creșterii pragului androgenilor ; activitatea sexuală este foarte mică în contrast cu copiii la care precocitatea sexuală se datorește anomaliilor sistemului nervos central. Administrarea de steroizi se asociază rareori cu o hipotermie severă. indusă, probabil, de schimburile de apă intracelulară.

Diminuarea hormonilor steroizi are de asemenea efecte asupra funcției sistemului nervos. „Encefalopatia addisoniană" se manifestă prin alterarea memoriei, apatie, depresiune, iritabilitate, stupoare sau comă. anomalii însoțite de modificări EEG, caracterizate printr-o activitate cu unde lente, cu amplitudine mare, difuze.

Comițialitatea în boala Addison pare să fie mai degrabă consecința unei insuficiențe cortico-suprarenale decît a unei hipoglicemii. Numeroase lucrări semnalează apariția de crize la addisonieni cu glicemie normală și care, în antecedente, nu prezentaseră asemenea crize. La pacienții addisonieni se mai notează bizarerii senzoriale ca perceperea mult mai ascuțită decît normal a gustului, mirosului și auzului. Revenirea la normal se face odată cu instituirea terapiei. Addisonianul este mai sensibil la anumite droguri, ca barbituricele. Se presupune că modificările senzoriale enunțate s-ar datora mai cu seamă unei transmiteri prelungite la sinapsele terminale, decît modificării conducerii inpulsurilor de-a lungul neuronilor. În prezent, importanța reținerii extraneuronale a noradrenalinei în SNC este doar o presupunere cu caracter speculativ. Celulele gliale joacă un rol de supapă de siguranță în neurotransmisiune. O cantitate excentrică de noradrenalină la nivelul sinapsei pare să stimuleze SNC și să determine o hiperexcitabilitate, care se știe că apare în tratamentul cu cortizon (Woodbury, 1958). Funcția celulelor gliale în neuro-

Scanned with OKEN Scanner

transmisie se pare că variază în raport cu vîrsta. La creierul în dezvoltare, celulele gliale ar fi implicate în *creşterea neuronală*, în mielinizare. După maturare, celulele gliale ar începe să aibă rol de coordonare a mediului extraneuronal, cu funcţii neuronale, iar reţinerea de noradrenalină scade apreciabil în hemisferele cerebrale, nu şi în cerebel. (Vernadakis, 1937).

Gonadele. Situaţiile cel mai greu de clarificat sînt cele legate de perturbarea axului hipotalamo-hipofizo-gonadal. Dificultatea constă în găsirea sediului leziunii primordiale.

Anorexia, de exemplu, se asociază cu hipogonadotropism şi există şi perturbări comportamentale. Metodele tehnice uzuale ne obligă să considerăm că modificările umorale ar fi secundare manifestării unei probleme psihologice. Dar este tot atît de posibil ca perturbările de personalitate să fie consecinţa unei tulburări în sinteza neurohormonală şi a mecanismelor de eliberare. Ar fi logic să se clasifice sindroamele în anorexie nervoasă, amenoree psihogenă, galactoree nepuerperală etc., cu influenţe hormonale asupra funcţiei sistemului nervos.

Introducerea în clinică a neurohormonilor purificaţi, ca şi dezvoltarea metodelor de stimulare şi suprimare a neurohormonilor izolaţi, vor permite progrese în acest domeniu. Pseudocyesis, sindromul de sarcină falsă, este rău definit clinic din punctul de vedere neuroendocrin. Tulburările psihice se asociază cu modificări utero-ovariene şi galactoree. Se pare că anomalia constă în întreruperea relaţiilor dintre neurotransmitere şi neurohormoni. Un singur simptom neuroendocrin se poate asocia cu numeroase secretări divergente de hormoni. De exemplu, amenoreea psihogenă poate fi întîlnită în hipogonadism cu hipotiroidism, anorexie nervoasă, galactoree nepuerperală etc.

EEG nu este caracteristică în insuficienţa androgenă. Activitatea epileptică creşte în insuficienţa testosteronică. Rezultatul cel mai favorabil al administrării androgenilor este dezvoltarea potenţei şi libidoului, oglinda eficienţei neuronale. Comportamentul se modifică odată cu administrarea androgenilor : timiditatea, modestia, apatia din hipogonadismul clasic se transformă în agresivitate crescută, autosuficienţă şi agilitate intelectuală. Supradozarea androgenilor provoacă insomnie, iritabilitate şi anxietate.

Cefaleea prepuberală, tensiunea premenstruală, frecvenţa sporită a crizelor în cursul menstruaţiei la subiecte care prezintă predispoziţie, constituie răspunsuri ale sistemului nervos la modificările survenite în relaţiile estrogen-progesteron. Încetinirea traseului EEG se constată după administrarea de progesteronă. Disgenezia gonadică se însoţeşte de anomalii ale mirosului şi gustului.

La menopauză se constată o perturbare a relaţiilor dintre apetitul sexual, potenţa sexuală şi dinamica hormonală. Astfel, în pre- şi postmenopauza la femei se întîlneşte o discrepanţă între secreţia hormonală şi apetitul sexual. Încă nu se ştie precis dacă comportamentul sexual are vreo legătură cu periodicitatea hormonală sau cu descărcarea hipotalamică.

Efectele steroizilor gonadali asupra creierului sînt folosite în clinică pentru identificarea ovulaţiei şi reprezintă o consecinţă a progesteronei

Scanned with OKEN Scanner

înmagazinată în urma mecanismului hipotalamic al controlului temperaturii corpului.

Fiecare din glandele cu secreție internă exercită o influență importantă asupra funcțiilor sistemului nervos, fie direct, fie pe calea modelării metabolismului proteic, lipidic sau glucidic. Importanța acestor acțiuni este ilustrată de coma și decesul care survin rapid în cursul crizei hipercalcemice din hiperparatiroidism (Abrams, 1971).

În culturile de țesuturi, celulele gliale proliferează intens în prezența hormonilor steroizi, iar in vivo, activitatea acelorași celule este modificată în cursul maturării lor în SNC (Vernadakis, 1971).

Aceste fapte reprezintă o parte din influențele hormonilor periferici asupra SNC ; altele vor fi elucidate clinic și biologic, grație progreselor metodelor calitative și cantitative de identificare a diverșilor hormoni cu acțiune asupra celulelor nervoase și gliale.

BIBLIOGRAFIE

Abrams R. L. — în : Clinical Neuroendocrinology. Ed. S. Karger, Basel, 1971.
Parhon C. I. — Opere alese, vol. 4, Ed. Acad. R.P.R., București, 1960.
Vernadakis A. — în : Influence of hormones on the nervous system. Ed. S. Karger, Basel, 1971.
Vernadakis A. — Mech. Anging. Develop., 1973, 2, 371—379.
Woodbury D. M. — Pharmacol. Rev., 1958, 10, 275—357.

Scanned with OKEN Scanner

5. ROLUL LICHIDULUI CEFALORAHIDIAN ÎN NEUROENDOCRINOLOGIE

Lichidul cefalorahidian (LCR) conţine produşi biologici sintetizaţi în celulele din interiorul şi din afara sistemului nervos central. Hormonii eliberatori din hipotalamus reprezintă substanţe sintetizate în creier şi care acţionează asupra adenohipofizei ; de asemenea se pare că au acţiune şi asupra altor regiuni ale creierului. Lichidul cefalorahidian constituie o cale de acces a hormonilor eliberatori spre hipofiză şi spre alte regiuni ale creierului. Eminenţa mediană a hipotalamusului este partea finală a căii dintre creier şi sistemul port hipofizar. De aici, hormonii eliberatori se varsă în sîngele portal, în calea lor finală spre adenohipofiză. Aferenţe diferite de semnale care acţionează asupra neuronilor producători de hormoni, fie asupra corpului hormonilor eliberatori în sîngele portal.

Hormonul eliberator de tirotrop (TRH) şi hormonul eliberator de gonadotropine (LH, RH) au fost identificaţi în lichidul ventriculului III. Atît hormonii endogeni din lichidul intraventricular, cît şi cei exogeni, introduşi în lichidul cefalorahidian al ventriculului III experimental, au aceeaşi acţiune asupra adenohipofizei, de stimulare a producerii hormonului tropic corespunzător. Mecanismul prin care hormonii sînt transportaţi din l.c.r. spre sîngele portal, nu este încă bine cunoscut. Se presupune că transportul s-ar face prin intermediul tanycitelor din eminenţa mediană, deşi nu s-a putut pune în evidenţă prezenţa LH, RH în tanycite prin metoda imunohistochimică. Se pare că tanycitele au o reţea bogată de microtubi, care ar putea să fie implicaţi în transportul transependimar al substanţelor de pe suprafaţa ventriculară spre zona portală. Se pare că alterarea acestui sistem microtubular cu agenţi chimici (de exemplu colchicina şi viblastina) ar împiedica funcţia de transport a acestor celule (Schechter, Yancy şi Weiner, 1967). Unele experimente sugerează că mişcarea transependimală a neuronilor ar putea fi controlată sau influenţată de hormonii organului ţintă, ca şi de sistemele centrale catecolaminergice. Tiroxina ar exercita astfel, o influenţă inhibitorie asupra trans-

Scanned with OKEN Scanner

portului TRH (Knigge şi colab., 1973). LH eliberat după injectare intraventriculară de LH, RH la maimuţe tratate cu estrogeni, este blocat complet prin haloperidol şi fentolamină (Spies şi Norman, 1975).

AMP ar putea să joace rol de mediator intracelular al funcţiei de transport al tanycitelor (Knigge şi colab., 1976).

BIBLIOGRAFIE

Knigge K. M., Joseph S. A., Silverman A. J., Vaala S. — În : Drug Effects on Neuroendocrine Regulation, Ed. Elsevier, Amsterdam, 1973, p. 7—20.

Knigge K. M., Joseph S. A., Hoffman M., Morris M., Donofrio R. — În : Endocrinology (sub red. V. H. T. James), vol. I, Excerpta Medica, Amsterdam—Oxford, 1977, p. 111.

Schechter J. Yancy B., Weiner R. — Anat. Rec., 1976, 184, 233.

Spies H. G., Horman R. L. — Endocrinology, 1975, 97, 685.

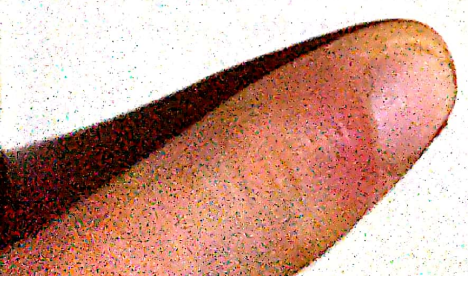

Scanned with OKEN Scanner

6. HIPOTALAMUSUL

6.1. ANATOMIA ŞI CONEXIUNILE NEUROENDOCRINOLOGICE ALE HIPOTALAMUSULUI.

6.1.1. ANATOMIE

Hipotalamusul are dimensiunea unei nuci uscate şi cîntăreşte 4 grame ; cuprinde partea cea mai ventrală din diencefal, căruia îi formează planşeul şi, în parte, pereţii ventricolului III. Limita superioară este marcată de un şanţ pe peretele ventricular, şanţul ventral diencefalic sau hipotalamic, care separă hipotalamusul de talamus, situat dorsal.

Caudal, hipotalamusul nu este demarcat de substanţa cenuşie periventriculară şi tegmentul mezencefalic. Se consideră delimitarea caudală planul care trece prin limita caudală a nucleilor mamilari, dorsal, comisura posterioară. Rostral, hipotalamusul se continuă cu aria preoptică, situată parţial în spre chiasma optică şi deasupra acesteia. Deşi originea telencefalică a ariei preoptice sau diencefalice este discutată. Asemănările structurii histologice şi fibrelor de legătură pot să constituie argumente în favoarea opiniei potrivit căreia această arie ar continua rostral hipotalamusul. Aria preoptică şi limita ei anterioară sînt marcate de comisura anterioară şi lamina terminalis. În faţa acestor două structuri se află regiunea septală, sau septum. Aria preoptică şi partea anterioară a hipotalamusului se continuă lateral cu substantia innominata, formată dintr-o serie de insule celulare, şi extinsă lateral spre cortexul prepiriform şi complexul amigdalian. În porţiunea rostrală, substanţa nenumită este acoperită ventral de tuberculul olfactiv.

În zonele cele mai caudale, hipotalamusul este delimitat lateral de capsula internă şi pes pedunculi. Dorsal, spre pes pedunculi, se mărgineşte cu subtalamusul. Hipotalamusul se întinde ventral spre suprafaţa liberă bazală a creierului, caracterizată prin trei structuri proeminente :

Scanned with OKEN Scanner

chiasma optică, tija hipofizară sau infundibulară şi perechea de corpi mamilari. Deşi tija hipofizară, ca şi lobul neural al hipofizei sînt de origine hipotalamică, nu au fost niciodată considerate ca părţi ale hipotalamusului (Lammers şi Lohman, 1974).

Avînd în vedere limitele externe pe suprafaţa ventrală a creierului, hipotalamusul poate fi împărţit în 3 porţiuni : anterioară, cuprinzînd şi aria preoptică, mijlocie şi posterioară.

Crosby şi Woodburne (1940) împart hipotalamusul în zone longitudinale : periventriculară, medială şi laterală. Zona periventriculară este formată mai ales din celule mici, în general orientate de-alungul fibrelor, paralel cu peretele ventriculului III. Zona medială este bogată în celule, spre deosebire de zona laterală, cu număr mic de celule, interpuse în sistemul fibrelor longitudinale ale bandeletei mediane pedunculare. Pe baza unor criterii citoarhitectonice, în funcţie de volum şi forma corpilor celulari, sau în raport cu densitatea diferită celulară, sau cu aranjarea în spaţiu, în fiecare dintre cele trei zone longitudinale s-au descris grupări *celulare*, sau *nuclei*, sau *arii*. Zonele şi ariile hipotalamice nu sînt net delimitate ; ele se întrepătrund, ceea ce face ca împărţirea menţionată în tabelul I să fie arbitrară. Dendritele unor celule specifice se extind dincolo de limitele citoarhitectonice ale nucleilor ; între neuronii

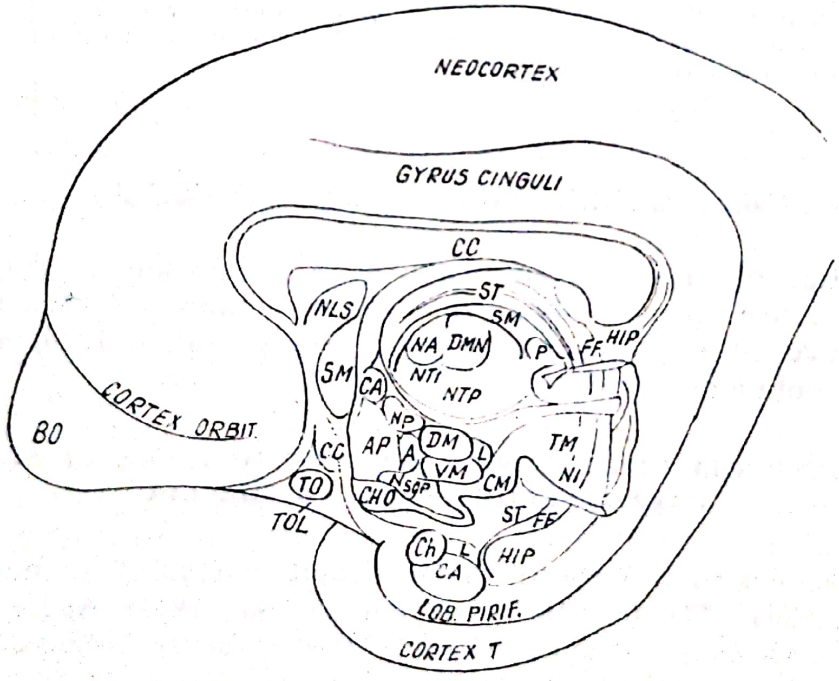

Fig. 2. — **Vedere medială a hipotalamusului şi structurilor din jurul său la creierul de mamifer**

BO : bulb olfactiv, TO : tubercul olfactiv, TOL : tract olfactiv lateral ; CHO : chiasma optică, Nsop : nucleu supraoptic ; Ch : chiasma, Ca : complexul amigdaloid ; HIP : hipocamp, L : arie laterală hipotalamică, ST : stria terminalis, FF : fimbria fornicis, NI : nucleu interpedunclular, T.M. : tegumentul mezencefalic, AP : aria preoptică, A : hipotalamusul anterior ; NP : nucleu paraventricular, DM : nucleul dorso-medial hipotalamic, VM : nucleu ventro-medial hipotalamic, CM : corp mamilar, Ca : comisura anterioară, NTI : nucleu talamic intralaminar, NTP : nucleu talamic paramedian Na : nucleu anterior talamic , DMN : nucleul dorso-medial, SM : stria medularis, P : pineala NLS : nucleu septal, CC : corp calos.

zonelor mediale şi laterale există un strat important de cîmpuri dendritice, care sugerează că un asemenea aranjament serveşte ca o bază morfo-

Scanned with OKEN Scanner

logică importantă pentru o interacţiune funcţională între ariile hipotalamice vecine (fig. 2).

Tabelul I

Nucleii hipotalamusului

1. *Zona periventriculară*	
nucleus preopticus medianus	area periventricularis anterior
area preoptica periventricularis	nucleus arcuatus (infundibularis)
nucleus paraventricularis	area periventricularis posterior
nucleus suprachiasmaticus	
2. *Zona medială*	
nucleus preopticus medialis	area hypothalami posterior
nucleus hypotalamicus anterior	nuclei gemini (supramammilares)
uucleus dorsomedialis	nucleus premammilaris
nucleus ventromedialis	nucleus mammilaris medialis
area hypothalami dorsalis	
3. *Zona laterală*	
nucleus preopticus lateralis	nucleus perifornicalis
nucleus supraopticus	nucleus tuberis lateralis
area hypothalami lateralis	nucleus mammilaris lateralis
nucleus tuberomammilaris	

6.1.2. CONEXIUNILE HIPOTALAMUSULUI

Studiul experimental, pe animale, al conexiunilor prin metoda Marchi şi Algeri pentru fibrele mielinice şi tehnica colorării cu argint redus pentru fibrele amielinice (Glees, 1946 şi Nauta, 1950) a urmărit degenerescenţa anterogradă.

6.1.2.1. CONEXIUNILE HIPOTALAMICE AFERENTE DE LA ARIILE OLFACTORII BAZALE ŞI COMPLEXUL AMIGDALIAN.

Există o strînsă legătură între simţul mirosului şi hipotalamus (Déjérine, 1895 ; Herrick, 1910 ; Ramon y Cajal, 1911). Ariile olfactorii bazale sau secundare primesc proiecţii directe de la bulbul olfactiv şi formează rostral nucleul olfactiv anterior, aria retrobulbară, tuberculul olfactiv şi cortexul prepiriform. Caudal vin proiecţii de la cortexul periamigdalian şi, parţial, din complexul amigdaloid şi cortexul entorinal (Scalia, 1968).

Recent, Scott şi Leonard (1971) au demonstrat experimental existenţa proiecţiilor din ariile olfactorii rostrale spre hipotalamus (fig. 3). Studiile electronooptice întreprinse de Heimer (1972) au demonstrat că fibrele monosinaptice, originare din ariile olfactorii rostrale, traversează

Scanned with OKEN Scanner

ariile preoptice şi se termină fie în nucleul talamic dorsomedial, fie în nucleul gemini-caudal în hipotalamus. De asemenea, Heimer şi Nauta (1969) au stabilit că fibre ale componentei precomisurale ale striei terminale ajung la nucleul hipotalamic ventromedial şi se termină în „conca" acestui nucleu, cu distribuţie limitată în centrul acestui nucleu. Locuri adiţionale de terminare a componentei precomisurale, în hipotalamus, sînt nucleul tuberculului lateral şi nucleul ventral premamilar.

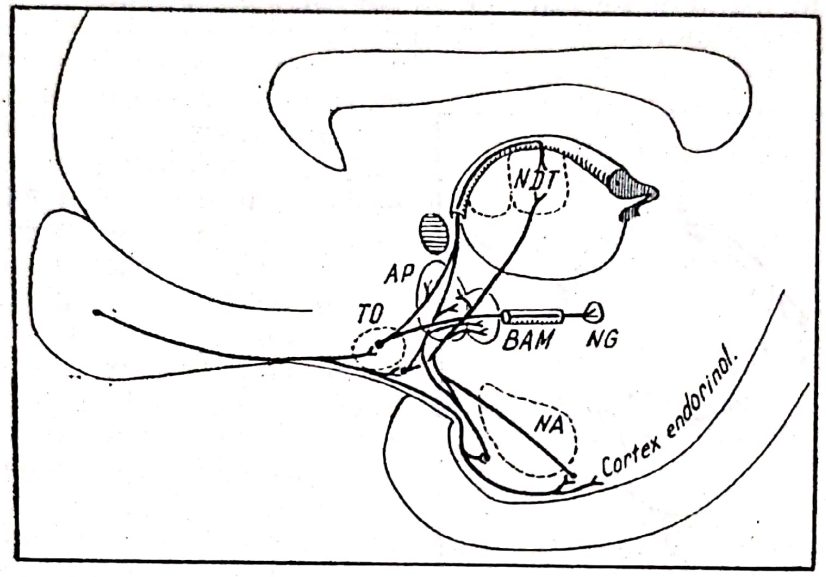

Fig. 3. — Schema proiecţiilor olfactorii şi ale cortexului periamigdaloid spre hipotalamus şi talamus.
TO : tubercul olfactiv, AP : aria preoptică, Na : nucleul amigdalian, NG : nucleul gemini, BAM : bandeleta medială (a creierului anterior), NDT : nucleul dorso-medial talamic.

Fibre ale componentei postcomisurale ale striei terminale, originare din partea cortico-medială şi bazo-laterală a complexului amigdaloid, se termină în patul nucleului striei terminale şi în nucleul hipotalamic anterior (De Olmos, 1972).

Fibrele ventrale amigdalofuge ajung în hipotalamus prin căi scurte şi largi. Căile scurte se distribuie în faţa ariei, anterior de nucleul amigdaloid, iar cele largi se continuă în regiunea preoptică a hipotalamusului. De Olmos (1972) a arătat că fibre lungi, pornite din partea centrală a nucleului amigdaloid ajung în partea laterală a hipotalamusului.

6.1.2.2. CONEXIUNILE HIPOTALAMICE AFERENTE DE LA ARIA LIMBICĂ TELENCEFALICĂ ŞI ARIILE NEOCORTICALE.

Aria limbică este constituită din două inele de structuri concentrice în jurul hilului telencefalului. Cel interior este format din formaţia hipocampică (subîmpărţită în părţi supra- şi retrocomisurale), iar inelul exterior este constituit din girusul fornicat (format de aria paraolfactorie

sau subcalosală, girusul gingulat, aria retrosplenială și girusul parahipocampic). Inelul exterior al ariei telencefalice primește aferențe de la zone întinse ale neocortexului, putînd fi considerat ca arie a convergenței tuturor modalităților sensoriale somatice. Inelul exterior își trimite impulsurile spre inelul interior, astfel că acest inel nu este doar un teritoriu histologic, ci și unul funcțional, de tranzit între neocortex și formația hipocampică a inelului intern (White, 1959).

La om au fost descrise fibre directe cortico-hipotalamice din aria 6 spre nucleul mamilar medial ; ariile specifice ale lobului frontal 8 și 10 trimit fibre omolaterale la nucleii supraoptici ; ariile 10 și 47, precum și părțile posterioare ale cortexului orbitar, se leagă cu partea posterioară a hipotalamusului ; ariile 43 și 6 se leagă cu nucleii mamilari. Regiunea orbitară, în general a lobului frontal, și porțiunea anterioară a girusului cingular au legături hipotalamice (Ward și Mac Cullough, 1947 ; Mayer, 1949). Hipotalamusul se află sub influența reglatoare a scoarței cerebrale (Bîcov, 1949). Prin relațiile cu centrii subcorticali, cortexul cerebral poate declanșa, dirija și corecta funcția organelor interne, aflate sub dependența hipotalamusului. Activitatea organelor interne se adaptează astfel, continuu la condițiile variabile ale mediului extern și intern (Sager, 1960).

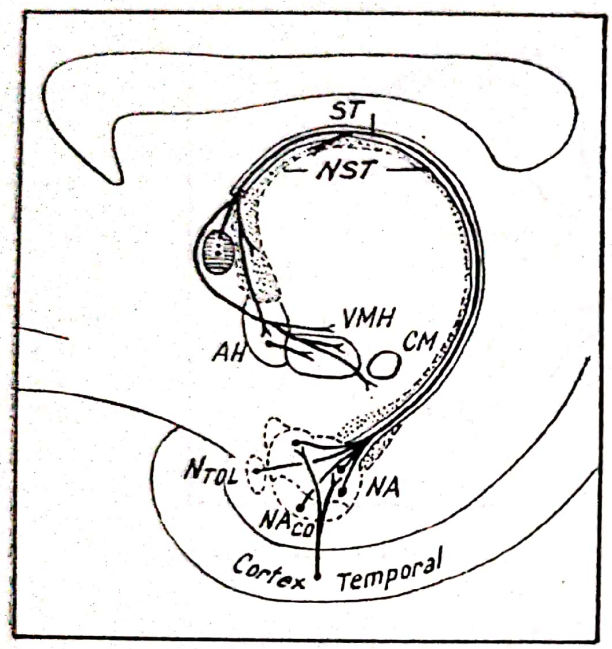

Fig. 4. — Schema care indică originea, traiectul și distribuirea striei terminale :

ST : stria terminalis, NST : nucleul striei terminale, AH : antehipotalamusul, VMH : nucleul ventro-medial hipotalamic, CM : corp mamilar, N tol : nucleul tractului lateral olfactiv, NAco : nucleul amigdaloid cortical, Na : nucleul amigdaloid.

Fibrele eferente ale formației hipocampice formează fornixul (fig. 4). Această bandă fibroasă masivă trece sub corpul calos, într-o direcție anterioară, spre regiunea septală, unde aduce fibre spre nucleii septului și aria laterală preoptică. Principala bandă a fornixului coboară caudal spre comisura anterioară și continuă, prin partea laterală a hipotalamusului, spre nucleii mamilari.

Nu se știe încă cu precizie unde se află locul terminațiilor fornixului în hipotalamus. Fibrele fornicale se distribuie nu numai în zona laterală preoptică și nucleii mamilari, ci și în zona hipotalamică laterală și către aria anterioară periventriculară și nucleul arcuat (tractul cortico-hipotalamic medial, descris de Gurdjian în 1927). Alte fibre ale fornixului ajung în nucleii anterior și rostral intralaminar și în nucleii paramedian ai talamusului. Unele fibre ale fornixului postcomisural trec peste nucleii mamilari și se îndreaptă în jos și caudal, spre regiunea mezencefalică (aria limbică centrencefalică, descrisă de Nauta în 1958). Fornixul este constituit nu numai din fibre eferente hipocampice, ci conține și fibre originare din septum, aferente către formația hipocampică.

Scanned with OKEN Scanner

6.1.2.3. CONEXIUNI HIPOTALAMICE AFERENTE DIN MEZENCEFAL.

Există două feluri de conexiuni între mezencefal şi hipotalamus : un sistem medial sau periventricular şi un sistem lateral. Nauta (1972) consideră că îşi au originea în substanţa cenuşie corticală, în numeroase formaţii celulare grupate în nucleul central al tegmentului superior Bechterew şi în nucleii ventral şi dorsal Gudden. Nu există încă dovezi că proiecţii directe din măduvă sau trunchiul inferior ar ajunge în hipotalamus. Se pare că se interpun în calea impulsurilor care urcă din trunchiul cerebral şi partea cea mai anterioară a hipotalamusului.

Sistemul periventricular ascendent are două componente, una anterioară şi alta posterioară. Cea posterioară se distribuie grupurilor celulare supramamilar şi premamilar, zonei laterale hipotalamice şi nucleilor ventro-medial şi dorso-medial. Cea anterioară se continuă pînă la aria periventriculară şi nucleul hipotalamic anterior (Szentagothai şi colab., 1962). Sistemul lateral ajunge în hipotalamus, în mare măsură, pe calea pedunculului mamilar, distribuind fibre nucleilor mamilari şi urcînd în fascicolul medial telencefalic.

6.1.2.4. CONEXIUNI RETINO-HIPOTALAMICE.

Green (1969) susţine că studiile fiziologice au pus în evidenţă rolul important pe care îl are lumina înconjurătoare asupra reglării funcţiilor neuroendocrine. Pînă în prezent nu s-au putut pune în evidenţă la mamifere conexiuni directe retino-hipotalamice prin metoda Marchi şi tehnica argintului redus.

Recent însă, cu ajutorul unei metode noi, de marcare autoradiografică (Hendrickson şi colab., 1972 ; Moore, 1973) a fost pusă în evidenţă o proiecţie de fibre, localizată de la retină spre zona medială hipotalamică. Metoda autoradiografică permite corpilor celulari să încorporeze în proteine acizi aminaţi (prolină sau leucină), care sînt transportaţi apoi de-a lungul axonilor, spre terminaţiile acestora.

Aplicarea acestei tehnici, prin injectare intraoculară, a demonstrat limpede că la numeroase mamifere există o proiecţie de la retină la nucleii suprachiasmatici, situată medial în hipotalamusul anterior, pe fiecare din laturile planşeului ventriculului III. Existenţa acestei formaţii anatomice a fost confirmată şi de observaţii electrono-microscopice.

6.1.2.5. CONEXIUNI TALAMO-HIPOTALAMICE.

Din experienţele făcute pe animale (şoarece, maimuţă) rezultă că nucleul dorso-medial al talamusului pare să fie un sediu important al convergenţei informaţiilor olfactorii, somato-senzoriale şi viscerale către hipotalamus. Se presupune că o altă cale prin care nucleul dorso-medial al talamusului influenţează hipotalamusul este circuitul talamo-cortico-hipotalamic (fig. 5).

Scanned with OKEN Scanner

6.1.2.6. CONEXIUNI EFERENTE ŞI INTRINSECI ALE HIPOTALAMUSULUI

Căile eferente hipotalamice cel mai bine cunoscute sînt tractul supraoptico-paraventriculo-hipofizar, tractul tubero-infundibular şi proiecţii din nucleii mamilari.

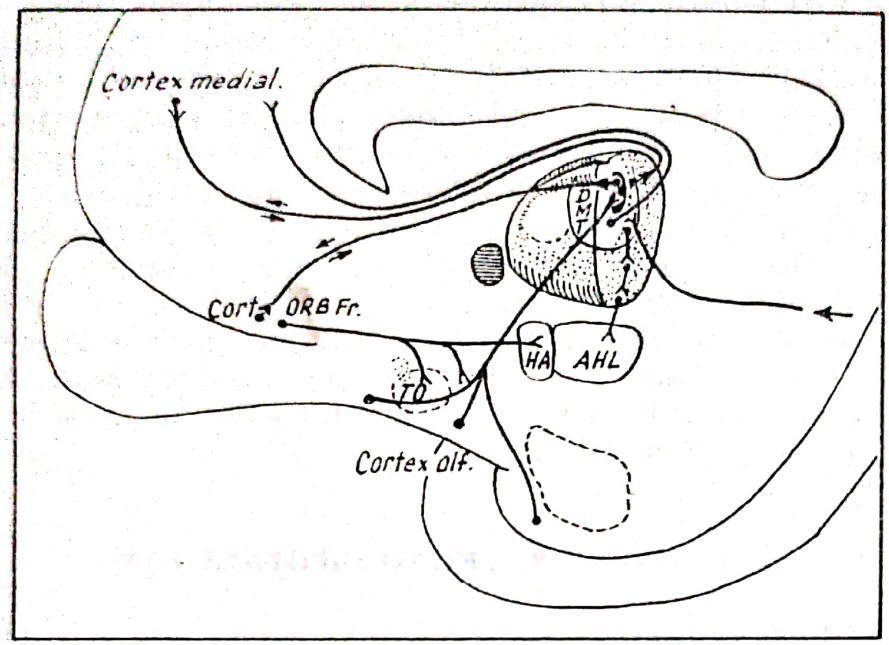

Fig. 5. — Schema care arată conexiunile aferente şi eferente ale nucleului dorso-medial al talamusului :

TO : tubercul olfactiv, HA : hipotalamus anterior, AHL : arie hipotalamică laterală, DMT : nucleul dorso-medial al talamusului.

Tractul supraoptico-paraventriculo-hipofizar, format din axonii celulelor nucleilor supraoptic şi paraventricular, se proiectează în neurohipofiză. Fibrele transportă picăturile de coloid conţinînd substanţe neurosecretorii, ca oxitocina şi vasopresina, sintetizate în celulele de origine ale acestor fibre.

Tractul tuberohipofizar îşi are originea în celulele nervoase mici, care înconjură partea inferioară a ventriculului III în nucleul arcuat (nucleus infundibularis) ; fibrele se îndreaptă spre infundibilul lobului posterior al hipofizei, unde sfîrşesc în capilarele sistemului port hipofizar. Acest sistem formează un pat vascular între infundibulum şi lobul anterior hipofizar. La om, fibrele tractului hipotalamo-hipofizar sînt în număr de 1.000.000. Şcoala românească a adus o contribuţie însemnată (Niculescu I. T., Răileanu C., 1925) la studiul acestei conexiuni neuroendocrine. De la hipotalamus şi din nucleul supraoptic pornesc fibre la scoarţa frontală (Sager şi colab., 1955) ; alte fibre ajung din regiunea periventriculară la scoarţa frontală, prin intermediul nucleului dorso-medial al talamusului, formînd fasciculul hipotalamo-talamic (Roussy şi Mossinger, 1946).

Prin nervul optic pornesc fibre spre retină de la nucleul supraoptic (Roussy şi Mosinger, 1941).

Există, de asemenea, conexiuni, care se îndreaptă spre rinencefal de la hipotalamus, prin nucleul dorso-medial al talamusului, puse în evidenţă de Sager şi colab., 1957 prin metoda anatomică. Rolul proiecţiilor hipo-

talamice din ceilalți nuclei nu este încă precizat, tehnicile imperfecte folosite în prezent nepermițînd studierea lor exactă.

Din nucleii mamilari, fibre eferente trec caudal spre mezencefal, constituind tractul mamilo-tegmental, care se termină în nucleii Gudden.

Fibrele din nucleii mamilari formează tractul Vicq d'Azyr, care se sfîrșește în nucleul anterior al talamusului. Acești nuclei trimit proiecții spre girusul cingular, această regiune corticală fiind legată de regiunea hipocampică, care, la rîndul ei, prin fornix, se leagă de nucleii mamilari. Deci tractul mamilo-talamic face parte dintr-o cale complexă, așa numitul circuit Papez (1937), care unește formația hipocampică, nucleii mamilari ai hipotalamusului, nucleii anteriori ai talamusului, girusul cingulat și formația hipocampică (fig. 6).

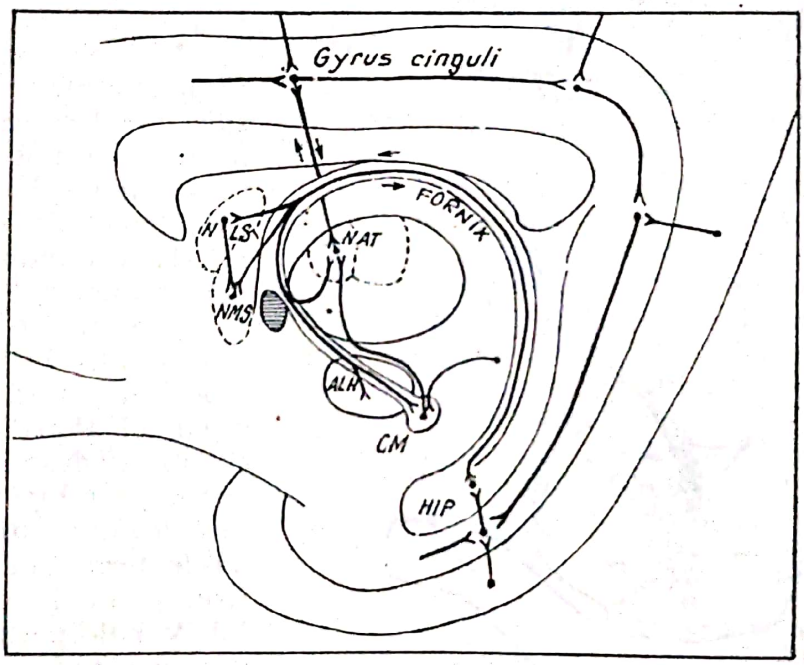

Fig. 6. — Schema circuitului (Papez) :

HIP : hipocamp; CM : corp mamilar; ALH : nucleul antero-lateral hipotalamic, NMS : nucleul medial al septului, NLS : nucleul lateral al septului, NAT : nucleul anterior talamic Sînt reprezentate aici și proiecțiile fornixului spre nucleii septului și aria laterală hipotalamică, conexiunile intrinseci septale și pedunculul mamilar, girusul cingular primește fibre de legătură dintr-o arie largă a cortexului telencefalului.

6.1.3. VASCULARIZAȚIA HIPOTALAMUSULUI

Hipotalamusul este o regiune diencefalică bogat irigată cu sînge. Cel mai bine vascularizați sînt nucleii supraoptici și paraventriculari. Fiecare celulă a acestor nuclei este în legătură cu 2—3 capilare, din care unele pătrund chiar în interiorul celulei (Sager, 1960).

Sistemul arterial al poligonului Willis este format din arteriale subțiri, încadrate în sistemul bazal al arterelor cerebrale.

Partea anterioară a tuberului (lama anterioară) și aria preoptică (nucleul preoptic) sînt vascularizate de ramuri provenite din segmentul inițial al cerebralelor anterioare (ramuri diencefalice) și din comunicanta anterioară.

Scanned with OKEN Scanner

Cea mai mare porţiune din tuber este vascularizată de arterele optotuberozitare anterioare şi posterioare, provenite din partea terminală a carotidelor interne şi comunicantelor posterioare.

Regiunea corpilor mamilari este tributară a două teritorii vasculare : înainte, comunicantele posterioare şi înapoi, cerebralele posterioare.

Hipotalamusul posterior se află sub dependenţa cerebralelor posterioare.

Venele confluează în două curente ; unul inferior, care se varsă în sinusul cavernos şi altul, care ajunge la plexurile coroidiene ale ventricolului III, vărsîndu-se în venele Galien.

Există o legătură strînsă între vascularizaţia hipotalamusului şi cea a hipofizei. Popa şi Fielding (1930) au descris sistemul venos port hipofizar, care face legătura dintre capilarele terminale ale hipofizei şi ale hipotalamusului. Venele portale hipofizare primesc sîngele din capilarele tijei hipofizare şi îl transmit reţelei capilare a tuber cinereumului. Curentul sanguin, determinat de contracţia musculaturii vasculare se pare că are o direcţie în ambele sensuri, de la hipofiză la hipotalamus şi invers (fig. 7).

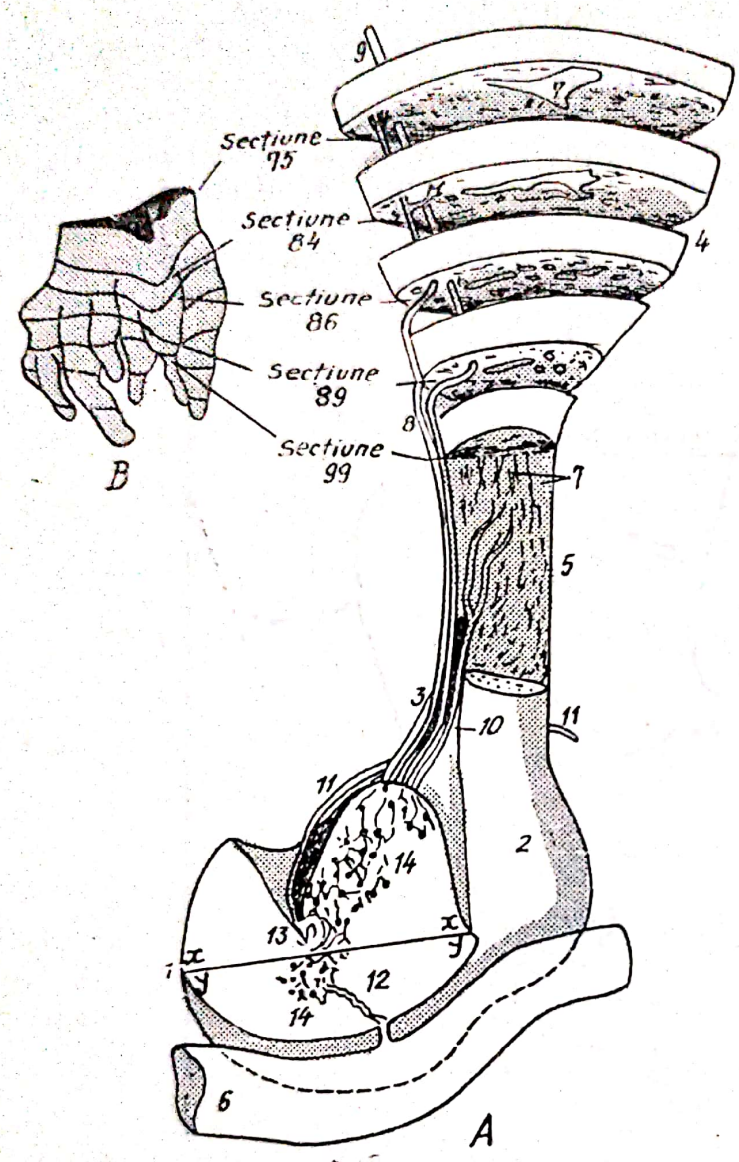

Fig. 7. — **Vascularizaţia hipofizei** (Popa şi Fielding, din **Handbuch der Neurologie, vol. XV, ed. Bumke şi Foerster, Berlin, Springer Verlag, 1937, pag. 267)**

1. Hipofiza anterioară ; 2. Hipofiza posterioară ; 3. Pars tuberalis, 4. Infundibulum,. Tija hipofizară, . Sinusul cavernos sting. 7. Ventricolul III. 8. Vasul portal hipofizar al nucleului para ventricular. 9. Vasele portale hipofizare în context strîns cu recesul infundibular. 11. Artera hipofizară dreaptă. 12. Vena hipofizară care se varsă în sinusul cavernos, 13. Centrul vascular-drept al hipofizei 14. Sinusul venos al hipofizei anterioare. $x——x$ = secţiune verticală ; $y—·—·—y$ = secţiune orizontală.

6.1.4. FIZIOLOGIA HIPOTALAMUSULUI

Principalele funcţii ale hipotalamusului sînt :

— reglarea secreţiei hipofizare şi producerea de hormoni hipotalamici (neurocrinie) ;

Scanned with OKEN Scanner

— menţinerea tonusului excitabilităţii scoarţei cerebrale prin excitaţiile care se transmit prin substanţa reticulară ;

— reglarea funcţiei somn-veghe, a temperaturii corporale, a metabolismului apei, glucidelor şi lipidelor, a presiunii arteriale, a motilităţii şi secreţiei gastro-intestinale.

Hipotalamusul se află sub influenţa reglatoare a scoarţei cerebrale, care prin relaţiile cu centrii subcorticali poate declanşa, dirija şi corecta funcţia organelor interne, aflate sub dependenţa hipotalamusului. Se asigură astfel adaptarea organelor interne la variaţiile mediului intern şi extern.

6.1.4.1. REGLAREA SECREŢIEI HIPOFIZEI

6.1.4.1.1. HORMONII HIPOTALAMUSULUI

De mai bine de 50 de ani s-a emis ipoteza că hipotalamusul, partea cea mai apropiată a encefalului de hipofiză, ar controla secreţia hormonilor hipofizari. Eminenţa mediană, regiunea aflată la unirea tuber cinereumului cu infundibulum, este legată de hipofiză printr-o tije. Un sistem port vascular între eminenţa mediană şi hipofiză constituie calea de reglare hipotalamică a funcţiei hipofizare (Harris, 1955). Se pare că diferitele tipuri de neuroni hipotalamici eliberează substanţe hormonale, prin terminaţiile lor nervoase, în plexul capilar primar al sistemului port hipofizar şi în eminenţa mediană. Aceste substanţe sînt conduse de vasele portale către glanda pituitară, unde stimulează sau inhibă eliberatorii diferiţilor hormoni ai antehipofizei. Granulele neurosecretorii detectate în neuronii eminenţei mediane pot fi atribuite hormonilor eliberatori hipotalamici. De asemenea, nucleii supraoptici şi paraventriculari secretă vasopresina şi oxitocina care, via neuronilor, se stochează în neurohipofiză.

Proba experimentală a existenţei neurohormonilor hipotalamici specifici, implicaţi în eliberarea hormonilor hipofizari anteriori, a fost făcută prima oară prin demonstrarea existenţei factorului corticotropin-releasing (CRF) (Saffran şi Schally, 1955). Tehnica de izolare a antehipofizei, utilizată pentru punerea în evidenţă a CRF, a fost utilizată ulterior şi pentru detectarea celorlalţi factori hipotalamici, care influenţează secreţia hormonilor antehipofizari (Schally şi colab. 1968).

Astfel, au fost puse în evidenţă nouă substanţe hipotalamice cu rol în eliberarea hormonilor antehipofizari, denumite mai întîi „factori". Ulterior, după stabilirea structurii chimice şi izolării unora, li s-a dat denumirea de „hormoni", denumirea de „factor" păstrîndu-se numai pentru unele substanţe hipotalamice eliberatoare, cărora nu li s-a stabilit încă precis structura chimică, deşi rolul lor fiziologic este cunoscut.

Prescurtarea RH înseamnă „releasing hormone" sau „regulating hormone", fiindcă se pare că hormonii hipotalamici influenţează sinteza şi eliberarea hormonilor antehipofizari (tabelul II).

Scanned with OKEN Scanner

Pentru trei hormoni hipofizari, hormonul de creştere, prolactina şi hormonul melano-stimulator există un sistem dublu de control hipotalamic, adică un sistem inhibitor şi stimulator.

Tabelul II

Hormoni şi factori hipotalamici care controlează hormonii hipofizari

Hormonul sau factorul hipotalamic	Prescurtarea	Natura chimică
Corticotropin-releasing factor (Factor de eliberare corticotrop)	CRF	Decapeptidă?
Thyrotropin-releasing hormone (Hormon de eliberare a tirotropului)	TRH	Tripeptidă
Luteinizing hormone-releasing hormone (Hormon de eliberare a hormonului de luteinizare)	LR—RH	Decapeptidă
Growthhormone-release-inhibiting hormone (hormon inhibitor (al eliberării hormonului de creştere) somatostatin	GH—RIH	Tetradecapeptidă
Growth hormone-releasing factor (Factor de eliberare a hormonului de creştere)	GH—RF	—
Prolactin release-inhibiting factor (Factor inhibitor al eliberării prolactinei)	PIF	Catecholamine?
Prolactin-releasing factor (Factor eliberator de prolactină)	PRF	Tripeptidă? (TRH)?
Melanocyte-stimulating hormone release-inhibitor factor (Factor inhibitor al eliberării hormonului de stimulare melanocitică)	MIF	Pr-Leu Gly-NH_2?
Melanocyte-stimulating hormone-releasing factor (Factor de eliberare a hormonului de stimulare melanocitic)	MRF	—

6.1.4.1.1.1. *Factorul de eliberare a corticotropului sau corticotropin-releasing factor (CRF).*

Prima substanţă hipotalamică detectată, CRF are rol hipofizotropic, dar nu i se cunoaşte încă structura chimică (Saffran şi Schally, 1955). Sistemul nervos central, şi anume hipotalamusul, intervine în binecunoscutul răspuns la „stress". Cînd factori externi fizici sau stimuli emoţionali se interferează cu abilitatea organismului de a menţine homeostazia, se poate declanşa eliberarea hormonului suprarenocorticotrop (ACTH) din hipofiză. La rîndul lui, ACTH sporeşte secreţia de glucocorticoizi din cortexul suprarenalei, necesară supravieţuirii.

Se consideră că acetilcolina este un neurotransmiţător excitator pentru CRF, şi că norepinefrina este un inhibitor neurotransmiţător pentru CRF (Ganong, 1975).

Scanned with OKEN Scanner

Utilitatea clinică a CRF poate fi limitată la testele de diagnostic care a funcţiei hipofizare ; se mai poate utiliza pentru a evalua supresiunea hipofizară în timpul sau după administrarea steroizilor corticosuprarenali.

6.1.4.1.1.2. *Hormonul de eliberare a tirotropului sau thyrotropin-releasing hormone (TRH).*

Schreiber şi colab., au demonstrat primii, în 1961, existenţa TRH, care stimulează TSH, în timp de hormonii tiroidieni (tiroxina şi triiodotironina) îl inhibă. TRH este primul hormon hipotalamic izolat la porci, căruia i s-a precizat structura chimică. Conţine trei aminoacizi : histidină, prolină şi acid glutamic, în proporţii echimolare (Schally şi colab., 1966). Aceeaşi structură chimică a TRH a fost identificată şi la bovine (Gillesen şi colab., 1970). (fig. 8).

STRUCTURA CHIMICĂ A HORMONULUI DE ELIBERARE A TIROTROPINEI

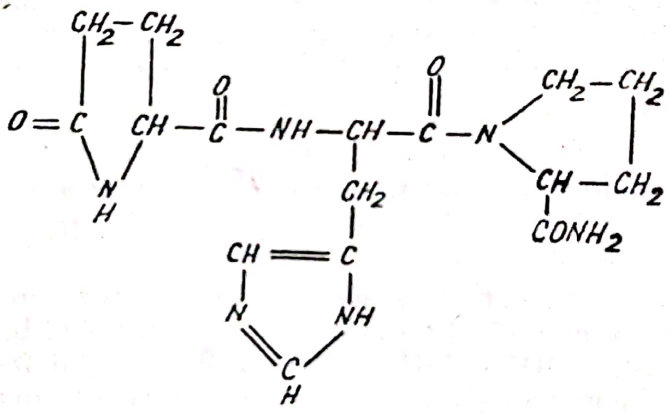

L-PYROGLUTAMYL- L- HISTIDYL – PRONILAMIDA

Fig. 8. — Structura chimică a hormonului de eliberare a tireotropinei : L-pyroglutamyl L-histidyl-pronilamida.

În ultimii ani fiziologia TRH a fost cunoscută prin administrarea TRH sintetic. Concentraţia TSH în plasmă creşte cînd TRH se administrează intravenos, subcutanat, intraperitoneal sau peroral. TRH acţionează direct asupra ţesutului hipofizar ; in vitro, în doze de picograme provoacă eliberarea TSH din hipofizele şoarecilor, oilor sau caprelor (Schally şi Bowers, 1971).

Tiroxina şi triiodotironina blochează efectul stimulator al TRH şi TSH, care este reglat de hipofiză printr-un mecanism de feed-back al hormonilor tiroidieni.

Nu se cunoaşte exact sediul celular în care se formează TRH. Se pare că inactivarea TRH se face în ficat şi rinichi (Redoing şi Schally, 1971). Administrarea TRH marcat radioactiv demonstrează că acesta se acumulează în hipofiză şi se inactivează în ficat şi rinichi.

Disponibilitatea TRH sintetic face posibilă utilizarea acestui hormon tripeptic ca factor imunogen, care induce producerea de anticorpi şi permite cercetarea radioimunologică a TRH. Winokur şi Utinger (1974) au

demonstrat experimental, la șoareci, că în hipotalamus, și anume în eminența mediană, există cea mai mare concentrație de TRH. Cantități apreciabile se mai găsesc în regiunea septului și în cea preoptică.

TRH imunoreactiv a fost detectat în extracte hipotalamice de om, porc, hamster, pui de găină, broască, șarpe și somn.

Wilber și Seibel (1973) au demonstrat că mecanismul de acțiune constă în legarea selectivă a substanței active de TRH de membrana citoplasmei celulelor secretoare de TSH din hipofiză. S-a mai demonstrat la animale de experiență și la om că TRH stimulează eliberarea prolactinei hipofizare, atît in vitro, cît și in vivo, deși TRH nu este hormonul prolactin-releasing fiziologic.

Au fost descoperite substanțe similare cu TRH, dar majoritatea au acțiune mai slabă decît TRH natural, cu excepția unui derivat imidazol metilat, cu acțiune mai puternică decît TRH natural.

Utilizarea în clinica umană a TRH sintetic demonstrează eliberarea de TSH. Se pare că TRH are și o acțiune antidepresivă. TRH este utilizat pentru evaluarea rezervei hipofizare de tirotrop și prolactină, pentru diferențierea hipotiroidismului hipotalamic și hipofizar de cel primar, și ca un substituent pentru testul supresiv tiroidian în diagnosticarea eutiroidei Graves și a hipertiroidismului mediu.

6.1.4.1.1.3. *Hormonul de eliberare a hormonului de luteinizare (LH-RH) și a hormonului stimulator al foliculinizării (FSH-RH sau Gn-RH).*

S-a demonstrat că secreția LH și FSH din hipofiza anterioară este reglată de efectul stimulator al hormonului eliberator hipotalamic LH și FSH (LH — RH / FSH — RH) și de sistemul feed-back care interesează steroizii gonadali (Harris, 1955). Acțiunea este mai ales inhibitorie. Estrogenii exercită o acțiune stimulatoare. Și variațiile concentrației LH și FSH pot să autoregleze secreția acestor doi hormoni. LH — RH este o decapeptidă, al doilea hormon hipotalamic cu structură bine cunoscută și care poate fi sintetizat (fig. 9).

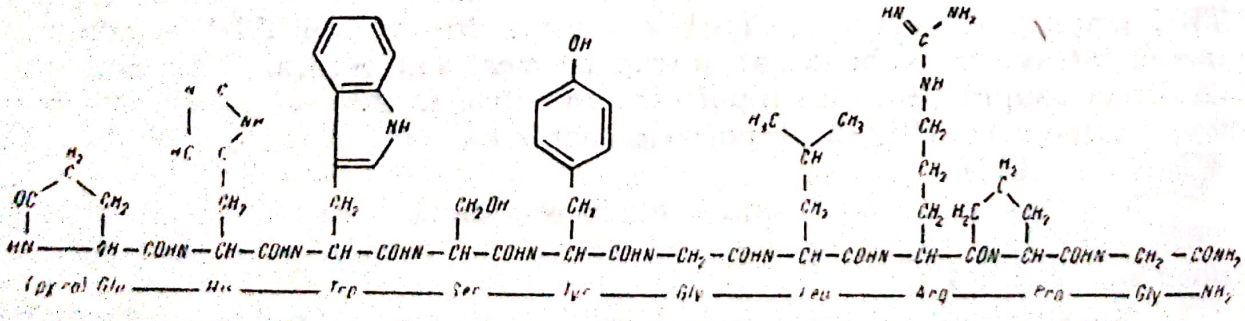

Fig. 9. — Structura chimică a hormonului de eliberare a hormonului gonadotropic.

LH-RH natural și sintetic nu se deosebesc ca proprietăți fizico-chimice sau biologice. Fiindcă decapeptida LH-RH naturală, ca și cea sintetică posedă atît activitatea FSH — RH, cît și LH-RH, Schally și colab., 1971 au propus ca hormonul hipotalamic răspunzător pentru ambele efecte (Gn-RH) să fie denumit LH-RH/FSH-RH.

Scanned with OKEN Scanner

Aplicarea experimentală a LH-RH sintetic la animale domestice a provocat creşterea concentraţiei LH şi FSH în plasmă, inducînd şi ovulaţia. LH-RH sintetic este activ şi la peşti, fapt important pentru medicina veterinară.

Ovulaţia indusă la şoareci, hamsteri aurii, iepuri, oi, porci, bovine şi la femeile amenoreice după tratament cu LH-RH, precum şi constatările histologice la şoareci-femele şi femei, demonstrează că această decapeptidă poate să elibereze suficient FSH pentru obţinerea maturaţiei foliculare.

Concentraţia de LH-RH în hipotalamusul şoarecilor se modifică în cursul ciclului estral. Scăderea concentraţiei LH-RH, survenită înainte de estrus, arată că eliberarea LH-RH joacă un rol în descărcarea cotei ovulatorii de LH.

Activitatea LH-RH a fost detectată prin probe biologice şi radioimunologice în sîngele periferic al femeii în cursul eliberării LH la mijlocul ciclului preovulator.

Au fost obţinuţi la animale şi la om şi anticorpi de LH-RH ; marcarea acestora cu iod 125 a permis studierea LH-RH la animale. Prin metoda radioimunologică s-a constatat că cea mai mare concentraţie de LH-RH în creier există în eminenţa mediană şi nucleul arcuat.

Încă nu se cunoaşte bine mecanismul de acţiune a LH-RH în inducerea eliberării LH şi FSH.

Efectele de feed-back ale steroizilor sexuali sînt mai ales inhibitoare (negative), dar pot să fie şi stimulatoare (pozitive) în interacţiunea dintre LH-RH şi hormonii sexuali, care acţionează fie asupra hipotalamusului sau asupra altui centru SNC, fie, în parte, asupra hipofizei.

Efectele estradiolului asupra răspunsului LH-RH sînt bifazice : administrarea de oestrogeni la şoareci-femelă întîi inhibă şi apoi creşte răspunsul la LH-RH.

LH-RH este rapid degradat în sînge prin clivaj enzimatic.

Există numeroşi stimulatori analogi cu LH-RH, substanţe derivate din formula chimică princeps a hormonului sintetizat.

În clinică, administrarea LH-RH se face parenteral, în injecţii intravenoase, intramusculare sau subcutanate şi are ca rezultat eliberarea de LH şi FSH.

La om este activă şi administrarea intranazală, perorală, intravaginală sau rectală.

Indicat în tratamentul sterilităţii, LH-RH induce ovulaţia sau este adjuvant în tratamentul oligospermiei şi azoospermiei. Substanţele analoge pot să aibă efecte similare sau chiar mai puternice.

6.1.4.1.1.4. *Factorul de eliberare a prolactinei sau prolactin-releasing factor (PRF).*

Formula chimică nu este încă cunoscută. Se pare că substanţa activă de TRH este legată, putînd fi separată prin cromatografie. Prolactina este un hormon antehipofizar, sub controlul inhibitor predominant al hipotalamusului.

Scanned with OKEN Scanner

Eliberarea de prolactină este controlată de factorul de eliberare a prolactinei și de factorii de inhibiție a eliberării de prolactină.

După izolarea și sinteza TRH s-a constatat, in vivo și in vitro, că acesta eliberează prolactină și tirotropină ; pare neobișnuit ca TRH să acționeze ca PRF fiziologic. Prolactina poate fi eliberată fără TSH, deci există și un factor PRF deosebit de TRH. În hipertiroidismul primar TSH este secretat în exces, de obicei în prezența unor concentrații normale de prolactină. În unele împrejurări, hiperprolactinemia apare în hipotiroidismul primar, concentrațiile normale de prolactină fiind restabilite prin terapie de substituție cu hormon tiroidian (Edwards și colab., 1971). Serotonina ar fi implicată în eliberarea prolactinei la șoareci și om. Este limpede că, la șoareci, efectul serotoninei este mediat la un nivel superior hipofizei, asupra căreia nu are nici o acțiune in vitro (Mac Leod, 1977). La șoareci, creșterea prolactinei în ser, indusă prin supt, poate fi prevenită prin administrare de p-chlorofenilalanină, care descarcă stocurile centrale de serotonină. Administrarea la om a precursorilor serotoninei stimulează secreția de prolactină (Kato și colab., 1974).

6.1.4.1.1.5. *Factorul de inhibiție a eliberării de prolactină sau prolactin release — inhibiting factor (PIF).*

Galactoreea, apărută la femeie după selecționarea tijei hipofizare sau după administrarea unor tranchilizante, este rezultatul îndepărtării influenței hipotalamusului asupra secreției de prolactină. Nu se cunoaște compoziția chimică a PIF ; dar se știe că unele substanțe recent izolate din extractele hipotalamice de porc posedă activitate PIF. Hipotalamusul exercită un efect inhibitor, tonic asupra eliberării prolactinei. Se cunosc puține date asupra feed-back-ului secreției de prolactină ; se pare că ar fi un feed-back „scurt", petrecut chiar cu hormonul prolactinei. Creșterea prolactinei inhibă direct secreția acesteia.

Catecolaminele influențează secreția de prolactină. Noradrenalina (NA) sau dopamina (DA) suprimă eliberarea de prolactină. Apomorfina, care imită acțiunea dopaminei, suprimă de asemenea eliberarea de prolactină. Dopamina stimulează eliberarea PIF ; iar cercetările din ultimii 2—3 ani tind să sugereze că PIF ar fi chiar dopamina (Mac Leod, 1976) și că receptori dopaminici (DA) au fost găsiți în celulele secretoare de prolactină din hipofiză.

Schally și colab. (1976), încercînd să izoleze PIF, au extras o jumătate de milion de hipotalamusuri de porc și au găsit că fracțiunea cu cea mai mare activitate PIF, lipsită de polipeptidă, conținea catecolamine, dopamină (DA) și noradrenalină (NA).

Bazați pe lucrări recente, Schally și colab., (1976) arată că în procesul de eliberare a prolactinei sînt implicate catecolaminele hipotalamice sau sintetice, cu acțiune directă asupra glandei hipofizare. Nu s-a stabilit încă exact dacă ele reprezintă un inhibitor fiziologic al eliberării de prolactină (PRIH).

Acidul gamaaminobutilic (GABA) inhibă in vitro și in vivo eliberarea de prolactină, acționînd direct asupra hipofizei ; nu se știe însă dacă această acțiune este fiziologică.

Scanned with OKEN Scanner

Este probabil ca unele preparate și componenți PIF să fie utile în clinică, pentru inhibarea unei lactații nedorite, administrarea PIF avînd o oarecare valoare în cancerele de sîn prolactin-dependente. Se știe că unele medicamente psihotrope produc o lactație anormală printr-o sporire a secreției de prolactină. Se pare că unele din aceste substanțe au structură similară cu DA, și ar acționa prin blocarea receptorilor dopaminici, deci prin blocarea inhibării eliberării prolactinei. Ar exista și PIF necatecolaminice, care nu sînt însă bine cunoscute.

6.1.4.1.1.6. *Factorul de eliberare a hormonului de creștere sau growth hormone-releasing factor (GH-RF)*

Extracte hipotalamice indică prezența GH-RF, a cărui structură nu este încă cunoscută. Utilizarea lui clinică ar avea rol terapeutic in introducerea unei dezvoltări normale în unele cazuri de nanism hipofizar și chiar ca agent anabolizant, fără efecte androgenice. Hormonii hipofizotropi care reglează secreția GH sînt secretați de neuroni peptidergici ai sistemului tubero-infundibular, din porțiunea ventrală a hipotalamusului. Axonii acestor neuroni peptidergici se opresc în eminența mediană a hipotalamusului sau mai jos, în tije, avînd o legătură strînsă cu capilarele care se varsă într-un sistem portal venos hipotalamo-adenohipofizar. Astfel, hormonii hipofizotropi sînt transportați direct din eminența mediană spre adenohipofiză, unde controlează secreția antehipofizei. Neuronii peptidergici primesc semnale pe calea neurotransmițătorilor, de la alți neuroni, al căror corp celular este situat în altă parte a hipotalamusului și în alte locuri ale encefalului, printre care și bulbul (Moskowitz și Wurtman, 1975).

6.1.4.1.1.7. *Hormonul inhibitor al eliberării hormonului de creștere sau growth hormone release-inhibiting hormone (GH-RIH ; somatostatin)*

Identificarea structurii chimice (tetradecapeptidă) a permis sintetizarea acestui hormon. Existența în hipotalamusul ovinelor a substanțelor care inhibă eliberarea hormonilor de creștere a fost semnalată prima oară de Krulich și colab. (1968) (fig. 10).

STRUCTURA CHIMICĂ A SOMATOSTATINULUI (GH-RIH) LA OVINE ȘI PORCINE

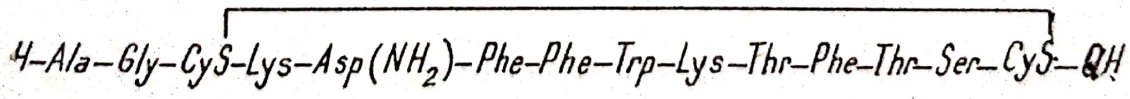

Fig. 10. — Structura chimică a somatostatinului (GH—RIH) la ovine și porcine.

Somatostatinul inhibă secreția GH hipofizar și TSH hipofizar la numeroase specii de animale și la om, și suprimă secreția glucagonului și insulinei la șoareci, pisici, babuini și oameni, acționînd direct asupra pancreasului. Diminuă concentrația gastrinului din circulație și inhibă

Scanned with OKEN Scanner

secreţia de pepsină. Hormon cu efecte exocrine şi endocrine, GH-RIH inhibă secreţia secretinei şi colecistokininei din mucoasa duodenală.

GH-RIH are deci rol în reglarea hipofizei, pancreasului, duodenului, stomacului, rinichilor şi glandelor salivare (suprimînd secreţia reninei şi reducînd-o pe cea salivară).

S-a putut realiza şi un antiser la somatostatin, anticorpul marcat fiind inhibat în prezenţa hormonului nemarcat. Somatostatinul a fost identificat în stratul extern al eminenţei mediane, în jurul spaţiilor şi capilarelor portale hipofizare. Este nu numai un hormon hipofizotrop, ci şi un neurotransmiţător, foarte răspîndit în creier.

Nu se cunoaşte exact rolul fiziologic al somatostatinului. Se pare că la şoareci, în condiţii fiziologice, controlează mecanismul GH şi TSH şi alterează mecanismul de reglare comună a unor celule capabile să secrete hormoni, avînd o acţiune directă asupra celulelor, interferînd procesul de exocitoză, precum şi sistemul ciclic AMP. Se presupune că somatostatinul acţionează asupra adeninciclazei sau fosfodiesterazei, sau asupra ambelor simultan. Nu influenţează concentraţiile gonadotropinice, prolactinice, sau adenocorticotrope ; la acromegalici infuzia de somatostatin scade concentraţia GH. La purtătorii de tumori Nelson, caracterizate prin hipersecreţie de ACTH, somatostatinul scade concentraţia sanguină a ACTH, ceea ce nu se întîmplă la indivizi normali, sugerînd că în celulele din tumoarea Nelson există receptori somatostatinici.

Au fost sintetizate substanţe analoge, cu efecte mai puternice ca somatostatinul. Se întrevede posibilitatea utilizării clinice a somatostatinului în tratamentul acromegaliei, retinopatiei diabetice, diabetului juvenil, acetozei diabetice, insulinoamelor, glucagonoamelor, ulcerelor peptice şi pancreatitei acute. Deoarece are acţiune asupra unui mare număr de substanţe care intervin în metabolism, utilizarea în terapeutică este limitată şi incertă.

6.1.4.1.1.8. *Factorul de inhibiţie a eliberării hormonului stimulator melanocitic sau melanocyte stimulating hormone release-inhibiting factor (MIF)*

Hipotalamusul exercită o influenţă inhibitorie asupra eliberării MSH prin factorul MIF, izolat de la bovine (Pro-Leu-Gly-NH_2), care poate să ia naştere din oxitocină, în prezenţa unei enzime hipotalamice. Pro-Leu-Gly-NH_2 s-a dovedit eficientă în combinaţii cu L-Dopa în boala Parkinson (Barbeau, 1975).

6.1.4.1.2. VASOPRESINA

Pe lîngă acţiunea antiudiuretică clasic cunoscută, vasopresina are şi rol în procesele de memorizare şi învăţare. S-a constatat că numeroase substanţe exercită o influenţă asupra funcţiei neurohipofizare, ceea ce a permis obţinerea unor progrese însemnate în tratamentul diabetului insipid, sau în înţelegerea rolului secreţiei în exces a vasopresinei din numeroase boli.

Scanned with OKEN Scanner

La om, arginina — vasopresina (AVP) este hormonul antidiuretic principal, secretat de neurohipofiză și sintetizat în 1958, de du Vigneaud și colab. Inițial s-a crezut că hormonii hipofizari posteriori au fost sintetizați chiar de celulele gliale specializate de pe fibrele nervoase din glandă, care își au originea în celulele dinapoia chiasmei optice și răspund de controlul eliberării. Scharrer și Scharrer în 1940 au pus în evidență funcția secretorie a celulelor din nucleii supraoptici și paraventriculari, care au activitate oxitocică și antidiuretică. Burlet și Marchetti (1975) au demonstrat că și nucleul suprachiasmatic conține vasopresină.

După sinteză, oxitocina și vasopresina sînt transportate de-a lungul axonilor tractului neurohipofizar și stopate în posthipofiză. În axoni, hormonii sînt incluși în granule neurosecretorii cu diametrul de 200 mm, împreună cu proteine specifice numite *neurofisine*.

Hemoragia determină eliberarea în circulație a neurofisinei și vasopresinei (Fowcett, Powell și Sachs, 1968), fenomen care se pare că survine și în deshidratare, hipermineralizare, sarcină și alăptare. Identificată și în sistemul port, pe lîngă rolul antidiuretic, vasopresina are rol și în controlul antehipofizei ; de asemenea, a mai fost identificată și în lichidul cefalorahidian. Cu vasopresină s-au făcut probe biologice privind balanța apei și activitatea presoare. Probe radioimunologice au permis identificarea și cantificarea vasopresinei, utilizîndu-se tehnica antigel-anticorp.

Inactivarea vasopresinei se face în rinichi și numai 10—15% în ficat. Numeroase mecanisme iau parte la controlul secreției vasopresinei. În 1947, Verney a demonstrat că injectarea intracarotidiană a unei soluții saline la un cîine saturat cu apă a provocat o antidiureză. Osmoreceptorii care mediază acest răspuns sînt localizați în hipotalamus. S-au mai descris osmoreceptori și în afara sistemului nervos central, și anume în ficat, cu acțiune prin intermediul vagului. Stimulii osmolarității determină eliberarea de vasopresină și determină și o creștere a sintezei vasopresinei. Spre exemplu, hipotonicitatea plasmei, prin saturație cu apă, duce la inhibiția eliberării vasopresinei și acumulare de material neurosecretor (Andersson și Jewell, 1950). Secreția vasopresinei mai este influențată și de un alt mecanism : impulsuri ale baroreceptorilor, provenite din atriul stîng, arcul aortic și sinusul carotidian, ajung prin vag, glossofaringian și nervii aortici în diencefal și diminuă secreția vasopresinei. Secționarea acestor nervi duce la creșterea concentrației plasmatice a vasopresinei (Bond și Franky, 1972) ; osmolaritatea plasmei și volumul sanguin sînt principalele mecanisme de control al secreției de vasopresină.

Se pare că există o relație de *feed-back* între rinichi și hipotalamus, prin care concentrațiile fiziologice de vasopresină inhibă eliberarea de renină. Astfel, stimulii mediați prin volumul sîngelui vor elibera angiotensina II, care are un rol în eliberarea vasopresinei. Vasopresina însăși duce la inhibarea eliberării reninei și, astfel, la o scădere a pragului plasmatic al angiotensinei II.

În afară de osmolaritate, presiunea sanguină și volumul sanguin mai există alți factori care pot să influențeze eliberarea de vasopresină prin intermediul sistemului nervos. Durerea declanșează eliberarea de va-

Scanned with OKEN Scanner

sopresină. Factori psihogeni, ca teama sau stressul datorit detenţiei pot să modifice eliberarea de vasopresină.

În cursul naşterii fetusul uman eliberează vasopresină (Chard şi colab., 1971). Nucleii supraoptic şi paraventricular conţin atît fibre noradrenergice, cît şi colinergice. Injectarea acetilcolinei în aria supraoptică induce eliberarea vasopresinei, efect care poate fi inhibat prin adrenalină. Dopamina şi 5-hidroxitrytamina nu au vreun efect semnificativ asupra ratei urinare sau concentraţiei vasopresinei din plasmă. Rolul prostaglandinelor în eliberarea vasopresinei este controversat.

Acţiunea antidiuretică a fost cel mai bine studiată ; are loc la nivelul distal al tubului contort şi ductului colector, unde sporeşte permeabilitatea apei prin apexul celulelor. Apa urmează apoi un gradient osmotic şi ajunge în spaţiul interstiţial, la membrana celulară şi laterală. Sporirea permeabilităţii permite lichidului hipertonic din tubul distal să se echilibreze cu lichidul hipertonic în spaţiul interstiţial al medularei. Apa este astfel resorbită, iar în cursul activităţii maxime a hormonului antidiuretic se produce o urină concentrată de 1200 Osm/Kg. Orloff şi Handler (1972) au sugerat că 3′, 5′-adenozin-monofosfatul (AMP ciclic) este mediatorul intracelular al acţiunii antidiuretice a vasopresinei. S-a constatat că bolnavii de diabet insipid encefalic au o excreţie urinară scăzută de AMP ciclic. La bolnavii de diabet insipid nefrogen, adenylat-ciclaza renală este anormală. S-a emis ipoteza că vasopresina acţionează prin mărirea porilor membranei celulare sau că apexul celular are o barieră formată din două membrane, una liber permeabilă la apă şi alta cu pori, care controlează transportul apei. AMP ciclică acţionează prin intermediul unei kinaze proteice, care catalizează fosforilarea membranei proteinelor, iar aceasta reglează permeabilitatea membranei.

Acţiunea asupra transportului electroliţilor nu este bine cunoscută, vasopresina putînd, în anumite condiţii, să stimuleze atît difuzarea pasivă, cît şi pe cea activă a sodiului.

Acţiunea hipertensivă a fost pusă iniţial în evidenţă dînd şi denumirea de vasopresină (Oliver şi Schafer, 1895). Se pare că hormonul joacă un rol în controlul presiunii normale sanguine. În cursul naşterii, la femei are loc o eliberare de către hipofiza posterioară atît a oxitocinei, cît şi a unei mari cantităţi de vasopresină (Chard şi colab., 1971). Circulaţia ombilicală este sensibilă la efectul vasoconstrictor al ambilor hormoni.

Acţiunea asupra eliberării hormonilor antehipofizari. Se pare că acţionează ca factor eliberator de corticotrop (CRF). Administrarea vasopresinei ar stimula eliberarea de ACTH la indivizi normali. Nu se cunoaşte încă rolul vasopresinei în eliberarea altor hormoni antehipofizari.

Acţiunea asupra proceselor de memorie şi învăţare. Cercetări întreprinse de Wied (1965) pe şoareci, arată că vasopresina are rol în funcţionarea normală a sistemului nervos central. Ablaţia lobului posterior al hipofizei dovedeşte că stingerea răspunsului condiţionat inadecvat se face mai repede la şoarecii lobectomizaţi decît la cei din lotul de control (de Wied, 1965). Administrarea extractului de posthipofiză sau alyzin-vasopresinei încetineşte stingerea acestui răspuns.

Interacţiuni medicamentoase au fost testate numai pe animale sau *in vitro.*

Scanned with OKEN Scanner

Administrată intraventricular, la cîini, acetilcolina determină creşterea vasopresinei şi, în consecinţă, răspunsul antidiuretic, care poate fi parţial blocat de atropină. Medicamentele adrenergice au acţiune complexă, după cum acţionează asupra sistemului nervos central sau asupra periferiei (tubilor renali).

Mecanismul exact al eliberării vasopresinei de către clofibrat şi vincristin nu este cunoscut.

Ethanolul şi difenilhidantoina ca şi alte medicamente ca reserpina, clorpromazina şi metilprednisolonul pot să inhibe libertatea vasopresinei.

Din experienţe făcute pe lobii neurohipofizari s-a constatat că eliberarea de vasopresină poate fi prevenită de corticosteroizi.

Chloropropamida s-a dovedit un medicament util în tratamentul diabetului insipid central ; se pare că acţionează prin creşterea răspunsului renal al vasopresinei endogene. Şi chloropropamida (Murase şi Yoshida, 1973) potenţează eliberarea vasopresinei, iar carbamazepina potenţează acţiunea vasopresinei în diabetul insipid central.

Carbonatul de lithiu induce la animale şi la om un diabet insipid nefrogen reversibil. Studiile *in vitro* făcute pe broască au confirmat că lithiul inhibă acţiunea vasopresinei, nu însă şi pe cea a acidului aminofosforic ciclic (AMP-ciclic) sugerînd că drogul inhibă, probabil, activizarea vasopresinei asupra adenilat-ciclazei (Singer şi colab., 1972).

6.1.4.1.3. *Relaţiile dintre factorul de eliberare a corticotropului (CRF) şi vasopresină*

A fost deja demonstrată experimental existenţa unui factor hipotalamic, care liberează ACTH hipofizar (corticotropin-releasing factor, CRF) şi care nu este identic cu vasopresina. Deşi administrarea vasopresinei eliberează ACTH, acţiunea ei este mai slabă decît a extractului hipotalamic, care conţine CRF. Vasopresina se secretă prin axoni terminali, direct în vasele portale hipofizare.

Aceste date dovedesc rolul vasopresinei în axul hipofiză-suprarenală şi faptul că secreţia unui anumit hormon din hipofiza anterioară poate să fie stimulată sau inhibată de numeroase substanţe hipotalamice (Krieger şi Zimmerman 1977).

Natura chimică. Vasopresina şi oxitocina, hormoni neproteici, au fost indentificaţi şi sintetizaţi în 1950. Prezenţa CRF în posthipofiză şi hipotalamus a fost semnalată ulterior ; structura nu este încă binecunoscută, avînd o instabilitate chimică şi lipsind deocamdată o metodă adecvată de cercetare. S-a presupus că în constituţia CRF ar exista peptide înrudite ca structură cu alfa MSM (alfa CRF) şi cu vasopresina (beta CRF). Derivatele variate ale vasopresinei au activitate CRF. Deşi vasopresina are o activitate similară cu CRF, a fost considerată ca fiind o altă substanţă. Potrivit altei ipoteze, CRF este o polipeptidă sau o proteină care posedă un cofactor neproteic, activ în eliberarea ACTH.

Studiile efectuate *in vitro* au pus în evidenţă diferenţele dintre CRF şi vasopresină. Producerea, transportul şi liberarea CRF şi vasopresinei au loc în neuroni diferiţi din hipotalamus, dar asemănarea sau diferenţa privind structura chimică nu au putut fi demonstrate.

Scanned with OKEN Scanner

Calea finală comună pentru secreţia CRF în sîngele portal hipofizar se află în hipotalamusul mediobazal.

Numeroase zone ale creierului conţin CRF ; mai cu seamă eminenţa mediană, ca şi nucleii arcuat, dorsomedial, ventromedial şi periventricular ai hipotalamusului. Cantităţi mai mici se află în talamus şi cortexul striat, mezencefal, punte şi măduvă.

Spre deosebire de căile de sinteză şi liberare ale vasopresinei, cele ale CRF sînt mai puţin cunoscute.

Vasopresina este formată în neuronii nucleului supraoptic (SON) şi ai nucleului paraventricular (PVN) cu o neurofizină specifică, adunate în granule în ribosomii pericarionului, al căror conţinut trece în circulaţie, după ce a fost transportat în posthipofiză.

Missirliu, Niculescu şi Crăciun (1934) au semnalat diabet insipid într-un caz de metastază posthipofizară a unei reticulo-sarcomatoze leucemice, verificată anatomic, constatînd concomitent şi alterări în nucleul supraoptic şi nucleul ventral al tuberului, confirmare anatomo-clinică a constatărilor făcute experimental pe animale. Oxitocina se formează în acelaşi mod. Pînă în prezent nu se cunoaşte vreo altă moleculă asemănătoare cu neurofizina, care să se asocieze cu alţi hormoni hipotalamici (Zimmerman şi Robinson, 1976).

Administrarea de vasopresină induce o creştere a cortizolemiei, iar administrarea anterioară de cortizon blochează răspunsul cortizonului plasmatic la vasopresină.

La bolnavii cu boală Cushing (hiperproducţie de ACTH, cu hiperplazie corticosuprarenală), administrarea de vasopresină duce la o creştere a cortizonului plasmatic, dar în sindromul Cushing (adenom de suprarenală) vasopresina este inactivă.

După suprarenalectomie, administrarea de vasopresină creşte secreţia de ACTH plasmatic, mai ales în cazul tumorilor hipofizare, răspuns care traduce lipsa autonomiei acestor tumori, şi care concordă cu datele fiziopatologiei bolii Cushing privitoare la eliberarea excesivă a CRF şi ACTH.

6.1.4.1.4. OXITOCINA

Van Dyke şi colab. (1942) au purificat o proteină cu greutate moleculară mare şi cu acţiune vasopresoare şi oxitocică. În 1956, Acher şi colaboratorii au demonstrat că vasopresina şi oxitocina pot fi separate şi că ambii hormoni sînt legaţi în hipofiza posterioară de o proteină transportoare, neurofizina. Oxitocina (ca şi vasopresina) este o octapeptidă.

Oxitocina, vasopresina şi neurofizina sînt sintetizate în celulele nervoase ale unor nuclei hipotalamici, care se interpătrund : oxitocina în nucleii paraventriculari şi vasopresina în nucleii supraoptici. După sintetizare în hipotalamus, hormonii activi sînt legaţi de neurofizină, formînd granule secretorii, care sînt transportate cu o viteză de 2—3 mm/oră de-a lungul axonilor neuronilor hipotalamici către terminaţiile axonale în neurohipofiză. Aceste granule constituie principala formă de stocare a oxitocinei şi vasopresinei.

Scanned with OKEN Scanner

Ca și în cazul altor hormoni proteici, eliberarea peptidelor posthipofizare se face prin „exocytosis", proces prin care membrana exterioară a granulei neurosecretorii fuzionează cu membrana celulară a axonului terminal adiacent endoteliului capilar din posthipofiză. Pe această cale, conținutul granulei este expulzat direct în circulația sanguină. Nu se cunoaște exact mecanismul care controlează acest proces. Au intrat în discuție factorii adrenergici și colinergici, impulsurile nervoase în axonii hipotalamo-neurohipofizari, modificările ionice locale în regiunea axonului terminal și postaglandinele.

După eliberare în sînge, oxitocina și vasopresina circulă ca peptide libere, metabolizarea lor avînd loc în ficat, iar eliminarea prin rinichi.

În condiții fiziologice, controlul eliberării oxitocinei se face prin două mecanisme neurale și anume, reflexul neuroendocrin, consecutiv stimulării mamelonului, reflex care poate fi inhibat prin activitatea centrilor superiori și reflexul receptorilor de tracțiune ai tractului genital inferior, cunoscut ca reflexul Ferguson (1944), răspunzător de descărcarea bruscă a oxitocinei din stadiul final al travaliului.

Și prostaglandinele stimulează eliberarea de oxitocină.

Oxitocina poate fi dozată în sînge prin metode biologice și radioimunologice, ultimele destul de greu de practicat.

Oxitocina circulantă în sînge nu este legată de proteină ; are o durată plasmatică scurtă, de 3—5 minute, fiind distrusă de oxitocinaza plasmatică în organele țintă (uter, glanda mamară), ca și în ficat, și eliminîndu-se prin rinichi.

Efectele fiziologice ale oxitocinei se traduc prin acțiune asupra fibrelor netede uterine și ale canalelor galactofore, determinînd contracția uterină în travaliu și lăuzie și ejecția secreției lactate în postpartum. În cursul travaliului la animale și la om s-a evidențiat eliberarea progresivă de oxitocină, cu maximum către sfîrșitul travaliului.

În timpul travaliului, hipofiza posterioară a fătului eliberează oxitocină și vasopresină, puse în evidență la om în plasma arterială și venoasă ombilicală, colectată în momentul expulziei (Chard și colab., 1970, 1971). Maximum de concentrare de oxitocină și vasopresină fetală se constată în cursul expulziei vaginale și minimum în cursul operației cezariene, cînd pacienta nu se află încă în travaliu. Nu se cunoaște mecanismul prin care se declanșează eliberarea fetală a hormonilor posthipofizari ; se presupune că s-ar datora compresiunii corpului fetal, anoxiei sau liberării de prostaglandine în placenta fetală. Oxitocina fetală are acțiune asupra miometrului, fie direct, trecînd din artera ombilicală, fie trecînd în circulația maternă și apoi în miometru. Se știe că vasopresina acționează și ca factor de eliberare corticotrop (CRF), care are rol în declanșarea travaliului.

Ely și Petersen (1941) au descris reflexul neuroendocrin prin care stimularea mamelonului duce la o eliberare centrală a oxitocinei și, ca urmare, la o eliminare de lapte prin contracția mioepiteliului mamar. Mecanismul legat de oxitocină și ejecția lactată nu este binecunoscut ; se pare că intervin și stimuli exteroceptivi. Linzell (1963) a arătat că un uger de capră transplantat și denervat a continuat să aibă o producție normală de lapte, punînd în dubiu rolul oxitocinei în lactație. Nu este

Scanned with OKEN Scanner

binecunoscut nici rolul exact al oxitocinei în activitatea sexuală, în transportul spermei, şi în metabolismul apei şi al sării (Chard, 1977).

6.1.4.1.5. NEUROFIZINELE

Neurofizinele sînt proteine purtătoare de hormoni. S-a dovedit existenţa unei neurofizine pentru vasopresină şi a alteia pentru oxitocină (la bou şi şoarece). Se pare că neurofizinele iau naştere odată cu hormonii. Inhibarea sintezei proteice blochează formarea vasopresinei (sau oxitocinei) ca şi a neurofizinei.

Experienţele pe cîine, efectuate de Fawcett şi colab. (1968), au dus la concluzia că secreţia neurofizinei induce eliberarea hormonului, ceea ce a dus la ideea că măsurarea neurofizinei plasmatice prin metoda radioimunologică oferă informaţii asupra funcţiei hipofizei posterioare. Măsurarea neurofizinelor plasmatice prin metoda radioimunologică este mai avantajoasă decît măsurarea oxitocinei şi vasopresinei, fiind mai stabilă şi putînd fi realizată fără extracţie.

Neurofizinele asociate cu hormoni sînt adunate în granule şi transportate cu hormonii de-a lungul axonilor neuronali la punctul de excreţie. La unele animale neurofizinele sînt eliberate în circulaţia sanguină. S-a stabilit, cu aproximaţie, că secreţia neurofizinelor nu este totdeauna însoţită de secreţie hormonală.

La om au fost identificate două neurofizine specifice : nicotine-stimulated neurophysin (NSN), secretată în plasmă, cînd se produce secreţie de vasopresină, şi estrogen-stimulated neurophysin (ESN), decelabilă cînd se secretă oxitocină.

6.1.4.2. MENŢINEREA DE CĂTRE HIPOTALAMUS A TONUSULUI SCOARŢEI CEREBRALE

Prin intermediul formaţiei reticulate a trunchiului cerebral, al cărei capăt rostral din centrencefal transmite excitaţiile senzitivo-senzoriale spre scoarţa cerebrală, se realizează menţinerea tonusului cortexului.

Moruzzi şi Magoun (1949) au arătat că în substanţa reticulată există un sistem funcţional, de care depind reacţia electrocorticală de trezire şi menţinerea stării de veghe. Excitarea electrică a substanţei reticulate din trunchiul cerebral la preparatul „encefal izolat“ (secţiune medulară la Cl), provoacă modificări biolectrice corticale, asemănătoare cu cele care apar la deşteptarea din somn (desincronizarea undelor bioelectrice corticale), considerate ca fenomene de activare a scoarţei cerebrale, proces difuz pe întrega scoarţă cerebrală.

Reacţia de trezire apare după excitarea formaţiei reticulare din bulb şi calota ponto-mezencefalică, a subtalamusului, a hipotalamusului posterior şi porţiunii ventro-mediale din talamus. Se pare că este răspunsul la excitarea sistemului reticular activator ascendent, care intervine şi în menţinerea stării de veghe printr-o acţiune tonică (fig. 11).

Distrugerea substanţei reticulate activatoare din trunchiul cerebral face să dispară efectul electrocortical al excitaţiei formaţiei reticulate.

Scanned with OKEN Scanner

Transmiterea excitaţiilor senzitivo-senzoriale pe calea nespecifică a substanţei reticulate se face foarte încet spre scoarţa cerebrală, cu o latenţă lungă, datorită multiplelor sinapse, pe cînd transmiterea excitaţiilor

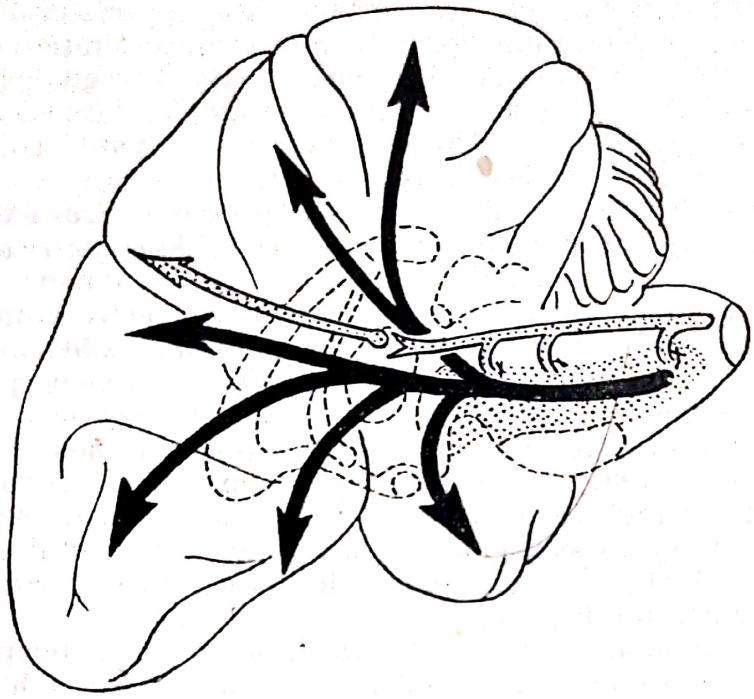

Fig. 11. — Diagrama creierului de maimuţă, care ilustrează distribuţia sistemelor specifice senzitivo-senzoriale (săgeata punctată) şi a sistemului reticular activator ascendent (săgeţi negre). Sistemele senzitivo-senzoriale specifice trimit impulsuri prin colaterale (x) la sistemul reticular activator ascendent (aria punctată), care induc reacţia de trezire prin activarea sistemului reticular activator (French, „Some contributions of the physiological laboratory to problems in consciousness"), Ed. Acta Medica Belgica, 1957, p. 101, fig. 2.

pe cale specifică se face mult mai rapid, cu latenţă scurtă, avînd o conducere paucisinaptică.

Pavlov era de părere că pe scoarţa cerebrală, în afara unor localizări senzoriale strict circumscrise, există şi o proiecţie difuză a excitaţiilor senzitivo-senzoriale şi viscerale venite din mediul extern şi intern. S-a dovedit astfel, că proiecţia excitaţiilor vizuale nu se face exclusiv la scoarţa lobului occipital, ci şi la lobul frontal, pe calea substanţei reticulate diencefalice din hipotalamus. Scoarţa cerebrală controlează activitatea unei părţi din substanţa reticulată, care influenţează vasomotricitatea, reflexul sinusului carotidian, precum şi alte funcţii autonome. Activitatea substanţei reticulate este controlată deci de scoarţa cerebrală, iar din substanţa reticulată pleacă excitaţii, care controlează descărcările celulelor gamma şi alfa din coarnele anterioare ale măduvei, ca şi excitaţii care reglează descărcările celulelor din cornul lateral al măduvei, în raport cu reflexele vasomotorii medulare (Sager, 1960).

Scanned with OKEN Scanner

Hess (1930, 1954) a stabilit, prin metoda excitației hipotalamusului la animale, că există două zone care ar produce două categorii de simptome :

— o zonă *dinamogenă* sau ergotropă, care se întinde de la mezencefal pînă în partea mijlocie a hipotalamusului, a cărei excitare provoacă midriază, creșterea tensiunii arteriale, activarea respirației, creșterea excitării simpaticului și o zonă *trofogenă*, situată în regiunea preoptică, a cărei excitație provoacă mioză, scăderea tensiunii arteriale, rărirea respirației, adinamie, vărsături, defecare, urinare, salivație, cu alte cuvinte semne caracteristice excitării parasimpatice.

Hess (1930) a obținut două varietăți de somn. Prin excitarea părții laterale a hipotalamusului anterior are loc scăderea bruscă a tonusului muscular, analog cu cataplexia observată în clinica umană : somnul corporal. Prin excitarea părții laterale a masei intermedia, animalul flectează corpul, își caută un loc unde să se culce : somnul psihic.

Excitarea hipotalamusului anterior induce fenomene parasimpatice, iar excitarea hipotalamusului posterior fenomene simpatice.

Lezarea infundibulului la animale a provocat hemoragii digestive (Sager și Horneț, 1951). Lezarea nucleului supraoptic a determinat apariția diabetului insipid. Lezarea nucleilor tuberali a dat naștere sindromului adipozogenital experimental, rezistent la tratamentul hormonal, în opoziție cu cel obținut prin ablația hipofizei, care răspunde la tratamentul de substituție hormonal.

Lezarea hipotalamusului anterior dă o creșere a temperaturii corporale, în timp ce lezarea nucleilor posteriori provoacă hipotermie.

La om, Cushing (1932) a descris perforarea acută a stomacului după operații pe hipofiză, care au lezat hipotalamusul.

6.1.4.3. FUNCȚIA DE TERMOREGLARE A HIPOTALAMUSULUI

În clinică s-a putut constata că hipotalamusul are importanță în reglarea temperaturii. Tumorile hipotalamice, encefalita epidemică și unele paralizii generale progresive se însoțesc de modificări ale funcției termale.

Ranson (1940), în experimentele făcute pe maimuță, lezînd hipotalamusul anterior prin distrugerea nucleilor paraventriculari, supraoptic și lateral hipotalamic, a provocat ridicarea temperaturii corporale a animalului de experiență. Animalul cu hipotalamusul anterior lezat nu poate să reacționeze împotriva căldurii.

Distrugerea hipotalamusului posterior provoacă hipotermie la pisică, maimuță și om, cu incapacitatea de a lupta împotriva frigului.

Termoproducția, sau lupta contra frigului, comandată de hipotalamusul posterior, se realizează pe calea simpaticului, prin vasoconstricție și piloerecție, la care se adaugă și un mecanism somatic, frisonarea.

Termoliza, sau pierderile de căldură, comandată de hipotalamusul anterior, se realizează pe calea parasimpaticului, prin vasodilatație, la care se adaugă și un reflex somatic, polipneea. Frisoanarea își are localizarea în hipotalamusul posterior, cu conexiuni cu sistemul extrapiramidal. Cortical, frisonarea este reprezentată în aria 4 a. Impulsurile aferen-

Scanned with OKEN Scanner

te ale reflexului de frisonare vin de la periferie prin receptorii de frig sau temperatura scăzută a sîngelui care irigă hipotalamusul.

Substanţele farmacologice care inhibă diencefalul, suprimă funcţia de termoreglare, iar animalul şi omul devin poikiloterme, căpătînd temperatura mediului ambiant (Sager, 1960).

Scoarţa cerebrală influenţează funcţia termoreglatoare a hipotalamusului, fapt demonstrat de şcoala sovietică prin metoda reflexelor condiţionate pe animale.

În lipsa scoarţei cerebrale animalul îşi reglează temperatura corporală în raport cu cea a mediului ambiant, dar reglarea rapidă şi fină, în raport cu temperatura mediului ambiant, se face prin intermediul scoarţei cerebrale. Animalele decorticate frisonează mult mai puternic decît cele martore.

În clinică apar tulburări ale funcţiei de termoreglare de tipul hipertermiei şi nu al hipotermiei, în encefalite, hemoragii cerebrale, tumori de ventricul III, tumori ale tuberului.

6.1.4.4. REGLAREA DE CĂTRE HIPOTALAMUS A METABOLISMULUI HIDRIC

În clinică, leziunile tumorale, virotice sau traumatice ale hipotalamusului pot să provoace apariţia diabetului insipid. Lezarea feţei orbitare a lobului frontal poate să inducă diabet insipid, ceea ce se explică prin existenţa unor fibre, care pornind din lobul orbitar ajung în nucleii anteriori şi ventromediali ai hipotalamusului.

Se admite că nucleul supraoptic produce hormonul antidiuretic (neurocrinie), pe care posthipofiza doar îl stochează.

6.1.4.5. REGLAREA HIPOTALAMICĂ A FUNCŢIEI SEXUALE

În tumori ale tuber cinereumului se întîlneşte precocitate sexuală, hipotalamusul fiind un centru reglator al funcţiei sexuale.

Pornindu-se de la date anatomo-clinice, în cazuri de tumori hipotalamice se admite în general, că porţiunea orală a hipotalamusului are o acţiune de favorizare, iar cea caudală, una de inhibiţie a funcţiei sexuale (Gagel, 1936). Parhon (1933) a descris trei cazuri de virilism de origine hipotalamică.

6.1.4.6. REGLAREA HIPOTALAMICĂ A METABOLISMULUI GRĂSIMILOR

Leziuni ale hipotalamusului pot să inducă obezitate sau slăbire extremă. Încă nu s-a stabilit cu precizie care este regiunea din hipotalamus a cărei lezare dă obezitate (tumori, inflamaţii, parazitoze, traumatisme).

6.1.4.7. REGLAREA HIPOTALAMICĂ A METABOLISMULUI GLUCIDELOR

Sediul reglării nervoase a metabolismului glucidelor se află în hipotalamus. Hipotalamusul anterior are o acţiune hipoglicemiantă, analogă

Scanned with OKEN Scanner

cu cea a insulinei, iar cel posterior acţionează hiperglicemiant, ca adrenalina. Animalele de experienţă cu leziuni hipotalamice nu prezintă hiperglicemii şi glicozurii permanente.

6.1.4.8. MOTILITATEA GASTRO-INTESTINALĂ ŞI HIPOTALAMUSUL

Excitînd hipotalamusul anterior, Cushing (1932, 1937) provoacă o motilitate exagerată a tractului intestinal, pe care excitarea hipotalamusului posterior o inhibă.

După operaţii sau lezări ale hipotalamusului se pot ivi hemoragii gastro-intestinale.

6.1.4.9. ROLUL HIPOTALAMUSULUI ÎN REGLAREA PRESIUNII ARTERIALE

Centrii reglatori ai presiunii arteriale se află în hipotalamus şi subtalamus, coordonaţi la rîndul lor de scoarţa cerebrală. Centrii presori hipotalamici se află în porţiunea posterioară şi acţionează prin intermediul simpaticului, dînd vasoconstricţie, sau pe cale hormonală, provocînd secreţia glandei medulosuprarenale.

În porţiunea anterioară a hipotalamusului şi în jurul comisurii anterioare se află zona, care excitată, induce hipotensiune arterială.

Centrii hipotalamici care reglează presiunea arterială se află sub influenţa coordonatoare a centrilor vegetativi din scoarţa cerebrală.

6.1.4.10. EPILEPSIA AUTONOMĂ

Hipotalamusul are un rol important în epilepsia autonomă; caracterizată prin semne vegetative de tip simpatic şi parasimpatic, descrise de Penfield (1929, 1952) şi manifestate prin : congestia feţei, rărirea ritmului respiraţiei, lăcrimare, transpiraţie, salivaţie, dilatarea pupilei, exoftalmie, puls amplu şi rapid. Spre sfîrşitul accesului apar sughiţ şi frison. Accesele survin mai ales în tumoarea de ventricul III şi în somn.

6.1.4.11. HIPOTALAMUSUL ŞI REGLAREA RITMULUI SOMN-VEGHE

Hess (1929, 1930) a arătat că exictarea hipotalamusului posterior are o acţiune dinamogenă şi provoacă dilatarea pupilei, piloerecţie, agitaţie, iar excitarea regiunii din aproprierea masei intermediare provoacă somn.

Von Economo (1929) a arătat că în encefalită somnul se datorează leziunii din substanţa cenuşie periapeductală.

Bremer (1954) susţine că mecanismul cortico-reticular, care amplifică şi integrează impulsurile de trezire venite pe calea sistemului activator ascendent, menţine starea de excitabilitate a diencefalului (în care este inclus şi hipotalamusul) şi a scoarţei cerebrale, condiţie necesară menţinerii stării de veghe. Scoarţa cerebrală participă activ la propria-i

Scanned with OKEN Scanner

acţiune şi în menţinerea stării de veghe prin impulsurile corticofuge care ajung la formaţia reticulată din trunchiul cerebral (fig. 12). Bremer explică apariţia somnului, ca fiind o urmare a permanenţei stării de excitaţie a scoarţei cerebrale şi anume apariţia oboselii neuronale şi sinaptice în scoarţa cerebrală, hipotalamus şi formaţia reticulată.

Scăderea activităţii funcţionale într-una din aceste regiuni antrenează scăderea excitabilităţii şi în celelalte formaţii anatomice, inclusiv în substanţa reticulată. Potrivit opiniei lui Bremer, nu există centri special în legătură cu funcţia somn-veghe, aşa cum a susţinut Hess (1954).

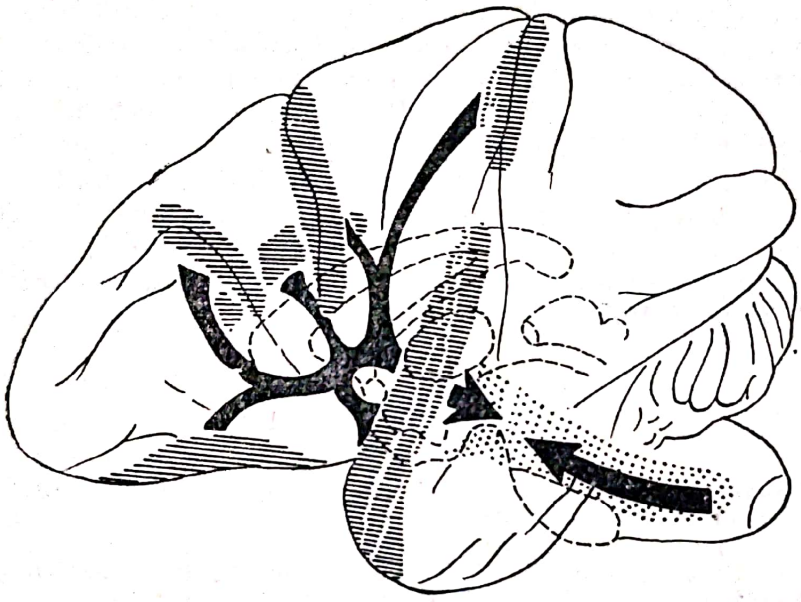

Fig. 12. — Diagrama creierului de maimuţă; zonele haşurate corticale au conexiuni cu sistemul reticular activator ascendent (aria punctată şi săgeţi negre). Prin stimularea acestor arii corticale se obţine o reacţie de trezire analogă cu cea obţinută prin stimulare senzorială (French, „Some contributions of the physiological laboratory to problems in consciousness"), Ed. Acta Medica Belgica, 1957, p. 101, fig. 3.

Somnul sau veghea se datoresc unor mecanisme fiziologice în care intervin formaţia reticulată şi scoarţa cerebrală.

Excitarea capătului diencefalic al substanţei reticulate (nucleii nespecifici din talamus) cu stimuli de frecvenţă şi voltaj adecvat produce cînd somn, cînd trezire, în funcţie de intensitatea şi frecvenţa stimulului electric, care se propagă la scoarţa cerebrală.

6.1.4.12. SCOARŢA CEREBRALĂ ŞI FUNCŢIILE HIPOTALAMUSULUI

Există o unitate funcţională între centrii corticali şi cei subcorticali, ceea ce vine în sprijinul rezultatelor obţinute de Bîkov şi elevii săi asupra relaţiilor dintre scoarţa cerebrală şi organele interne.

Sager (1960), după experienţe pe animale, conchide, în legătură cu funcţia somnului, că lezarea hipotalamusului provoacă diminuarea excitabilităţii scoarţei cerebrale, ceea ce ar favoriza apariţia somnului. Nu există centri speciali hipotalamici pentru funcţia somn-veghe.

Scoarţa cerebrală poate să influenţeze reactivitatea pielii, aşa cum rezultă din experienţele făcute pe animalele decorticate, în legătură cu reacţia Schwartzman-Sanarelli. La animalele decorticate apar modificări electrocardiografice, care dispar după un timp destul de îndelungat.

Sistemul hipotalamo-suprarenal şi insulele Langherhans funcţionează defectuos la animalele decorticate. Scoarţa cerebrală intervine deci prin funcţia ei de reglare, de corectare asupra sistemului nervos vegetativ şi a glandelor cu secreţie internă. Scoarţa cerebrală reglează nivelul presiunii arteriale pe calea nervoasă corticopresoare, cale ce trece de la scoarţa cerebrală prin hipotalamus, subtalamus, substanţa cenuşie periapeductală, porţiunea postero-laterală a substanţei reticulate din calota ponto-bulbară, fasciculul piramidal încrucişat, cornul lateral al măduvei, apoi rădăcinile anterioare (rami comunicantes albi), la splanhnic şi capsula suprarenală, sau prin rami comunicantes grisei, prin nervii periferici, la vase. Sistemul nervos central are o activitate unitară ; toate formaţiile lucrează în interdependenţă, iar reglarea lor fină este realizată de scoarţa cerebrală (Sager, 1960).

BIBLIOGRAFIE

Acher R., Chauvet, Olivry G. — Biochem. biophys. Acta, 1956, 22, 421.
Anderson B., Jewell P. A. — J. Endocr., 1957, 15, 322—338.
Bardeau A. — Lancet, 1975, 2, 683—684.
Bikov K. M. — Scoarţa cerebrală şi organele interne, Ed. de stat, Bucureşti, 1949.
Bond G. C., Frank J. W. — Amer. J. Physiol., 1972, 222, 595—598.
Bremer F. — The neurophysiological problem of sleep, în : Brain mecanisms and consciousness (A symposium), Ed. Blackwell, Oxford, 1954, 137.
Burlet A., Marchetti J. — C. R. Soc. Biol. (Paris), 1975, 169, 148—151.
Chard T., Boyd N. H., Forsling M. L., Mc Neilly A. S., London J. — J. Endocr. 1970, 48, 143.
Chard T., Boyd N. H., Edwards C. R. W., Hudson C. N. — Tature (Lond.), 1971, 234, 352—354.
Chard T. — Oxytocin, în : Clinical Neuroendocrinology (ed. Martini şi Besser), Academic Press, New-York, 1977, cap. 23, pag. 569—583.
Crosoy E., Woodburne R. T. — Ann. Res. nerv. ment. Dis., 1940, 20, 52—169.
Cushing H. — Surg. Gynec. Obstet., 1932, 55, 1.
Déjérine J. J. — Anatomie de centres nerveux, Ed. Rueff, Paris, 1895.
De Olmos J. S. — în : The Neurobiology of the Amygdala (sub. red. B. E. Eleftheriou), Plenum Press, New York, 1972, 145—204.
de Wied D. — Int. J. Neuropharmacol., 1965, 4, 157—167.
de Wied D. — Nature (Lond.), 1971, 232, 58—60.
du Vigneaud V., Gish D. T., Katsoyannis E. G., Hess G. P. J. — Amer. chem. Soc., 1958, 80, 3 355—3 358.
Economo C. von — Bergelin. Physiol., 1929, 28, 312.
Edwards C. R. W., Forsyth I. A., Besser G. M. — Brit. med. J., 1971, 3, 462—467.
Ely F., Peterson W. E. — J. Dairy. Sci., 1941, 24, 211.
Ferguson J. K. W. — Surg. Gynec. Obstet., 1941, 73, 359.
Fowcett C. P., Powell A. E., Sachs H. — Endocrinology, 1968, 83, 1 299—1 310.
Gagel O. — în : Handbuch der Neurologie (sub. red. O. Foerster, O. Bumke), vol. V, Springer Verlag, Berlin, 1936.

Scanned with OKEN Scanner

Ganong W. F. — Hypothal. Horm. (Symp.), 1975, 237—248.
Gillessen D., Piva F., Steiner H., Studer R. O. — Helv. chim. Acta, 1971, 54, 1 335—1 342.
Glees P. — J. Neuropathol. exp. Neurol., 1946, 5, 54—59.
Green J. O. — Neural Pathways to the hypophysis : anatomical and functional, în : The Hypotalamus (sub. red. W. Haymaker, E. Anderson, W. J. H. Nauta), Ch. C. Thomas Publishers, Springield, Ill., 1969, p. 276—310.
Gurdjian E. S. — J. comp. Neurol., 1927, 43, 1—114.
Harris G. W. — Neural control of the pituitary gland, Ed. Arnold, Lond., 1955.
Heimer L. — Brain Behav. Evol., 1972, 6, 484—523.
Herrick C. J. — J. comp. Neurol., 1910, 20, 413—547.
Heimer L., Nauta W. J. H. — Brain Res., 1969, 13, 284—297.
Hess W. R. — Arch. Psychiat. Nervenkr., 1929, 86, 287.
Hess W. R. — Vegetative Funktionen und Zwischenhirn, Ed. B. Schwabe, Basel, 1930.
Hess W. R. — The diencephalic sleep center, în : Brain mechanisms and consciousness (A symposium), Ed. Blackwell, Oxford, 1954, p. 117.
Kato Y., Nakai Y., Imura H., Chihara K., Ohgo S. — J. clin. Endocr. Metab., 1974, 38, 695—697.
Krieger D. T., Zimmerman E. A. — In : Clinical Neuroendocrinology (sub. red. Martini şi Besser), Academic Press, New York — San Francisco — Londra, 1977, pag. 363.
Krulich L., Dhariwal A. P. S., Mc Cann S. M. — Endocrinology, 1968, 83, 783—790.
Lammers H. J., Lohman A. H. M. — în : Progress in Brain Research (ed. Swaab şi Schade), vol. 41, Ed. Elsevier, Amsterdam, 1974, sect. II, p. 61.
Linzell J. L. — Q. J. exp. Physiol., 1963, 48, 34.
Mac Leod R. M. — Front. Neuroendocrinol., 1976, 4, 169—197.
Mac Leod R. M. — Int. Semin. Reprod. Physiol. Sexual-Endocrinol. 6th, 1976, Prog. Reprod., 1977, 2, 54—68.
Missirliu Vl., Nicolescu J., Crăciun E. — Bull. Soc. Méd. Hôp. (Buc.), 1934, 3, 81—92.
Murase T., Yoshida S. — J. clin. Endocr. Metab., 1973, 36, 174—177.
Mayer M. — Brain, 1949, 72, 265—296.
Moruzzi G., Magoun H. W. — EEG. clin. Neurophysiol., 1949, *1*, 455.
Moskovitz M. A., Wurtman R. J. — N. Engl. J. Med., 1975, 293, 274—280 ; 332—338.
Nauta W. J. H. — Arch. Neurol. Psychiat. (Chic)., 1950, 66, 353—376.
Niculescu I. T., Răileanu C. — Bull. Soc. Méd. Hôp. (Buc.), 1925, II, 9, 181.
Oliver G., Schafer E. A. — J. Physiol. (Lond.), 1895, 18, 277—297.
Orloff J., Handler J. S. — J. clin. Invest., 1962, 41, 702—709.
Parhon C. I. — în : Volume jubiliaire en l'honneur du professeur G. Marinescu, Bucureşti, 1933, 529.
Penfield D. W. — Arch. Neurol. Psyhiat., 1929, **22**, p. 358.
Penfield W. — Res. Publ. Ass. nerv. ment. Dis., 1952, **30**, 513.
Papez J. W. — Arch. Neurol. Psychiat. (Chic.), 1937, 38, 725—743.
Popa Gr. T., Fielding N. — J. Anat. (Lond.), 1930, **65**, 88.
Ramon Y Cajal S. — Histologie du système nerveux de l'homme et des vertébrés, vol. I, Ed. Maloine, Paris, 1911.
Ranson S. W. — Res. Publ. Ass. ment. nerv. Dis., 1940, **20**, 342.
Roussy G., Mosinger M. — Traité de neuroendocrinologie, Ed. Masson et Cie, Paris, 1946.
Reeding T. W., Schally A. V. — Endocrinology, 1971, 89, 1 075—1 081.
Sager O., Broşteanu R., Neştianu I., Florea Ciocoiu V. — Comunicările Acad. R. P. R., 1955, IV, 8, 1 199.
Sager O., Mareş A. — Stud. Cercet. Neurol., 1957, II, 4, 571.
Sager O. — Diencefalul, vol. 1, Ed. Acad. R. P. R., Bucureşti, 1960.
Sager O., Horneţ Th. — Bul. şti. Sec. Şt. med., (Buc.), 1952, III, 1, 275.
Saffran M., Schally A. V. — Can. J. Biochem., 1955, 33, 408—415.
Scalia F. — J. comp. Neurol., 1966, 126, 285—310.

Scanned with OKEN Scanner

Schally A. V., Bowers C. Y., Redding T. W., Barrett J. F. — Biochem. Biophys. Res. Commun., 1966, 25, 165—169.
Schally A. V., Bowers C. Y. — Proceedings of the VI-th Midwest Conference on Thyroid Endocrinology, 1970, 25—63.
Schally A. V., Arimura A., Baba Y., Mair R. M. G., Matsuo H., Redding T. W., Debeljuk L., Whith W. F. — Biochem. Biophys. Res. Commun., 1971, 173, 1 036—1 038.
Schally A. V., Dupont A., Arimura A., Takahara J., Redding T. W., Clemens J., Shaar C. — Acta endocr. (Kbh.), 1976, 82, 1—14.
Scharrer E., Scharrer B. — Res. Publ. Ass. nerv. ment. Dis., 1940, 20, 170—194.
Schreiber V., Eckertova A., Franc Z., Koci J., Rybak M., Kmentova V. — Experientia (Basel), 1961, 17, 261—267.
Scott J. W., Leonard C. M. — J. comp. Neurol. 1971, 141, 331—344.
Singer I., Rotenberg D., Puschett J. B. — J. clin. Invest., 1972, 51, 1 081—1 091.
Szentagothai J., Flerko B., Mess B., Halász B. — Hypothalamic control of the anterior pituitary. An experimental-morphological study, ed. a 3-a, Akademiai Kiadó, Budapesta, 1968.
Van Dyke H. B., Chow B. F., Greep R. O., Rother A. J. — J. Pharmacol. exp. Ther., 1942, 74, 190.
Verney E. B. — Proc. R. Soc. Edinb., 1947, 135, 25—106.
Ward jr. A. A., Mac Cullouch W. S. — J. Neurophysiol., 1947, 10, 309—314.
White jr. L. E. — J. comp. Neurol., 1959, 113, 1—42.
Wilber J. F., Seibel M. J. — Endocrinology, 1973, 92, 888—893.
Winokur A., Utinger R. D. — Science, 1974, 185, 265—267.
Zimmerman E. A., Robinson A. G. — Kidney Int., 1976, 10, 12—24.

6.1.5. DETERMINĂRILE CALITATIVE ŞI CANTITATIVE ALE HORMONILOR HIPOTALAMICI

Studiul cantitativ al activităţii hormonilor hipofizotropi hipotalamici depinde de capacitatea depistării şi de dozarea la un moment dat a cantităţii acestor peptide hipotalamice în ţesuturi şi lichidele biologice. În linii mari se utilizează două metode : metoda *biologică,* prin care activitatea hormonală este măsurată *in vivo* sau *in vitro* şi *analize de saturaţie,* spre pildă cea radioimunologică şi de receptor-purtător.

Metodele au oarecare asemănări ; fiecare metodă îşi are specificul ei, fără să fie exclusivă ; uneori nu se poate aplica, atunci cînd metoda are o sensibilitate scăzută. Stabilirea sensibilităţii unei metode este de obicei bazată pe apariţia unei curbe standard, fără semnificaţie statistică precisă.

Ca şi în cazul altor hormoni polipeptidici, sînt permanent necesare preparate standard sau de referinţă (peptide naturale sau sintetice), de la care au derivat hormonii, în scopul uşurării comunicării între laboratoare. Peptidele sintetice sînt tot atît de utilizabile ca şi cele naturale.

6.1.5.1. PROBELE BIOLOGICE

Fiind costisitoare, probele biologice necesită timp şi expertizare, sînt limitate în practică şi sînt mai puţin precise şi mai puţin sensibile decît cele imunologice. De fapt, punctul final al probei este proba unui alt hormon (adenohipofizar), fie prin metoda biologică, fie prin cea ra-

Scanned with OKEN Scanner

dioimunologică, iar caracteristicile generale ale probei vor include pe cele ale probei adiţionale.

În cazul hormonului de creştere, proba histologică şi cea imunologică ale hormonului antehipofizar dau rezultate contradictorii. Totuşi, în ciuda acestor contradicţii, probele biologice ale hormonilor reglatori hipotalamici pot fi comparate cu probele imunologice.

Se consideră, în general, că probele biologice sînt mai semnificative decît probele imunologice, fiindcă se obţine un răspuns care depinde de o porţiune biologică a moleculei, alta decît partea antigenică. Aceasta din urmă poate fi prezentată sub formă de metaboliţi în lichidele biologice şi să fie cantificată prin metode radioimunologice. Dar şi probele biologice pot să răspundă nespecific la alte componente din lichidele biologice.

Probele biologice in vitro se fac pe preparate de hipofiză pentru studierea acţiunii peptidelor hipotalamice asupra eliberării hormonilor hipofizari. Se pune problema heterogenităţii celulare a sistemului pituitar şi a dificultăţii reproducerii maximale a răspunsurilor. O separare diferenţiată a celulelor tropice pare să fie favorabilă, ca şi perfuzarea ariilor specifice ale hipofizei. Administrarea pe calea venei portale este mai fiziologică.

Diferenţa dintre hormonul detectabil prin metoda biologică şi cel detectabil prin metoda imunologică dă naştere la confuzii. Important este faptul că nu se cunoaşte natura chimică a hormonilor şi modul în care aceştia sînt sintetizaţi şi eliberaţi de adenohipofiză, precum şi posibila existenţă a prehormonilor, subdiviziunilor şi fragmentelor hormonale, care reacţionează încrucişat în unele probe.

Probele biologice in vivo efectuate pe om şi pe animale, au fost expuse. *Calea* de administrare venoasă este cea mai frecvent utilizată. O parte din peptidele administrate sînt eliminate rapid şi inactivate, iar unda sanguină spre adenohipofiză este uneori mică, încît doar fracţiune redusă ajunge la celulele corespunzătoare. Injectarea pe calea intramusculară determină o acţiune mai prelungită. Injectarea în carotidă poate să crească concentraţia intracerebrală. *Timpul* de administrare este important, răspunsul depinzînd de durata administrării. Secreţia hipofizei nu durează însă mai mult de o oră sau puţin mai mult, pentru că glanda îşi epuizează rezervele. În cele din urmă se măsoară efectul asupra organului ţintă, secreţia hormonilor hipofizari. Prizele recoltate spaţiat trebuie să fie suficiente pentru aprecierea corectă a activităţii secretorii.

6.1.5.2. METODE RADIOIMUNOLOGICE ŞI METODE PENTRU RECEPTORI

Preparatele cu receptori hormonali de tipul anticorpilor sînt instabile ; avînd o afinitate scăzută *in vitro,* fac ca metoda să aibă o stabilitate redusă.

În studiul receptorului purtător şi în metabolismul peptidelor se utilizează cu succes peptide hipotalamice legate (marcate cu ^{3}H). Metoda radioimunologică este mai sensibilă decît măsurarea concentraţiilor din lichidele biologice. Cromatografia contribuie la obţinerea purităţii radio-

Scanned with OKEN Scanner

chimice. De asemenea, marcarea cu iod radioactiv ajută la detectarea peptidelor hipotalamice (de exemplu ^{125}ITRH), deşi atomul de Iod^{125} sporeşte greutatea moleculară cu 35%.

6.1.5.3. PROBLEME LEGATE DE METODELE CU LICHIDE BIOLOGICE

Deşi sensibilitatea (sub picograme) probelor pentru hormonii hipotalamici poate fi stabilită cu uşurinţă în soluţiile tampon, aplicarea la lichidele corpului şi în studiul funcţiilor hipotalamusului are unele limite impuse de anumiţi factori.

Concentraţiile slabe ale peptidelor în lichidele circulante (de ordinul picogramelor pe ml, sau femtogramelor pe ml), cer o sensibilitate a probei împinsă la limită ; este necesară o creştere a sensibilităţii prin sporirea activităţii legăturii marcate şi o concentrare a probelor recoltate.

Pentru majoritatea hormonilor secreţia intermitentă impune o cunoaştere a variaţiilor zilnice, ciclice şi sezonale, ale secreţiei, variaţii care apar de la oră la oră şi din minut în minut. De aceea recoltările pentru probe trebuie să fie făcute des şi în număr suficient.

Degradările enzimatice tisulare ale peptidelor hipotalamice constituie, de asemenea, un inconvenient pentru determinarea acestor hormoni. Trebuie luate măsuri de inhibare a enzimei degradante şi anume, se va adăuga solvent care denaturează enzima şi se va încălzi la 60° timp de 40 de minute pentru degradarea enzimei.

Dubii asupra identităţii. Estimările biologice şi imunologice trebuie să fie paralele. Datorită sensibilităţii diferite a probelor există şi disociaţii. Controlul fiziologic al probelor imunologice, posibil în cazul hipofizei, este hazardant în cazul hipotalamusului, a cărui anatomie şi fiziologie nu sînt încă puse la punct.

Ca să poată fi luate în consideraţie, curbele peptidelor trebuie să fie paralele cu cele standard, atît pentru metodele biologice, cît şi pentru cele imunologice.

Identificarea cromatografică a unei peptide necunoscute cu una standard trebuie bine stabilită, pe baza unui material suficient de probant.

Identificarea peptidelor hipotalamice se poate face şi pe baza prezenţei enzimelor de degradare din ţesuturi şi lichidele biologice, care reduc pînă la dispariţie activităţile biologice şi imunologice.

Peptidele hipotalamice aflate în restul sistemului nervos, inclusiv măduva spinării, cum ar fi TRH sau GIH (somatostatin) au rol nehipofizotrop. Identificarea şi în tractul gastrointestinal a somatostatinului nu dă vreo indicaţie că aceste peptide periferice ar avea numai rol hipofizotrop.

6.1.5.4. SEMNIFICAŢIA REZULTATELOR CERCETĂRILOR

Cantificarea peptidelor hipotalamice este posibilă în prezent prin metode radioimunologice. Stabilirea zonelor cu peptide concentrate în interiorul hipotalamusului este mai grea, avînd în vedere că nu se cunoaşte atît de bine distribuirea geografică a centrilor secretori, ca spre

Scanned with OKEN Scanner

pildă în hipofiză. Metodele mai recente de histoimunochimie par să rezolve unele necunoscute.

Prin metode histoimunochimice s-a pus în evidență distribuirea extrahipotalamică a „hormonilor" hipotalamici de la cortexul cerebral pînă la regiunea lombară a măduvei spinării. Astfel, la mamifere se găsește TRH localizat în cortexul cerebral, cerebel, glanda pineală, trunchiul cerebral și măduva spinării. Somatostatinul și TRH au fost puși în evidență și în afara sistemului nervos.

Sinaptosomele, terminații nervoase, conțin peptide hipotalamice ca LH-RH, TRH și somatostatin (Martin și colab., 1975), hormoni hipotalamici puși în evidență prin metoda imunohistochimică.

6.1.5.5. DETERMINĂRILE ÎN LICHIDELE SOMATICE

S-a determinat prezența LH-RH și TRH în lichidul cefalorahidian. Studiul sîngelui portal hipofizar întîmpină dificultăți în recoltarea probelor și nu se știe sigur dacă concentrațiile hormonale provin numai din hipotalamus și nu și din alte regiuni ale sistemului nervos sau ale corpului. Determinările în sînge, în urină, pun multiple probleme și pre-

Tabelul III

Locul de acțiune a metodelor endocrinologice în investigarea tulburărilor hipotalamice și hipofizare (Scriba și Werder, 1976)

1. *Niveluri hormonale de bază:* Determinarea hormonilor hipofizei anterioare (glandotropi)	ACTH	TSH	LH/FSH	Hormon de creștere	Prolactin
Determinarea hormonilor periferici	Cortizon (ritm circadian)	Tiroxina (T_4) Diiodotironina (T_3)	Testosteron Estrogeni Progesteron	Somatomedină	—
2. *Teste de stimulare*: Stimularea axului hipotalamus hipofiză-glanda periferică	insulina hipoglicemie	—	Clomifen	Insulină Hipoglicemie Arginină	Insulină Hipoglicemie Fenotiazină
Scăderea hormonilor periferici Stimularea hipotalamus-hipofiză	Metopiron	Droguri antitiroidiene	(Antiandrogen)	—	—
Stimularea hipofizei anterioare cu hormoni hipofiziotropi	Lysin-Vasopresin (ca CRF)	TRH	LH—RH	—	TRH
Stimularea glandelor periferice cu hormoni glandotropi	ACTH test de stimulare	TSH test de stimulare	HCG test de stimulare	—	—
3. *Teste de suprimare* Hipotalamus-hipofiză	Dexametazona	test de suprimare T_3	—	glucoză orală test de toleranță	Bromocriptina

Scanned with OKEN Scanner

tează la confuzii. Prin metoda radio-imunologică s-au determinat TRH și LH-RH, care are avantajul că nu conține peptidaze (Jeffcoate, 1977). Metodele endocrinologice de investigare a tulburărilor hipotalamice și hipofizare sînt cuprinse sinoptic în tabelul III (Scriba și Werder, 1978).

BIBLIOGRAFIE

Jeffcoate S. L. — In : Clinical Endocrinology (ed. Martini și Besser), Academic Press, New York — San Francisco — Londra, 1977, p. 471.

Martin J. B., Renaud L. P., Brazeau P. — Lancet, 1975, 2, 393—395.

Scriba P. C., Werder von K. — In : Klinische Pathophysiologie (W. Siegenthaler), 3 Aufl., G. Thieme Verlag, Stuttgart, 1976.

Scanned with OKEN Scanner

7. HIPOFIZA

7.1. EMBRIOLOGIE ŞI ANATOMIE

Denumirea hipofizei provine din grecescul „hypofisis" (= apărut sub), această glandă fiind situată sub creier, de care este ataşată. Prezentă la toate vertebratele, este intim legată de hipotalamus printr-un proces neural, foarte important pentru funcţia posthipofizară şi printr-un sistem post vascular, cu rol vital în controlul funcţiei adenohipofizei.

La om, în mod normal, are un diametru de 1,5 cm şi cîntăreşte în jur de 0,5—0,6 g, la bărbatul adult ; la femeia gravidă ajunge pînă la 1 g. Hipofiza este situată într-o scobitură a sfenoidului, denumită şa turcească, acoperită de dura mater, care constituie diafragmul selar, prin care trece infundibulum sau tija pituitară. Prelungirile osoase ale şeii turceşti formează apofizele clinoide anterioare şi posterioare. Hipofiza este înconjurată de sinusuri venoase, arterele carotide şi părţi din nervul trigemen şi nervii oculomotori, şi este acoperită de hipotalamus şi căile optice.

Hipofiza este formată din două porţiuni principale : partea posterioară sau *neurohipofiza,* derivată dintr-o excrescenţă ventrală a neuroectodermului în dezvoltare şi partea anterioară, sau *adenohipofiza,* derivată din ectodermul intrabucal.

La pui, în perioada embrionară incipientă, ectodermul intrabucal şi neuroectodermul trec în spatele neuroporului. Mezodermul înaintează dinspre notocord ca un triunghi, cu vîrful spre notocord şi baza spre rostrum. Placa mezodermală separă neuroectodermul de ectodermul bucal, cu excepţia unei mici arii centrale, unde ambele ectoderme se apropie. Treptat, pe măsura dezvoltării embriologice, pe prelungirea inferioară a neuroectodermului se formează o depresiune în cavitatea centrală, care se termină inferior într-o pungă închisă. La om, această pungă are forma unei pîlnii deformate, a cărei bază este tuber cinereum din hipotalamus, cu infundibulum proiectat inferior (Holems şi Ball, 1974). Pe faţa anterioară a infundibulului rămîne alipit ectodermul bucal. Pe măsură ce

infundibulum capătă o poziţie verticală, ectodermul bucal se plicaturează formînd punga Rathke, alungită, verticală, care se desfăşoară deasupra cavităţii bucale (Daikoku, 1958). Tuchmann Duplesis şi colab. (1974) au arătat că ectodermul alipit de infundibulum rămîne o lamă fină de celule, destinate să devină pars intermedia a adenohipofizei.

Plica rostrală a ectodermului se îngroaşe treptat şi fixîndu-se, se va dezvolta în pars distalis. Aceste două straturi ale adenohipofizei sînt separate iniţial de o cavitate reziduală, al cărei capăt oral se închide, în aşa fel că pars distalis şi pars intermedia fuzionează, separîndu-se de cavitatea bucală. Această cavitate reziduală din hipofiză se închide la om, dar rămîne deschisă la multe specii. La om, celulele din pars intermedia se interpătrund cu cele din pars distalis, fenomen care nu are loc la majoritatea animalelor inferioare. La extremităţile laterale ale faldului hipofizar, de principalul corp de celule se separă o excrescenţă prin şanţul Atwell, situat parasagital, în care se dezvoltă fragmente de mezenchim. Această colonie laterală de celule se plicaturează anterior şi migrează în suprafaţa anterioară a infundibulului, deasupra părţii distale, antrenînd elemente mezodermale, care, probabil, formează vasele sanguine ale sistemului port hipofizar.

Se disting astfel trei porţiuni ale adenohipofizei intraselare, care derivă din diferite segmente ale pungii Rathke :

— pars intermedia, derivată din porţiunea pungii Rathke imediat ataşată de neuroectoderm şi care, la vertebrate, secretă hormonul stimulator melanocitic. Nu se cunoaşte bine care este semnificaţia acestei părţi, la om ;

— pars distalis reprezintă partea anterioară a plicii ectodermului bucal rezidual şi secretă hormoni activi ;

— pars tuberalis, derivată din faldurile laterale ale hipofizei în dezvoltare, are o importanţă funcţională puţin cunoscută (Betz şi Jarskar, 1974).

Clasic, celulele adenohipofizei au fost împărţite în celule cromofobe, acidofile şi bazofile, în raport cu afinitatea tinctorială a citoplasmei celulare. În prezent, prin studii hormonale moderne şi de microscopie electronică, s-a constatat că împărţirea clasică a celulelor adenohipofizei este simplistă şi necorespunzătoare. Pe măsură ce hipofiza se dezvoltă, ea este înconjurată treptat de cantităţi crescute de mezenchim, care vor deveni cartilaj şi chiar osul şeii, cu sfenoidul din jur. Pe măsură ce mezenchimul separă hipofiza de nasofarinxul în dezvoltare, rămîne un tract care se extinde de la baza şeii spre baza sfenoidului, tract format din ţesut colagen care se continuă cu dura mater. În acest tract se află artere şi vene, ale căror ramuri pot fi urmărite spre canalele Havers ale sfenoidului. De-a lungul tractului pot să existe colonii de celule glandulare asemănătoare cu cele din hipofiza anterioară. De obicei, acest tract se termină infundibuliform, la distanţe variate de la baza şeii.

Aceste date lămuresc apariţia, la oameni, a *hipofizei faringiene*, aflată în „muco-periostul de sub articulaţia posterioară vomero-sfenoidală“ (Boyd, 1956 ; Mc Grath, 1971).

Volumul este de obicei mic, în comparaţie cu cel al adenohipofizei intraselare. S-a constatat că hipofiza faringiană conţine cantităţi semnifi-

Scanned with OKEN Scanner

cative de hormon adrenocorticotrop, factor prolactinic și hormon tirotrop (Mc Grath, 1968). Mai mic la femei înainte de vîrsta de 50 de ani, volumul hipofizei faringiene crește după această vîrstă, devenind egal cu cel al bărbaților.

Hipofiza faringiană are un volum de 0,33 mm^3, iar adenohipofiza peste 250 mm^3. S-a citat apariția de tumori la nivelul ductului craniofaringian. Astfel, Ersheim citează în 1909 o tumoare eozinofilă, care a dat acromegalie, iar Kepes și Fritzlen (1964) o tumoare cromofobă, cu punct de plecare imprecis.

Neurohipofiza este formată în mare parte dintr-un număr mare de tractusuri fibroase, pornite din celule nervoase situate în regiunile supraoptică și paraventriculară ale hipotalamusului. Suprafața ventriculară a eminenței mediane și piciorul infundibular sînt acoperite cu celule ependimare. Unele celule din stratul ventricular, denumite tanycite, conțin cili și se prelungesc în unghi drept prin neuropilul hipotalamusului sau infundibulului, ca să sfîrșească în vasele sanguine sau suprafața pială a hipotalamusului sau infundibulului. S-a presupus că sînt celule ependimare adaptate special transportului substanțelor, și că au și funcții metabolice (Millhouse, 1971).

Capătul terminal al infundibulului (cele două treimi anterioare), care este înconjurat de adenohipofiză, se prelungește în procesul infundibular și este format din părțile terminale ale neuronilor proveniți din celule nervoase ale nucleilor supraoptic și paraventricular ai hipotalamusului și pituicite.

Se pare că pituicitele sînt celule gliale adaptate special participării la secreția sau transportul neurohormonilor și ar putea să aibă unele proprietăți fagocitare (Rennels și Drager, 1955 ; Livingston, 1971).

Se pune întrebarea dacă nu cumva există mai multe variante de pituicite sau variații ale aspectelor anatomice ale pituicitelor induse de stadii funcționale diferite (Krsulovic și Brückner, 1969).

7.2. VASCULARIZAȚIA HIPOFIZARĂ

Sistemul port hipofizar, descris de Popa și Fielding (1930), a demonstrat legătura dintre eminența mediană și adenohipofiză. Page și Bergland (1977) au publicat recent rezultatele studiilor privind angioarhitectura hipofizară și a eminenței mediane, după cercetarea la microscopul electronic a mulajelor injectate la șoareci, șobolani, iepuri, oi, cîini și maimuțe rhesus, prin tehnica lui Page și Munger (1975).

Vascularizația arterială provine din carotida internă, care încă din sinusul cavernos emite *artera hipofizară inferioară* (AIH) ; aceasta are un traiect medial și se distribuie pe suprafața hipofizei în ramuri ascendente și descendente, care se unesc cu omoloagele lor din partea opusă, formînd un inel la unirea lobilor anterior și posterior. Din acest inel, trec înapoi în capsulă arteriole, care pătrund în parenchimul hipofizar pentru a-l hrăni. Pe fiecare parte pornește din inel o arteriolă, care pătrunde în țesutul conjunctiv ce separă lobii anterior și posterior (artera interlobară). Fiecare arteriolă se unește cu omologa de partea opusă și

Scanned with OKEN Scanner

din unirea arterelor interlobulare se nasc : 1) vase care se întorc în lobul posterior, 2) artere paralele, care se îndreaptă înapoi și în sus, spre capătul inferior al tijei și 3) arterele lungi ale tijei, care urcă de-a lungul acesteia. Uneori pornesc de aici anastomoze pentru sistemul hipofizar superior. Arterele hipofizare inferioare irigă astfel lobul posterior și numai foarte puțin irigă lobul anterior.

Artera hipofizară superioară (ASH) ia naștere, de fiecare parte, din carotida internă, după ieșirea din sinusul cavernos. Se divide în mai multe ramuri, care se întorc prin spațiul subarahnoidian spre eminența mediană, unde formează un plex arterial, din care pătrund ramuri în eminență și tija superioară. O ramură se mai unește cu plexul constituit din artera comunicantă posterioară. Din artera hipofizară superioară ia naștere de fiecare parte *artera lorală* (artera în frîu), care se îndreaptă în jos, prin fața tijei, și pătrunde pe fața superioară a lobului anterior. Datorită poziției, nu se poate evita secționarea cînd se procedează la

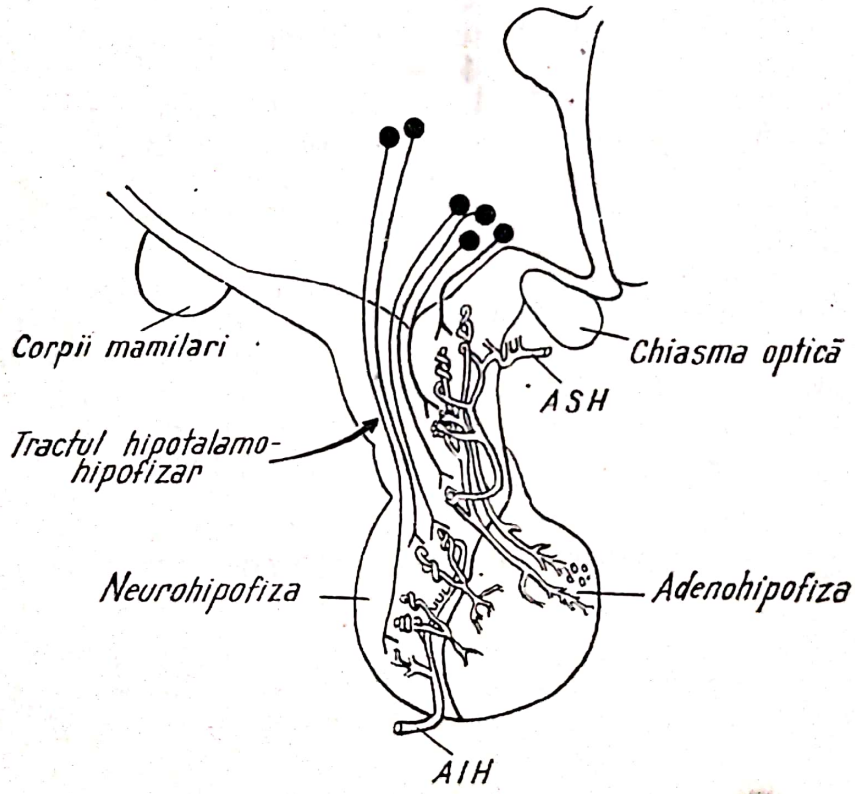

Fig. 13. — Schema hipofizei cu legăturile hipotalamice neurovasculare ale acesteia.

secționarea tijei hipofizare. Arterele lorale dau impresia că hrănesc lobul anterior, ceea ce nu corespunde realității. După ce au pătruns în lob, se întorc înapoi și înăuntru spre genunchi, se divid în artere lungi ale tijei, care împreună cu vasele derivate din arterele interlobare, se îndreaptă spre partea superioară a tijei (fig. 13). Artera lorală dă de obicei o ramură mică (artera trabeculară), care coboară spre lobul anterior. Prima porțiune a arterei este înconjurată de o masă de colagen, „trabecula“ sau „fasciculul lateral“. Uneori, aceasta este destul de mare, fiind

Scanned with OKEN Scanner

considerată drept o cicatrice a unui vechi infarct. Artera se împarte în ramuri, care-şi pierd straturile muscular şi elastic şi nu mai pot fi deosebite de ramurile sinusoidale obişnuite. Deşi adesea mică, atunci cînd artera este prezentă, nutriţia unei părţi din lob se face direct. Eminenţa mediană şi capătul superior al tijei sînt hrănite de sîngele din arterele superioare hipofizare directe şi din arterele lorală şi hipofizară inferioară, prin arterele lungi ale tijei. Vasele pătrund în tija superioară şi ramurile lor se termină în complexul vascular numit „gomitoli" sau „spice" sau „tufe". Fiecare gomitol este alcătuit dintr-o arteră centrală, din care ies ramuri foarte scurte, acoperite cu un strat gros de muşchi, care acţionează ca un sfincter. Din aceste ramuri locale se distribuie capilare în jurul arterei centrale, iar acestea formează ţesătura de capilare în substanţa tijei. De aici, sîngele este colectat în sinusuri mari portale, care coboară pe suprafaţa tijei spre lobul anterior, unde se împrăştie pentru hrănirea parenchimului. Lobul anterior primeşte astfel sînge care a trecut prin gomitoli şi plexul capilar din eminenţa medială şi tija superioară. Pe această cale hormonii de eliberare trec din hipotalamus în lobul anterior, reglîndu-i activitatea secretorie. Dimensiunile necrozei, după secţionarea tijei, variază cu volumul vaselor.

Venele de la suprafaţa hipofizei se golesc în sinusurile cavernoase sau în sinusurile intracavernoase din fundul selar. Vene mici pleacă din aceste sinusuri, prin sfenoid, în vecinătatea hipofizei faringiene (Hachmeister, 1967). Pe calea acestor vene, hormonii de eliberare pot să activeze glanda faringiană, cînd hipofiza propriu-zisă a fost distrusă şi nu mai este capabilă să inactiveze hormonii de eliberare, care trec prin cicatricea restantă.

O reţea capilară densă a celui mai mic organ vascular al lamei terminale (OVLT) este similară cu cea a eminenţei mediane, dar distinctă de aceasta. Situat în regiunea preoptică a hipotalamusului anterior, OVLT este implicat în variate procese neuroendocrine. Capilarele OVLT sînt ferestruite şi, ca şi în eminenţa mediană, nu există barieră hemato-encefalică. Nu se cunosc precis originea şi drenajul sîngelui în OVLT, dar se admite că joacă un rol cert în funcţia neuroendocrină, demonstrat prin imunohistochimie.

Reţeaua capilară neurală confluentă leagă componentele neurohipofizei între ele, adică eminenţa mediană, tija infundibulară şi procesul infundibular. Această reţea capilară continuă, extinsă de la infundibulum la procesul infundibular, este alimentată de sînge arterial superior prin arterele hipofizare superioare şi prin arterele hipofizare inferioare. Curentul sanguin în această ţesătură capilară a neurohipofizei şi părţilor ei componente nu se poate stabili exact.

Angioarhitectura infundibulului (sau eminenţei mediane). Eminenţa mediană are o reţea capilară în formă de sferă, partea internă tapetînd ventriculul III. Există două reţele capilare :

— *externă* (sau „mantaua plexulară", descrisă de Romeis), care formează stratul extern capilar al eminenţei mediane pe mulaj. Acest plex este alimentat de arterele hipofizare superioare şi este cantonat în patul capilar al tijei infundibulare, drenajul făcîndu-l vasele portale care descind spre pars distalis ;

Scanned with OKEN Scanner

— *internă,* cu capilare încolăcite şi întortocheate (plexul profund Duvenroy), care se proiectează în sfera formată de capilarele plexului extern. Plexul intern, alimentat de vase ale plexului extern, se continuă posterior cu patul capilar al tijei infundibulare şi este drenat de vase lungi portale, care descind în pars distalis.

Angioarhitectura în procesul infundibular (sau lobul neural). Reţeaua capilară din procesul infundibular, situat intraselar, este alimentată de arterele hipofizare şi se continuă cu patul capilar al tijei infundibulare. Între patul capilar al procesului infundibular şi cel al adenohipofizei există un spaţiu avascular, traversat de vase scurte portale, care conectează paturile vasculare ale pars distalis cu cele ale procesului infundibular.

Colectoarele venoase. Neurohipofiza are trei căi de drenaj venos :

— către adenohipofiză, prin vase lungi şi scurte portale, provenind de la eminenţa mediană şi procesul infundibular ;

— către circulaţia sistemică, prin vene mari hipofizare inferioare, ce se îndreaptă spre structurile venoase adiacente ;

— către hipotalamus, prin numeroase capilare mici, care leagă eminenţa mediană de hipotalamus.

Drenajul venos al adenohipofizei este mai restrîns, numărul venelor care leagă adenohipofiza de sistemul venos înconjurător fiind redus.

Din cele expuse rezultă că :

— nu există o irigare directă arterială a adenohipofizei ;

— sistemul portal iradiază din plexul primar al eminenţei mediane către plexul secundar al pars distalis ;

— prezenţa unui pat capilar confluent neurohipofizar.

Vascularizaţia procesului infundibular este independentă de vascularizaţia eminenţei mediane.

Existenţa unui pat capilar confluent, în neurohipofiză, între două porţiuni de alimentare arterială, ca şi angioarhitectura, sugerează că unda sanguină între eminenţa mediană şi procesul infundibular poate să aibă o direcţie în ambele sensuri. Direcţia şi rata undei pot să fie influenţate de prezenţa vasoconstrictorilor şi vasodilatatorilor existenţi în neurohipofiză.

Se pare că eminenţa mediană este calea finală comună a controlului nervos al funcţiei antehipofizei (Harris, 1974).

Prezenţa unui pat capilar confluent neurohipofizar (prevăzînd o cale vasculară între procesul infundibular şi eminenţa mediană), vizualizarea undei sanguine dinspre eminenţa mediană în interiorul patului capilar neurohipofizar şi recuperarea ADH şi neurohipofizinei în sîngele portal hipofizar sugerează că neurohipofiza poate servi în întregime ca o cale comună pentru controlul neural al funcţiei adenohipofizei. Demonstrarea prezenţei hormonilor neurali în lichidul ventricular şi a factorilor eliberatori în tanycitele ependimului presupune un transport activ prin tanycite, fără să se poată preciza însă direcţia transportului.

Angioarhitectura sugerează că sîngele, bogat în factori de eliberare şi hormoni neurali, abordează ependimul cu tanycite şi că transportul tanycitic se face spre ventriculul III (Page şi Bergland, 1977), ceea ce pare să confirme ideea lui Cushing (1912), că pars nervosa secretă în

Scanned with OKEN Scanner

ventriculul III. Numărul venelor de drenaj ale adenohipofizei este redus, spre deosebire de venele neurohipofizei, mai abundente.

În ceea ce priveşte locul pe unde sîngele părăseşte adenohipofiza, se pare că direcţia undei sanguine în sistemul port scurt dintre adeno- şi neurohipofiză este în ambele sensuri, aceste vase funcţionînd ca nişte căi alternative de drenaj venos al adenohipofizei.

Drenajul hormonilor adenohipofizari în patul capilar neurohipofizar, înainte de a se constitui structurile venoase sistemice, poate să ia calea circuitului de „*feed-back*" scurt, identificat prin investigaţiile endocrinologice.

Studii făcute asupra circulaţiei sanguine în eminenţa mediană sugerează că sîngele trece mai întîi prin capilarele neurohipofizei, înainte de a pătrunde în adenohipofiză, trecînd apoi din nou prin neurohipofiză, după ce a excitat adenohipofiza, ceea ce, de asemenea, pare să indice faptul că, în patul vascular capilar al neurohipofizei, direcţia undei sanguine este reversibilă (Page şi Bergland, 1977).

7.3. ULTRASTRUCTURA GLANDEI HIPOFIZARE

Posthipofiza (neurohipofiza) este formată din tija neurală infundibulară şi pars nervosa. Tija conţine axoni, care pornesc din celulele neurosecretorii ale hipotalamusului şi se termină în lobul neutral. Lobul posterior propriu zis este constituit de terminaţiile axonale butonale, care conţin vezicule neurosecretorii şi pituicite. Oxitocina, hormon antidiuretic, şi vasopresina sînt depozitate în vezicule neurosecretorii care sînt eliberate prin stimul neural adecvat. Pituicitele din acest lob sînt celule neurogliale, cu rol de susţinere.

7.4. HISTOCHIMIA ADENOHIPOFIZEI

În hipofiza anterioară se produc şase hormoni : hormonul de creştere (GH), prolactina (PRL), corticotropina (ACTH), tirotropina (TSH), hormonul stimulator foliculinic (FSH) şi hormonul de luteinizare (LH).

Se admite faptul că celula specifică sintetizează, depozitează şi secretă hormonii conţinuţi şi granule secretorii. Singura excepţie poate să fie sursa celulară a gonadotropinelor.

Tipul celular se distinge pe baza colorabilităţii granulelor secretorii ; clasic, celulele adenohipofizei erau împărţite în bazofile, eozinofile şi cromofobe.

Microscopia electronică a adenohipofizei utilizează drept criterii caracteristicile morfologice ale celor mai multe tipuri de celule şi diametrele maxime ale granulelor secretorii.

Cunoştinţele actuale asupra aspectelor celulare privind sinteza proteică se bazează pe studiile lui Palade G. (1975). Pe scurt, hormonii proteinici sînt sintetizaţi în ribosomii ataşaţi pe reticulum endoplasmatic şi trec în cisterne. Vezicule din reticulum endoplasmatic se deschid şi se

Scanned with OKEN Scanner

contopesc cu vezicule dense, originare din complexul Golgi, se deshidratează şi proteinele lor se condensează, constituind granulele secretorii. Acestea conţin hormon, sînt depozitate în citoplasmă şi, sînt secretaţi sub influenţa stimulantă a factorilor eliberatori. Membrana granulară fuzionează cu membrana celulară, conţinutul granulelor fiind eliminat (exocitosis) în capilare. În cursul sintezei hormonului glicoproteic (TSH, FSH sau LH), unele porţiuni din hidrocarbonate sînt ataşate de reticulum endoplasmatic, iar altele de complexul Golgi.

Celulele din adenohipofiză se deosebesc în raport cu mărimea granulelor hormonale, ale căror dimensiuni aproximative sînt enunţate mai departe şi care poartă numele hormonului pe care-l secretă.

În cazuri de hipofiză patologică există unele dificultăţi în studiul histologic. Tipurile celulare nu sînt distribuite uniform în teritoriul lobului anterior, iar celulele tumorale se colorează greu, în comparaţie cu cele normale. Analizele postmortem sau leziunile mecanice din cursul manevrelor de extirpare influenţează, de asemenea, proprietăţile tinctoriale ale celulelor.

Celulele somatotrofe, sînt mari, eozinofile, bine individualizate, dispuse în grămezi. Posedă granule uniforme, vizibile şi la microscopul obişnuit, cu dimensiuni între 350—500 nm.

Celulele mamotrofe, tot eozinofile, au o distribuţie similară cu cea a somatotrofelor, de care se deosebesc prin reacţia la imunofluorescenţa cu antiser la prolactină. Nu se grupează ca celulele somatotrofe. Granulele, sînt neregulate ca mărime şi formă, au dimensiuni ce variază între 600—1000 nm. Se colorează în special cu eritrozin, ceea ce le diferenţiază de celulele somatrofice.

Celulele corticotrofe, bazofile (celule beta, sau celule R) sînt situate înaintea lobului posterior. Granulele sînt mici, de dimensiuni variate, între 150—200 nm şi au uneori aspect de vezicule pline. Cînd în sînge există cantităţi mari de cortizon, apare în celule un material hialin (modificarea hialină descrisă de Crooke), care nu reacţionează cu antiserul anti-ACTH. Celulele corticotrofe secretă şi ele beta-MSH, beta-LPH şi gama-LPH, ultimii doi hormoni cu rol lipotropic.

Celulele tirotrofe, denumite beta 2, sînt distribuite în aceleaşi zone ca şi celulele corticotrofe. Granulele sînt foarte mici, de 100—150 nm. În hipotiroidismul primar devin veziculate.

Celulele gonadotrofe sînt bazofile (celule delta). Prin imunofluorescenţă, celulele secretante de FSH se deosebesc de cele care secretă LH. Gonadotrofele FSH sînt mari, iar gonadotrofele LH sînt celule mici. Există opinii potrivit cărora ar fi vorba de o singură celulă ce secretă ambii hormoni.

La om nu s-a putut pune în evidenţă posibilitatea regenerării ţesutului adenohipofizei după necroză sau distrucţie parţială.

La animale care posedă lob intermediar s-a putut pune în evidenţă regenerarea hipofizei anterioare.

În hipofizele adulţilor au fost puse în evidenţă focare limfocitare şi germeni, la joncţiunea dintre anterohipofiză şi posthipofiză, fără să fie vorba de un proces de hipofizită. Asemenea focare se găsesc şi în alte

Scanned with OKEN Scanner

glande, în care se reunesc țesuturi endocrine de origini diferite, cum ar fi cortexul și medulara din suprarenale.

Celulele cromofobe nu conțin granule hormonale și constituie 50% din totalitatea celulelor adenohipofizei. Aceste celule nu sînt totuși inactive hormonal, reprezentînd un stadiu în care granulele hormonale au fost eliminate. Celule active, celulele cromofobe sînt în anumite momente cromofile, conținînd granule hormonale care nu se decelează, secretîndu-se activ. Sînt celule mici, cu citoplasmă redusă și puține organite, granule fine, mai mici de 150 nm. S-a mai susținut că ar fi celulele de bază, care se diferențiază în celule cromofile (Severinghaus, 1933).

Identificarea celulelor numai pe baza dimensiunilor granulelor întîmpină unele dificultăți în microscopia electronică. De aceea s-a trecut la utilizarea unor metode suplimentare specifice :

— *contribuția histochimiei* a permis localizarea precisă a granulelor secretorii glicoproteinice ;

— *imunohistochimia* permite identificarea celulelor, dar antiserul poate să intre în reacție cu celule care secretă hormoni similari, cum ar fi cazul gonadotropilor feminini și masculini sau al celulelor care secretă ACTH și MSH, ce au structuri asemănătoare cu formula hormonală de bază. Microscopia electronică permite identificarea precisă a celulelor antehipofizei ; în cazuri dubioase se va recurge la secțiuni istologice, în care identificarea se face mai ușor decît cu un micrograf electronic ;

— *autoradiografia :* cu ajutorul aminoacidului marcat se poate urmări sinteza proteinei în celula glandulară, studiindu-se funcția celulei

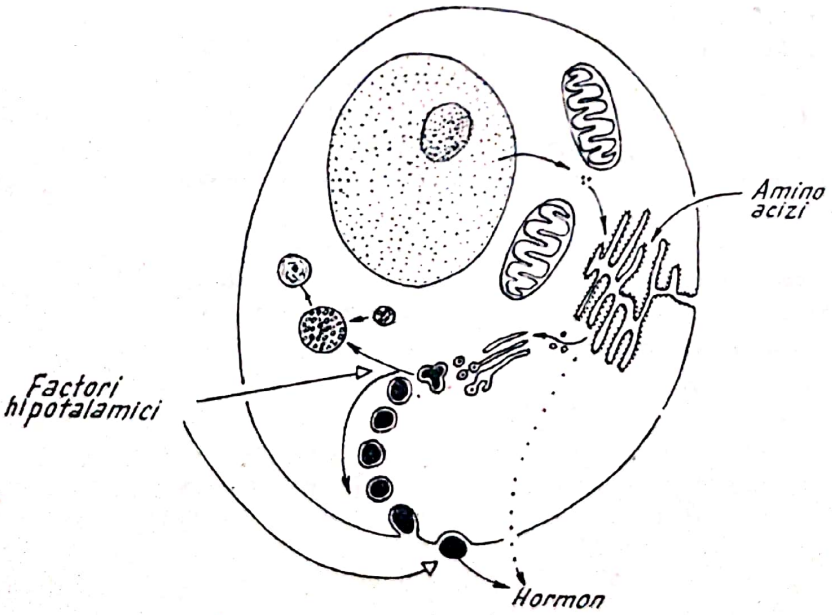

Fig. 14. — Reprezentare schematică a activității de secreție hipofizară normală (Landolt, 1975).

hipofizare și timpul necesar secreției. Sinteza materialului de secretat este foarte rapidă în ribosomi, iar transferul materialului de la aparatul Golgi

este foarte lent. Granulele secretorii pot să rămînă în citoplasmă mult timp înainte de a fi excretate.

Lizozomii din celulele hipofizare formează vacuole pline cu enzime, mai ales hidrolaze, cu rol în absorbţia şi degradarea metaboliţilor care supraîncarcă celulele. Funcţia digestivă a lizosomilor se desfăşoară pe socoteala granulelor secretorii acumulate în hipofiză, în perioada de repaus. Spre exemplu, cînd lactaţia este întreruptă, lizozomii celulelor prolactinice înglobează granulele secretorii, pe care le digeră lent ; de asemenea, pot să fagociteze ribozomi şi fragmente din membrana reticulului endoplasmatic (Smith şi Farquhar, 1966).

Sub influenţa mediatorilor hipotalamici (—RH sau —RF) la nivelul celulelor reactive are loc o hipertrofiere a aparatului Golgi, însoţită totdeauna de o intensă producere de noi granule secretorii. Mediatorii hipotalamici acţionează asupra adenylciclazei, prezentă în membranele celulelor hipofizare, iar la rîndul lor, celulele hipofizare convertesc ATP în AMP ciclic, care participă la expulzia granulelor (fig. 14).

Hipofiza secretă prin lobul anterior 6 hormoni, iar prin lobul posterior 2 hormoni, ale căror proprietăţi şi structură vor fi descrise mai departe.

BIBLIOGRAFIE

Betz T. W., Jarskär R. — Cell. Tiss. Res., 1974, 155, 291—320.

Boyd J. D. — J. Endocr., 1956, 14, 66—77.

Cushing H. — The Pituitary Body ane its Disorders, Ed. J. B. Lippincott Co, Philadelphia, 1972, p. 16.

Daikoku S., Tokushima — J. exp., Med., 1958, 5, 214—231.

Erdheim J. — Beitr. Path. Anat., 1909, 46, 233—240.

Hackmeister U. — Endocrinologie, 1967, 51, 145—163.

Harris G. W. — J. Anat., 1947, 81, 343—351.

Holmes R. L., Ball J. N. — The Pituitary Gland. A comparative Account, Universitary Press, Cambridge, 1974, p. 397.

Kepes J. J., Fritzlen T. J. — Neurology, 1964, 14, 537—541.

Krsulovic J., Brückner G. — Z. Zellforsch., 1969, 99, 210—220.

Landolt A. M. — Acta neurochir. (Wien), 1975, 220.

Livingston A. — J. Endocr., 1971, 49, 357—372.

Mc Grath P. — J. Endocr., 1968, 42, 205—212.

Mc Grath P. — J. Anat., 1971, 110, 275—282.

Millhouse O. E. — Z. Zellforsch., 1971, 121, 1—13.

Page R. B., Munger B. L. — Anat. Rec., 1975, 181, 443—444.

Page R. B., Bergland R. M. — In : The Pituitary. A current review (sub red Harshall A. jr., Virendra M.), Academic Press, New-York, 1977, pag. 9.

Palade G. — Science, 1975, 189, 374—358.

Popa Gr. T., Fielding N. — J. Anat. (Lond.), 1930, 65, 38.

Rennels E. G., Drager — Anat. Rec., 1955, 122, 193—203.

Severinghaus A. E. — Anat. Rec., 1933, 57, 149—175.

Smith R. E., Farquhar M. G. — J. cell. Biol., 1966, 31, 319—347.

Tuchmann-Duplesis H., Aurdux M., Haegel P. — Ilustrated Human Embriology, Springer Verlag, New-York, 1974.

Scanned with OKEN Scanner

7.5. FIZIOLOGIA HIPOFIZEI

7.5.1. ADENOHIPOFIZA ŞI HORMONII HIPOFIZEI

7.5.1.1. HORMONUL DE CREŞTERE (GH)

Hormonul de creştere (GH), denumit în englezeşte „growth hormone", poartă şi denumirea de somatotropin. Este o polipeptidă antehipofizară, care conţine 191 de aminoacizi. Ca structură, face parte din familia hormonilor somatomamotropinelor (Dauchaday, 1974), împreună cu hormonul de creştere, prolactina şi somatomamotropinul corionic.

Secreţia hormonală de GH ritmează creşterea normală somatică. Deficitul de secreţie GH în timpul copilăriei determină o diminuare a creşterii, ducînd la statură scurtă. Secreţia excesivă de GH în copilărie provoacă o creştere accelerată, care duce la gigantism. Excesul de GH după pubertate duce la accentuarea creşterii ţesuturilor extremităţilor, realizînd sindromul clinic denumit acromegalie.

Deoarece creşterea în înălţime nu mai are loc după calcificarea cartilajului de conjugare, la pubertate, gigantismul nu mai apare la adulţii cu exces de GH.

Principalul efect al GH este facilitarea sintezei proteinelor şi a creşterii tisulare, pe lîngă alte funcţii metabolice. Astfel, GH împiedică fosforilarea glucozei intracelulare, printr-un mecanism rău definit, împiedicînd utilizarea maximă a glucozei. Este cunoscută intoleranţa la glucoză a acromegalilor. Deficitul de GH măreşte utilizarea glucozei, fenomen tradus clinic şi printr-o sensibilitate sporită la insulină.

GH stimulează lipoliza, dar rolul fiziologic al hormonului de creştere în reglarea lipolizei nu este încă bine precizat.

Asupra GH s-au stabilit multe date. Metoda biologică şi, mai recent, metoda radioimunologică au permis obţinerea a numeroase date privitoare la GH ; ultima metodă însă aduce informaţii controversate, datorită sensibilităţii mari a GH şi, consecutiv, a variabilităţii dozărilor.

Secreţia GH din celulele somatotrope ale antehipofizei este reglată de hipotalamus, prin hormonii hipofizotropi amintiţi anterior.

Sintetizat în celulele somatotrope adenohipofizare, GH este stocat sub formă de granule ale membranei limitante citoplasmice. Dintr-o hipofiză umană pot fi extrase 3—5 mg de GH.

Cercetările au dus la constatarea că GH nu acţionează ca atare, direct asupra ţesuturilor, ci printr-un factor intermediar de creştere, produs în parte de ficat, în prezenţa GH. Acest factor de creştere dependent de GH a fost denumit „factor de sulfatare", fiindcă s-a constatat, prin studii radioactive, că în cartilagii există incorporat sulf.

Mai recent, acest factor a fost denumit somatomedin (Daughaday şi colab., 1972), stabilindu-se că fac parte dintr-o familie de factori de creştere dependenţi de GH, somatomedinii. Studierea somatomedinilor a progresat graţie dezvoltării radioimunologiei.

Secreţia hormonului de creştere se face cu intermitenţă ; momentul de secreţie maximă ar coincide cu apariţia somnului. Secreţia GH este

Scanned with OKEN Scanner

normală în cursul somnului. Înjumătățirea GH plasmatic are loc în 20—25 de minute, ficatul fiind locul de metabolizare al hormonului.

Rata eliminării metabolice a GH este diminuată în unele stări patologice, ca hipotiroidia și diabetul zaharat.

Deoarece mecanismele de eliminare ale GH nu pot fi explicate în funcție de perioadele cu concentrații variate ale GH plasmatic, măsurarea concentrațiilor GH din ser pot fi considerate ca un indicator fidel al secreției de GH. Deoarece GH se secretă intermitent, pentru a evita erorile, vor fi recoltate mai multe prize în 24 de ore. Concentrația GH plasmatic diferă cu sexul. Thompson și colab. (1972) găsesc că la femeia premenopauzică concentrația de GH plasmatic are valori în jur de 500 micrograme/m^2/24 ore, pe cînd bărbatul are concentrații de 350 micrograme/m^2/24 ore. În perioada postmenopauzică concentrația GH plasmatic scade la valori care ating cifrele întîlnite la bărbat, aproximativ 260 micrograme/m^2/24 ore. La femeia dinainte de menopauză, care uzează de anticoncepționale oestrogenice orale, secreția de GH sporește de 3 ori, fiind de aproximativ 1650 micrograme/m^2/24 ore, ceea ce nu se observă la femeile care nu uzează de anticoncepționale.

Concentrația GH este mult crescută în perioada neonatală și apoi scade la nivelele adultului. Secreția de GH scade cu vîrsta. GH este secretat mai mult în primele două decenii decît în următoarele. Variațiile secreției GH în copilărie nu au putut fi încă explicate.

7.5.1.1.1. FACTORII CARE MODIFICĂ SECREȚIA HORMONULUI DE CREȘTERE (GH)

Impulsuri venite din alte zone ale creierului influențează hipotalamusul și, implicit, secreția de GH din adenohipofiză. GH seric sporește în „stress" sau după excitații fizice intense. Administrarea parenterală de glucagon, vasopresină, bacterii pirogene sau fumatul unei țigări sporesc secreția de GH, probabil tot printr-un mecanism de stress nespecific.

Concentrația GH plasmatic este în funcție și de metabolism. Prezența unui exces de glucoză în plasmă scade, iar administrarea de insulină crește concentrația GH. Este binecunoscută medierea hipotalamică în răspunsul secretor al GH la modificările acute ale concentrației glucozei din plasmă.

Administrarea intravenoasă de aminoacizi stimulează secreția de GH.

Sporirea bruscă a concentrației acizilor grași liberi în plasmă inhibă secreția de GH, dar mecanismul hipotalamic de mediere nu este încă bine cunoscut.

Hormonii estrogeni sporesc secreția de GH, prin blocarea acțiunii majore a GH asupra țesuturilor (creșterea țesuturilor, mediată de somatomedinul dependent de GH).

GH circulant exercită o acțiune de *feed-back* asupra secreției însăși, iar glucocorticoizii inhibă secreția de GH.

Aminele biogene, ca dopamina, norepinefrina, serotonina și acetilcolina sînt implicate în reglarea secreției de GH, fiind mediatorii chimici care ar acționa asupra neuronilor peptidergici din hipotalamus, ca urmare a semnalelor intrahipotalamice sau extrahipotalamice.

Scanned with OKEN Scanner

La animale, *catecolaminele* (dopamina, norepinefrina şi epinefrina) există în cantitate importantă în hipotalamus. Microdisecţia şi tehnicile cu izotopi au permis măsurarea catecolaminelor în fiecare nucleu hipotalamic din creierul de şoarece (Palkovitz şi colab., 1974). Proiecţiile de la trunchiul cerebral spre hipotalamus sînt noradrenergice, majoritatea proiecţiilor intrahipotalamice spre eminenţa mediană fiind dopaminergice, (Moskovitz şi Wurtman, 1975). Moore şi Philippson (1975) au decelat în hipotalamus epinefrina, deşi prin metodele actuale de măsurătoare se face greu distincţia între epinefrină şi norepinefrină. Se admite că asupra secreţiei de GH catecolaminele acţionează prin intermediul hipotalamusului mai mult decît prin acţiune directă asupra adenohipofizei.

Administrarea de L-dopa a indus creşterea concentraţiei de GH în plasma bolnavilor parkinsonieni şi la oamenii normali. Se ştie că L-dopa, precursor biosintetic al colacolaminelor (tirozina-L-dopa-dopamină-norepinefrină-epinefrina), trece cu uşurinţă bariera hemato-encefalică. Se admite că dopamina ar fi factorul activ al L-dopa, ceea ce a dus la teoria „dopaminergică" a receptorilor care reglează secreţia de GH. Dar se pare că şi epinefrina are aceleaşi efecte asupra secreţiei de GH.

Serotonina, detectată în eminenţă mediană, ar avea un rol stimulator în secreţia de GH, mai ales în hipoglicemia provocată.

Dată fiind limitarea numărului neurotransmiţătorilor, precum şi marea varietate a interacţiunilor potenţialelor neurale, este de la sine înţeles că un anumit neurotransmiţător poate să provoace răspunsuri total diferite, în funcţie de locul în care este eliberat. Astfel, acelaşi neurotransmiţător poate să stimuleze secreţia de GH dacă este eliberat de neuronii secretori de GH-RH, sau să suprime secreţia de GH, dacă este eliberat de neuronii care secretă somatostatinul.

Acetilcolina ar juca un rol în secreţia de GH. Injectarea la subiecţi normali, de metscopolamină, un antagonist colinergic, împiedică secreţia GH în timpul somnului (Jacobs şi colab., 1976).

7.5.1.1.2. TESTAREA SECREŢIEI HORMONULUI DE CREŞTERE

Metodele radioimunologice actuale de detectare a GH în ser sînt limitate ca sensibilitate, astfel că, în cazurile cu concentraţii scăzute de GH, nu sînt indicate. Stabilirea unui diagnostic fiind totuşi importantă, se va provoca o stimulare a secreţiei de GH şi apoi vor fi efectuate unele probe ; astfel se cercetează hipoglicemia indusă de insulină, se injectează arginină şi se administrează peroral L-dopa la bolnavii acromegalici, care au exces de GH în ser ; probele luate la întîmplare pot fi utile pentru precizarea diagnosticului. Deoarece însă femeile normale, ca şi acromegalicii, prezintă variaţii ale concentraţiilor de GH de la o oră la alta, se face proba cu glucoză peroral. S-a stabilit că nici unul din testele provocatoare nu este infailibil, nici chiar cele care suprimă secreţia. De aceea, pentru a preciza diagnosticul de insuficienţă de GH, se impune aplicarea a cel puţin două teste. Serurile care conţin peste 6 ng/ml exclud deficienţa de GH.

Scanned with OKEN Scanner

Testul de suprimare a hormonului de creştere (test de toleranţă a glucozei ingerate) la administrarea peroralã a glucozei. Răspunsul normal al GH are două faze : întîi scade GH în ser, odată cu creşterea glucozei plasmatice şi apoi creşte GH în ser, pe măsură ce scade glucoza din plasmă. La majoritatea acromegalicilor GH nu scade la nivelele normale după administrarea peroralã de glucozã. Pentru cã răspunsul GH la proba cu glucoza administratã peroral variazã de la bolnav la bolnav, pentru stabilirea diagnosticului sînt necesare prelevări seriate, timp de 24 de ore.

Teste de provocare a secreţiei hormonului de creştere.

Hipoglicemia indusă prin insulină provoacă secreţie de GH şi se utilizează în diagnosticul deficienţei secreţiei GH. Hipoglicemia majoră poate să dea semne simpaticomimetice, ca tahicardie, palpitaţii, transpiraţie, ca şi semne din partea SNC, fapt care cere prudenţă din partea medicului care provoacă hipoglicemia.

În cazul unor semne accentuate de hipoglicemie, aceasta va fi corectată prin glucoză şi se va trece la alte metode de provocare a secreţiei de GH.

Injectarea de arginină pe cale intravenoasă provoacă la indivizii normali o creştere a secreţiei GH şi este utilizată ca test de stimulare a GH la bolnavii suspectaţi de insuficienţă de GH.

L-dopa, administrat peroral sau parenteral, provoacă o creştere a concentraţiei GH în plasmă. S-a constatat că administrarea intravenoasă de arginină, concomitent cu L-dopa peroral, potenţează efectul privind secreţia GH.

Alte teste provocatoare de secreţie GH se practică cu vasopresină sau bacterii pirogene.

În faţa numărului mare de teste, majoritatea autorilor sînt de acord că pentru studiul bolnavilor cu deficite de secreţie GH, cele mai uzuale, relativ simple şi lipsite de incidente, sînt administrarea intravenoasă de arginină şi administrarea perorală de L-dopa.

BIBLIOGRAFIE

1. **Daughaday W. H., Hall K., Raben M. S., Van den Brande J. L., VanWyk J. J.** — Nature (Lond.), 1972, 235, 107.
2. **Daughaday W. H.** — În : Textbook of Endocrinology (sub red. R. H. Williams), ed. a 5-a, W. B. Saunders Company, Philadelphia, Pennsylvania, 1974.
3. **Jacobs L. S., Sneid D. S., Garland J. T., Laron Z., Daughaday W. H.** — J. clin. Endocr. Metab., 1976, 42, 403—406.
4. **Moore K. E., Philippson O. T.** — J. Neurochem., 1975, 25, 289—294.
5. **Moskovitz M. A., Wurtman R. J.** — N. Engl. J. Med., 1975, 293, 274—280 ; 332—338.
6. **Thomson R. G., Rodriguez A., Kowarski A., Blizzard R. M.** — J. clin. Invest., 1972, 51, 3 193—3 199.

7.5.1.2. HORMONUL STIMULATOR AL TIROIDEI (TSH)

Secreţia TSH de către hipofiză este controlată de doi factori : TRH hipotalamic şi nivelele de concentraţie a hormonilor tiroidieni circulanţi prin mecanismul de *feed-back* negativ.

Scanned with OKEN Scanner

Celulele tirotrope din hipofiza anterioară sintetizează şi eliberează TSH sub influenţa TRH hipotalamic, transportat prin vasele porte către antehipofiză. La rîndul său, TSH reglează sinteza şi secreţia celor doi hormoni tiroidieni : tiroxina (T_4) şi triiodotironina (T_3). Scăderea concentraţiei plasmatice a hormonilor tiroidieni, mai degrabă în forma liberă decît în cea legată, este urmată de o creştere a eliberării TSH, faţă de care tiroida răspunde prin revărsare de hormon. La rîndul lor, hormonii tiroidieni inhibă secreţia de TSH, blocînd TRH la nivel antehipofizar. Astfel, efectele inhibitorii ale T_3 şi T_4 asupra celulelor tirotrope sînt contracarate de efectele stimulatorii ale TRH, care determină sensibilitatea celulelor la inhibarea *feed-back*-ului negativ. În plus, hormonul tiroidian însuşi poate să influenţeze secreţia TRH printr-un efect negativ, sau chiar pozitiv, de *feed-back*.

Concentraţia circulatorie sau secreţia de TSH pot fi influenţate de degradarea periferică a TSH, a hormonului tiroidian şi a TRH, precum şi de starea fizico-chimică a hormonilor tiroidieni circulatori. Aceşti factori sînt relativ constanţi. Interacţiunea dintre TRH şi hormonii tiroidieni circulanţi asupra tirotropinelor determină în general, rata secreţiei TSH.

În afară de acest control neuroendocrin — hipofiză, tiroida posedă un sistem de control homeostatic, denumit autoreglator *(self regulatory)*. Autoreglarea tiroidei se face independent de TSH şi constă mai mult în echilibrul depozitelor de hormoni intratiroidieni, decît în concentraţia hormonului de sînge.

În 1940, Salter a utilizat prima oară termenul de „axa hipofiză-tiroidă" iar Hiskins, în 1949, a introdus termenii cibernetici de „servo" sau sistem de *feed-back* între două glande.

Scăderea în sînge a hormonului tiroidian, ca în hipotiroidismul primar, se însoţeşte de o creştere enormă a TSH în ser (Burger şi Patel, 1972).

La indivizii normali, blocarea secreţiei hormonului tiroidian se face prin sporirea în ser a TSH (Vagenakis şi colab., 1973). La subiecţii cu boli hipofizo-hipotalamice, TSH seric este scăzut (Patel şi Burger, 1973). Hipertiroidismul, în general netratat, se asociază cu concentraţii nedetectabile de TSH, datorită suprimării tirotropilor de către concentraţiile crescute de hormon tiroidian (Adams şi colab., 1972). TSH seric scade brusc după administrare de T_3 şi T_4 la eutiroidieni sau hipotiroidieni (Burger şi Patel, 1972).

7.5.1.2.1. CONTROLUL NERVOS AL SECREŢIEI DE TSH

Houssay şi colab. (1935) au demonstrat rolul hipotalamusului în reglarea tiroidei, prin eliberarea TRH în sistemul port. Se pare că tripeptidul hipotalamic are o funcţie mai largă decît s-a presupus. Reichlin şi colab. (1976) susţin că are o distribuţie anatomică întinsă nu numai în hipotalamus, dar şi în tot restul creierului şi în măduva spinării. Se admite că modifică comportamentul şi modulează activitatea unei singure unităţi neuronale în numeroase părţi ale creierului. Această peptidă

Scanned with OKEN Scanner

s-ar afla în terminaţiile nervoase, ceea ce duce la supoziţia că TRH funcţionează ca neurotransmiţător. Rolul TRH extrahipotalamic în funcţia hipofizară este incert, dar există argumente substanţiale care arată că alege calea lichidului cefalorahidian din ventriculul III, ajungînd apoi în circulaţia portă prin eminenţa mediană.

După secţionarea tijei pituitare (Brolin, 1947), sau după transplantarea hipofizei într-o regiune extraselară (Nikitovici, Weiner şi Everett, 1958), sau după leziuni hipotalamice (Martin şi colab., 1970), are loc o prăbuşire a funcţiei de bază a tiroidei. Punerea în contact a hipofizei „izolate" cu eminenţa mediană la animalul hipofizectomizat restabileşte funcţia tiroidei (Burger şi Patel, 1977). Dacă leziunea hipotalamică inhibă funcţia tiroidiană, ne putem aştepta ca stimularea unei zone adecvate să determine o creştere a secreţiei TSH şi, implicit, hiperactivitatea tiroidiană. Astfel, Harris şi Woods (1958) au obţinut, experimental la iepuri, o eliberare rapidă de radioiodină din tiroidă, prin stimularea electrică a regiunii supraoptice.

În prezent se ştie că hipotalamusul influenţează hipofiza anterioară nu printr-o inervare directă a celulelor adenosecretoare de către fibre nervoase hipotalamice (neurotransmisie), ci prin mecanism neurohormonal (neurosecreţie), prin care hormonii eliberatori sînt transportaţi spre parenchimul adenohipofizar prin vasele porte. Sîngele nutritiv, destinat să ajungă în antehipofiză, circulă mai întîi prin plexul capilar situat în spaţiul perivascular al eminenţei mediane, unde se află terminaţiile nervoase ale neuronilor distribuiţi în porţiunea mediobazală a hipotalamusului.

Ipoteza chemotransmiţătorilor presupune că secreţia acestor neuroni exercită acţiuni hipofizotrope celular-specifice asupra tuturor celulelor hipofizare, inclusiv asupra celulelor tirotrope.

Porter şi colab. (1971) au demonstrat că microperfuzarea cu TRH sintetic a vaselor tijei hipofizare, care se îndreaptă spre plexul secundar al sistemului port, este urmată de o stimulare considerabilă a secreţiei de TSH.

Hipotalamusul ventral medial conţine celule ependimale specializate, capabile să transporte substanţe incluzînd hormoni eliberatori din l.c.r. către hipofiză. Prelungirile acestor celule tanycite ependimale, traversează eminenţa mediană de la baza ventriculului III către capilarele primare ale circulaţiei portale. Decelarea TRH în l.c.r. la om şi şoareci sprijină afirmaţia potrivit căreia TRH extrahipotalamic poate fi secretat în l.c.r. şi ajunge astfel la hipofiză, unde stimulează eliberarea TSH.

Pînă ce se realizează la om interferenţa între hormonul hipofizar şi acţiunea TRH trece un timp îndelungat ; după administrarea unei singure doze de T_3 (50—100 micrograme) sau T_4 (1 mg), secreţia de TSH este suprimată cel mult 1—3 zile, după atingerea concentraţiilor serice maxime de T_3 şi T_4 şi revenirea la nivelele de bază (Azizi şi colab., 1975). Mecanismul reglator al *feed-back*-ului hormonului tiroidian este o acţiune asupra sintezei proteice în celulele tirotrope şi este în concordanţă cu teoriile curente ale acţiunii hormonului tiroidian asupra altor celule ţintă, care ar fi iniţiate, după unirea cu receptorii nucleari, în stimularea sintezei proteice.

Scanned with OKEN Scanner

Pe animale s-a demonstrat experimental că expunerea la frig induce o secreţie masivă de hormon tiroidian, probabil prin activarea de către receptorii periferici la frig a neuronilor ai centrului termic din hipotalamusul anterior (Reichlin şi colab., 1972), exemplu clasic de selecţie neurogenică pituitară. Este foarte probabil ca secreţia crescută de TSH să nu fie datorată creşterii eliberării de TRH hipotalamic. Răspunsul TSH poate fi suprimat prin leziuni hipotalamice sau prin deaferentare hipotalamică. Expunerea intensă şi prelungită la frig sporeşte activitatea sintetazei TRH în hipotalamus (Reichlin şi colab., 1972) şi duce la o creşterea în continuare a concentraţiei TRH în nucleul arcuat al eminenţei mediane, ceea ce probabil reflectă sporirea sintezei TRH şi eliberarea acestuia (Hefco şi colab., 1975).

La omul adult nu s-a putut demonstra acţiunea frigului asupra secreţiei tiroidiene ; la nou-născut s-a putut pune în evidenţă o creştere a secreţiei de TSH, după expunere la frig.

Numeroase studii pe animale şi om au dus la concluzia că, există un ritm circadian al TSH. Nicoloff (1970) a demonstrat pe 76 de subiecţi eutiroidieni că maximum de TSH este întîlnit în ser la orele 4, iar minimum la orele 17. Dozări simultane de TSH şi cortizol (Alford şi colab., 1973) au confirmat relaţia inversă a ritmurilor circadiene.

S-a constatat că TRH are o acţiune puternică şi în eliberarea proteinei, ca şi a GH, dar numai în stări patologice.

S-a dovedit că substanţe TRH analoge, sintetizate, au o acţiune biologică de 8 ori mai mare decît hormonul propriu zis.

„Zona tirotropă" hipotalamică s-ar situa de la aria preoptică la regiunea premamilară, zonă corespunzînd „ariei hipofizotrope" descrisă de Halasz şi colab. (1962) şi care incorporează şi aria tirotropă.

Alte structuri ale sistemului nervos central, care influenţează funcţia tiroidei, sînt : glanda pineală, globus pallidus şi formaţia reticulată mezencefalică. În afara eminenţei mediane — nucleului arcuat şi hipotalamusului anterior — şi de aria preoptică, semnificaţia funcţională a altor arii hipotalamice sau extrahipotalamice în reglarea TSH este încă necunoscută.

Somatostatinul inhibă secreţia de TSH.

Hormonul tiroidian acţionează în controlul de *feed-back,* mai ales în hipofiză, mai puţin în hipotalamus. Pentru a demonstra efectul direct al hormonului tiroidian asupra hipofizei, prin administrarea TRH sintetic eliberarea de TSH, suprimată în hipertiroidism sau la indivizii normali trataţi cu T_3 sau T_4, este exagerată cînd hormonul tiroidian prezintă concentraţii scăzute.

Hipofiza acţionează ca un „tirostat", chiar izolată de hipotalamus, fiind capabilă de răspunsuri adecvate de *feed-back* în cazul modificării concentraţiilor de hormon tiroidian.

Bazaţi pe aceste observaţii, apare clar că posibilitatea ca celulele tirotrope să secrete TSH este determinată de două forţe opuse : conducerea hipotalamică, mijlocită de TRH şi inhibiţia *feed-back*-ului, indusă de hormonul tiroidian.

Acţiunea hormonului tiroidian asupra hormonilor tirotropi se exercită prin T_3, care suprimă secreţia TSH.

Scanned with OKEN Scanner

Experimental, pe animale, s-a arătat că ritmul nictemeral al TSH este mijlocit de semnale neurale originare din porțiuni extrahipotalamice ale sistemului nervos central, similar cu ciclul nictemeral al secreției corticosteronului dependent de ACTH.

Există o fluctuație a concentrațiilor serice de T_3 și T_4 cu un maximum între orele 1 și 1½ și un minimum în jurul orei 2. Fluctuațiile T_4 și T_3 nu influențează TSH plasmatic, fiindcă suprimarea ultimului prin perfuzare de GH-RIH nu afectează T_4 sau T_3 plasmatic.

Glucocorticoizii, fie naturali, fie sintetici, inhibă funcția tiroidiană la om și animalele de laborator. Administrarea bruscă de prednison sau dexametazonă duce la suprimarea concentrațiilor bazale de TSH la subiecții normali și la bolnavii cu hipotiroidism primar, răspunsul TSH pituitar la TRH rămînînd intact. La bolnavii cu tratament cronic cu steroizi, ca și la bolnavii cu boală Cushing netratată, răspunsul TRH este diminuat, sugerînd un efect direct al glicocorticoizilor asupra tirotropelor (Kuku și colab., 1975). Estrogenii sînt interferați în modularea răspunsului celulelor tirotrope pituitare la TRH. La femeie, răspunsul TSH la TRH este mai mare ca la bărbat, după administrare de oestrogeni accentuează răspunsul TRH.

7.5.1.2.2. TESTUL CU TRH

Modul de administrare. Se utilizează în studii fiziologice și diagnostice, mai cu seamă în administrare intravenoasă. Răspunsul depinde de tulburările hipotalamusului și hipofizei ; de aceea variațiile TSH seric vor fi analizate la capitolul de patologie.

Administrarea TRH sintetic, sub formă de pudră liofilizată solubilă în ser fiziologic, se face subcutan, intramuscular sau intravenos ; sub formă de tablete, se administrează peroral.

De cele mai multe ori se administrează intravenos o singură doză de 200—400 micrograme. În administrarea peroralĂ, o parte din substanță este inactivată ; sînt necesare doze mai mari, de circa 20 mg pentru a obține rezultatele dorite.

Răspunsul normal la TRH. Injectarea rapidă intravenoasă a TRH, care este lipsit de toxicitate, provoacă reacții moderate și tranzitorii, după cîteva secunde, ca greață, roșeață, și micțiuni imperioase la 40—70% din subiecți și, uneori, o astenie ce durează 1—8 ore după injectare. Se citează hipertensiune trecătoare.

TSH crește în ser după 5 minute de la administrare, TRH atingînd maximum de concentrație după 20—30 de minute la subiecții masculini normali. Se constată variații în răspunsul TSH seric la indivizii normali de sex masculin, în funcții de diferențele de conținut de TSH în hipofiză, de diferențele în gradul de suprimare a tirotropelor hipofizare de către T_3 și T_4 din circulație și de variațiile circadiene.

La femeile primitiv hipotiroidiene s-a constatat o creștere în subunități TSH după administrare de TRH, fără să existe încă vreo explicație biologică.

La bărbații normali, după administrare de TRH, T_4 crește moderat, iar T_3 crește constant și evident.

Scanned with OKEN Scanner

Factorii care influenţează răspunsul TSH şi TRH. Sexul : la femeie, după o singură doză intravenoasă de TRH, răspunsul este mai intens ca la bărbat, şi este diferit după cum se află în fază preovulatorie sau postovulatorie.

Vîrsta : cu cît bărbatul este mai în vîrstă răspunsul TSH la TRH scade.

Efectul circadian a demonstrat că răspunsul TSH la TRH este mai mare cînd proba este efectuată seara, ştiut fiind faptul că maximul normal al concentraţiei serice este atins între orele 1—2 noaptea.

Administrarea repetată de TRH prin injectare intravenoasă a unei singure doze, cîteva zile la rînd, marchează răspunsul la unii subiecţi normali.

Administrarea de hormon tiroidian are efecte inhibitoare asupra răspunsului TSH şi TRH. T_3 este principal moderator al răspunsului tirotropului la TRH.

Efectele altor substanţe asupra răspunsului la TRH. Cortizonul administrat în doze mari şi pe o durată mai lungă scade semnificativ răspunsul TSH şi TRH, acţionînd la nivel hipotalamic şi hipofizar.

Estrogenii administraţi la bărbat potenţează răspunsul TSH la TRH, ca şi anticoncepţionalele cu steroizi la femeie. În cursul sarcinii, deşi TSH bazal creşte, răspunsul la TRH rămîne normal.

Hormonul de creştere, eliberat brusc prin proba hipoglicemiei cu insulină, nu are nici un efect asupra stimulării TSH prin TRH.

Monoaminele (L-Dopa, dopamina, substanţele adrenergice) acţionează variat, fără să se cunoască precis locul de acţiune (hipotalamus sau hipofiză). În urma experienţelor făcute pe voluntari, se pare că nu influenţează răspunsul TSH la TRH.

Teofilina. Demonstraţia că 3′-5′-adenozin-mono-fosfat (CAMP) ar media TRH în eliberarea TSH a fost făcută de Faglia şi colab. (1972), în experienţe cu teofilină, un inhibitor fosfodiesterazic, ajungîndu-se la concluzia că la om, CAMP are rol în acţiunea TRH.

Somatostatinul are efect inhibitor asupra TRH, care induce eliberarea de TSH.

Specificitatea răspunsului la TRH. Administrarea de TRH stimulează eliberarea prolactinei (PRL) şi a TSH. S-a putut stabili că secreţia de TSH şi PRL poate fi disociată în circumstanţe variate. Astfel creşterea secreţiei de TSH în hipotiroidismul primar nu este însoţită obligator de creşterea concentraţiei bazale de PRL. În lactaţia postpartum şi în perioada de supt are loc o creştere a concentraţiei PRL, nu însă şi de TSH, iar producţia circadiană de TSH diferă de cea a PRL. În schimb, atît răspunsurile TSH, şi PRL sînt scăzute în hipertiroidism şi exagerate în hipotiroidism, ceea ce arată că există elemente comune în mecanismele de control.

Unii autori consideră că, la normali, TRH influenţează secreţia de hormon de creştere în sens pozitiv ; alţii susţin că nu are totdeauna efect. La acromegali secreţia de HGH creşte prin alterarea specificităţii receptorilor de pe suprafaţa celulelor adenomatoase.

În privinţa gonadotropinelor, TRH nu are vreo influenţă precisă, ca şi în secreţia cortizonului.

Scanned with OKEN Scanner

Administrarea concomitentă a mai multor factori hipotalamici (TRH, LH/FSH-RH și insulină) nu modifică răspunsurile obținute la stimulii aplicați separat.

Testările cu TRH ajută pe clinician să identifice sediul leziunii hipotalamice sau hipofizare în tulburările primare ale funcției tiroidiene.

Acțiunea neendocrină a TRH. Folosit ca antidepresiv, s-au obținut unele rezultate, constatîndu-se o diminuare a răspunsului TSH și TRH. Nici un rezultat încurajator nu a fost constatat pînă în prezent în schizofrenie sau boala Parkinson (Ehrensing și Kastin, 1977).

BIBLIOGRAFIE

Adams D. D., Kennedy T. H., Utinger R. D. — J. clin. Endocr. Metab., 1972, 34, 1 074—1 079.

Alford F. P., Baker H. W. G., Patel Y. C., Rennie G. C., Youatt G., Burger H. G., Hudson B. — J. clin. Endocr. Metab., 1973, 36, 108, 116.

Azizi F., Vagenakis A. G., Ingbar S. H., Bravermann L. E. — Metab. clin. exp., 1975, 24, 691—694.

Brolin S. E. — Acta physiol., scand., 1947, 14, 233—244.

Burger H. G., Patel Y. C. — Med. J. Aust., 1972, 2, 293—297.

Burger H. G., Patel Y. C. — In „Clinical Neuroendocrinology" cap. 3 (edit. Martini și Besser), Academic Press, New-York — San Francisco — Londra, 1977.

Ehrensing R. H., Kastin A. J. — În „Clinical Neuroendocrinology, cap. 4 (edit. Martini și Besser), Academic Press, New-York — San Francisco — Londra, 1977, p. 133.

Faglia G., Ambrosi B., Beck-Peccoz P., Travaglini P., Ferrari C. — J. clin. Endocr. Metab., 1972, 34, 906—909.

Halasz B., Pupp L., Uhlarik S. — J. Endocr., 1962, 25, 147—154.

Harris G. W., Woods J. W. — J. Physiol. (Lond.), 1958, 143, 247—274.

Hefco E., Krulich L., Illner P., Lavsen P. R. — Endocrinology, 1975, 1 185—1 195.

Hoskins R. G. — J. clin. Endocr. Metab., 1949, 9, 1 429—1 431.

Houssay B. A., Biasotti A., Sammartino R. — C. R. Soc. Biol. (Paris), 1935, 120, 725—727.

Kuku S. F., Child D. F., Nader S., Fraser T. R. — Clin. Endocr. (Oxford), 1975, 4, 437—442.

Martin J. B., Boshans R., Reichlin S. — Endocrinology, 1970, 87, 1 032—1 040.

Nikitovici-Weiner M., Everett J. W. — Endocrinology, 1958, 63, 916—930.

Patel Y. C., Burger H. G. — J. clin. Endocr. Metab., 1973, 37, 190—196.

Porter J. C., Vale W., Burgus R., Mical R. S., Guillemin R. — Endocrinology, 1971, 89, 1 054—1 056.

Reichlin S., Martin J. B., Mitnick M., Bashans R. L., Grimm Y., Bollinger J., Gordon J., Malacara J. — Rec. Progr. Horm. Res., 1972, 28, 229—286.

Salter W. T. — The Endocrine Function of Iodine, Harward Univ. Press, Cambridge, Massachusetts, 1940, pag. 131—139.

Vagenakis A. G., Downs P., Braverman L. E., Burger A., Ingbar S. H. — J. clin. Invest., 1973, 52, 528—532.

7.5.1.3. PROLACTINA (Prl)

Prolactina la om este deosebită de cea a altor specii.

Purificarea prolactinei din extracte pituitare s-a făcut prin numeroase procedee. A fost studiată și în lichidul amniotic. Se estimează prolactina din hipofiză la cantități de 100 pînă la 500 micrograme. Prolactina a fost purificată și separată de hormonul de creștere. Greutatea

moleculară (MW) a prolactinei umane este aproape identică cu cea a hormonului de creştere uman (aproximativ 21.000 MW).

Din punctul de vedere chimic este o peptidă ai cărei acizi aminaţi au fost identificaţi în proporţie de 90%. S-a stabilit că prolactina din lichidul amiotic are aceeaşi structură ca prolactina hipofizară. În ceea ce priveşte activitatea, s-a stabilit că, la om, receptorii de prolactină sînt separaţi de receptorii pentru hormonul de creştere. Se ştie că prolactina umană nu se alipeşte de receptorul hormonului de creştere. Prolactina umană şi ovină sînt foarte apropiate ca structură şi ca efecte biologice.

Cantificarea prolactinei s-a făcut mai întîi pe baza capacităţii acesteia de a stimula creşterea epiteliului guşei la porumbel. Stimulînd ţesutul mamar, are acţiune în dezvoltarea glandei mamare. Pentru determinarea radioimunologică s-au utilizat tehnici speciale cu prolactina omologă umană şi prolactină heterelogă mixtă (umană + altă specie), metode specifice pentru prolactină şi în care există vreo reacţie încrucişată cu hormonul uman de creştere sau cu lactogenul placentar uman.

Metodele radioreceptorilor pentru aprecierea prolactinei, sînt superioare altor metode cunoscute, se bazează pe legătura dintre receptorul hormonal şi membrana celulară a organului ţintă şi permit determinarea activităţii biologice a prolactinei, fără specificarea speciei.

Prolactina se găseşte în ser sub forme variate, în raport cu stările patologice sau fiziologice. În stare normală predomină componenta cu greutate moleculară mică, care contribuie cu peste 80% la activitatea totală a prolactinei. Cele mai mari cantităţi de prolactină cu greutate moleculară mare (10—30%) se întîlnesc în cursul sarcinii şi în unele stări de hiperprolactinemie. Este posibil ca prolactina mare să reprezinte o formă de stocare a prolactinei, care apare uneori în circulaţie, cînd survine o hipersecreţie a prolactinei, spre pildă în sarcină sau în cazul unei tumori.

Secreţia. Concentraţia prolactinei în serul fetal înainte de luna a 6-a a sarcinii este uşor mai crescută decît la adultul normal. După 25 săptămîni de sarcină are loc la făt o creştere progresivă de prolactină pînă la naştere, concentraţia depăşind chiar 500 ng/ml. După naştere are loc în prima săptămînă o scădere pînă la 50—80 ng/ml care se menţine timp de 4 săptămîni, după care revine la nivelul normal de 15 ng/ml. La băieţi şi fete, prepubertar, concentraţia de prolactină este mai mică decît la adult. La fete prolactina creşte înainte de menarhă şi după aceasta (Aubert şi colab., 1976).

În cursul sarcinii, prolactina creşte atunci cînd şi estrogenii sînt în cantităţi crescute. După expulzie concentraţia prolactinei scade rapid şi, dacă mama nu alăptează, ajunge la normal după 2 săptămîni. Alăptarea la sîn menţine ridicată concentraţia bazală ; mai mult decît atît, concentraţia prolactinei creşte reflex, cu suptul, în decurs de 30 de minute, scăzînd apoi din nou pînă la suptul următor. Cu cît se depărtează momentul naşterii la femeia care alăptează, concentraţia de bază a prolactinei scade, ca şi răspunsul la supt, în aşa fel că după 3 luni concentraţia bazală ajunge la normal şi nu mai creşte în cursul suptului (Noel şi colab. 1974).

Scanned with OKEN Scanner

La femeia în vîrstă înaintată concentraţia prolactinei revine la nivelul prepuberal. În raport cu secreţia din 24 de ore există o creştere de prolactină în cursul nopţii, în somn, concentraţia fiind mai scăzută în somnul cu mişcări rapide ale ochilor (REM). Dacă un subiect se trezeşte în cursul REM, concentraţia de prolactină creşte înainte de a scădea, dar dacă se trezeşte în timpul somnului fără mişcări ale ochilor (non-REM), concentraţia scade brusc. Se pare că, în somnul non-REM, mecanismele serotoninergice fiind active, determină o creştere a concentraţiei prolactinei.

Prolactina este suprimată sau redusă în sindromul Cushing, sau în prezenţa steroizilor exogeni.

În cursul ciclului menstrual se constată o creştere cu 50% în mijlocul ciclului şi o altă creştere în faza luteinică, variaţie a prolactinei circulante pe care nu o admit toţi autorii.

Secreţia prolactinei se face pulsatil, cu fluctuaţii considerabile. Prolactina este un hormon al stressului fizic sau psihic, cînd creşte concentraţia serică, spre pildă înaintea unei intervenţii chirurgicale, în timpul suirii unei scări înalte etc.

Secreţia reflexă de prolactină apare la lăuză în timpul suptului. În mod normal, autostimularea mamelonului nu provoacă creşterea prolactinei, dar stimularea de către un partener sexual poate să ducă la creşterea acesteia. În cursul actului sexual concentraţia de prolactină creşte uneori la femei ; se pare că fenomenul survine odată cu orgasmul.

Controlul secreţiei de prolactină are loc în condiţii normale în hipotalamus, care acţionează mai ales prin inhibarea factorului de eliberare a prolactinei hipofizare (vezi capitolul corespunzător).

Hipofiza produce prolactină şi în absenţa hipotalamusului (la anencefali).

Au fost descrise 85 de acţiuni diferite ale prolactinei, puse în evidenţă mai mult la animale decît la om, unde cercetarea se face mai greu.

Experimentele au fost făcute cu prolactină de la alte specii, astfel încît injectarea de prolactină heterologă s-ar putea să nu reflecte rolurile fiziologice ale prolactinei homologe. Unele prolactine pot să aibă aceleaşi efecte endogene cu cele ale hormonului de creştere (GH). Numeroase acţiuni ale prolactinei mai depind probabil şi de interacţiunea prolactinei cu alţi hormoni. La om, studiul acurateţei funcţiilor prolactinei este o chestiune de viitor, pînă ce vor putea fi obţinute cantităţi suficiente de prolactină purificată pentru experienţe.

La om, roluri bine definite ale prolactinei sînt cele din lactaţie, controlul funcţiei gonadice, unele efecte probabile asupra echilibrului electrolitic, funcţiei suprarenalei şi creşterii.

În cursul sarcinii creşte concentraţia prolactinei, hormonul care pregăteşte sînul pentru lactaţie. Împreună cu steroizii ovarieni şi insulina, prolactina favorizează dezvoltarea lobulo-alveolară, dar factorul precis al iniţierii producerii laptelui nu este bine cunoscut. Prolactina stimulează secreţia proteinelor lactate, grăsimilor şi zaharurilor şi controlează conţinutul electrolitic al laptelui.

Scanned with OKEN Scanner

Asupra balanței electrolitice și fluidelor are un rol incontestabil, foarte important la vertebratele inferioare ; la om însă, această acțiune nu este încă binecunoscută.

La animalele inferioare prolactina are acțiune corticotropă. Corticosteroizii pot să inhibe parțial secreția de prolactină la om. Prolactina are rol important în dezvoltarea vertebratelor inferioare, în special în metamorfoză ; se pare că la om are o acțiune asemănătoare cu GH, deși subiecții cu hiperprolactinemie nu prezintă semne clinice sau biochimice de acromegalie.

Pentru diagnosticarea cauzei secreției anormale de prolactină se recurge la teste funcționale dinamice, care țintesc hipotalamusul sau hipofiza. Dar pînă în prezent, aceste teste nu sînt capabile să precizeze sediul leziunii responsabilă de o secreție anormală de prolactină.

Au fost propuse :

Teste de stimulare ca : 1) toleranță la insulină, știut fiind faptul că prolactina este un hormon a cărui concentrație crește în stress ; 2) droguri care blochează receptorii dopaminici (cloropromazina ; metoclopramida etc.) ; 3) hormonul de eliberare a tirotropinei (TRH) acționează direct asupra hipofizei pentru eliberarea prolactinei.

Teste de inhibare cu agoniștii dopaminici, care scad nivelul concentrației prolactinei, prin efect direct asupra hipofizei.

Majoritatea autorilor sînt de acord că nivelele peste 200—500 ng/ml prolactină ar indica existența unei tumori hipofizare.

BIBLIOGRAFIE

Aubert M. L., Sizonenko P. C., Paunier L. — Proceeding of the V-th International Congres of Endocrinologie, 1976, Abstract, 619.

Noel G. L., Suh H. K., Frantz A. G. — J. clin. Endocr. Metab., 1974, 38, 413—423.

7.5.1.4. SECREȚIA GONADOTROPINELOR HIPOFIZARE (LH/FSH)

7.5.1.4.1. SECREȚIA GONADOTROPINICĂ LA FEMEIE

Hormonul de stimulare foliculinică *(follicle-stimulating hormone :* FSH) și hormonul de luteinizare (luteinizing hormone : LH), ambii secretați de hipofiză, se află sub influența reglatoare complexă a hipotalamusului, hipofizei și gonadelor. Sinteza și eliberarea acestor doi hormoni hipofizari gonadotropi sînt direct influențate de hormonul reglator hipotalamic. Steroizii sexuali din gonade își exercită acțiunea în hipotalamus cu efecte de *feed-back* asupra secreției gonadotropice. Steroizii gonadali exercită o acțiune moderatoare la nivel hipofizar, unde se interferează cu hormonul reglator hipotalamic pentru reglarea finală a secreției hipofizare gonadotropice. Reglarea secreției gonadotropice este mai complicată la femeie, deoarece există o periodicitate în cursul etapei reproductive, cu o descărcare ciclică a gonadotropinelor, suprapusă secreției stabile tonice de bază. Metode sensibile și specifice de radioimunologie pentru măsurarea gonadotropinelor hipofizare în sînge și alte lichide somatice au fost introduse în 1966. În ultimii ani s-au făcut progrese substanțiale în domeniul secreției gonadotropinelor la femeie.

Scanned with OKEN Scanner

Secreţia intermitentă a gonadotropinelor hipofizare. Concentraţia gonadotropinelor în ser nu este menţinută printr-o secreţie constantă, ci prin descărcări ocazionale, de vîrf, ale hipofizei, care se suprapun unei secreţii continui de cantităţi mici.

Există diferenţe calitative şi cantitative în cursul ciclului menstrual ale concentraţiei steroizilor sexuali, care la rîndul lor modulează frecvenţa şi cantitatea eliberării periodice a gonadotropinelor de către hipofiză.

Nu este încă elucidat mecanismul secreţiei intermitente gonadotropice.

Secreţia circadiană a gonadotropinelor hipofizare se manifestă numai în perioada pubertară, nu şi în cea adultă a femeii.

Secreţia gonadotropinelor în timpul ciclului menstrual normal prezintă variaţii caracteristice ale concentraţiei serice de FSH şi LH. Concentraţia serică a LH este maximă la mijlocul ciclului, iar a FSH prezintă o creştere foliculară de debut, maximă la mijlocul ciclului şi o scădere importantă luteinică, urmată de o creştere marcată către ultimele zile ale ciclului menstrual. Maximul LH din mijlocul ciclului este vîrf şi pentru FSH, mai puţin pronunţat ca pentru LH. La mijlocul ciclului FSH creşte la dublu, concentraţia LH fiind de opt ori mai mare. Nivelul concentraţiei FSH din timpul fazei foliculare este semnificativ mai ridicat decît în faza luteală. Cele mai scăzute nivele se întîlnesc în faza luteală tîrzie, fiind urmate de creşterea concentraţiei în ultimele zile ale ciclului.

La debutul sîngerării menstruale valorile FSH şi LH sînt aproape egale. Către ultimele două zile ale ciclului există o sporire rapidă a FSH, şi una mai puţin pronunţată, a LH.

Concentraţiile urinare de FSH şi LH sînt identice cu cele găsite în ser prin metoda radioimunologică (Wide şi colab., 1973).

Secreţia steroidă ovariană în cursul ciclului menstrual normal arată că există un paralelism între secreţia FSH şi LH şi secreţia steroizilor ovarieni. Estradiolul şi 17-hidroxiprogesteron în cursul ciclului menstrual se află în concentraţie scăzută în faza foliculară de debut ; urmează o creştere rapidă spre sfîrşitul fazei foliculare, cu vîrful la mijlocul ciclului, apărut cu o zi înaintea vîrfului LH din mijlocul ciclului. După mijlocul ciclului are loc o scădere bruscă de estradiol şi 17-hidroxiprogesteron, după care hormonii cresc din nou. Progesteronul din sîngele periferic, în cursul unui ciclu menstrual normal, este caracterizat prin nivelele bazale scăzute în faza foliculară, o creştere semnificativă în ziua de vîrf a LH din mijlocul ciclului şi un platou de vîrf în cursul fazei luteale a ciclului, cu un maximum care coincide cu faza luteală maximă a estradiolului şi 17-hidroxiprogesteronului. Secreţia ovariană androgenă în sîngele periferic (testosteron şi androstendion) este uşor crescută în treimea medie a ciclului.

Relaţia ocazională dintre steroizii ovarieni şi gonadotropine la mijlocul ciclului. Cu 24 de ore, şi chiar cu 16 ore înainte de evoluţie, există o creştere semnificativă a LH în ser. Odell şi Swerdloff (1968) au întrevăzut posibilitatea ca progesteronul ovarian să constituie semnalul pentru sistemul hipotalamo-hipofizar de a induce descărcarea gonadotropine-

Scanned with OKEN Scanner

lor la femeie, la mijlocul ciclului. Alți autori, Thoreney, Croft și colab. (1974), afirmă, din contră, că progesteronul nu crește în sînge înaintea apariției vîrfului maxim al secreției de LH. Toate vîrfurile LH ar fi precedate de o creștere a estradiolului, ceea ce sugerează că secreția este indusă de estradiol.

Între hormonii ovarieni și gonadotropinele hipofizare există o relație reciprocă în perioada de reproducere la femeie ; ultimele influențează pe primele, cu excepția mijlocului ciclului. În faza luteală a ciclului menstrual, gonadotropinele serice se află la un nivel inferior, cînd secreția ovariană a estrogenilor, ca și a progestinelor este maximă ; nivelul crește din nou în faza incipientă foliculară, cînd secreția ovariană este foarte scăzută. Castrarea chirurgicală sau iradierea femeii este urmată de o creștere a secreției gonadotropinelor hipofizare : FSH și LH (Monroe și colab. 1972), ceea ce demonstrează că la vîrsta activității sexuale ovarul exercită o influență inhibitorie asupra secreției gonadotropinelor hipofizare, efect de feed-back negativ).

Modificări hormonale în cursul ciclului menstrual din premenopauză. Durata și variabilitatea ciclului menstrual la femeie prezintă modificări la începutul activității menstruale și către sfîrșitul acesteia. Între 20 și 40 de ani există o scurtare a intervalului dintre ciclul menstrual principal de aproximativ 2—3 zile. Această scădere a lungimii ciclului este datorată scurtării fazei foliculare (Sherman și Korenman, 1975). La femeia în vîrstă de 40 de ani, cu menstre regulate și cu cicluri scurte, valorile hormonale sînt similare cu valorile observate la femeia mai tînără. În perioada de premenopauză, între 46—51 de ani, concentrațiile FSH sînt mai ridicate, LH rămînînd la nivele normale. Concentrația de estradiol este scăzută în toată perioada ciclului, dar atinge totuși un nivel care să inducă suprimarea secreției de FSH. Concentrația de progesteron rămîne normală în cursul fazei foliculare și luteale. Sherman și Korenman (1975) sugerează că ovarul eliberează un hormon, „inhibin", care ar exercita, prin feed-back negativ, controlul asupra secreției de FSH, și care scade în anii dinaintea menopauzei, consecutiv diminuării numărului de foliculi.

Secreția gonadotropinelor crește înainte și după menopauză, ca o consecință a sporirii secreției hormonilor majori ovarieni, în jurul vîrstei de 50 de ani. Cele mai ridicate nivele ale concentrațiilor de FSH și LH în ser se găsesc după dispariția hormonilor ovarieni.

Acțiunea steroizilor sexuali exogeni asupra gonadotropinelor hipofizare la femeie. Estradiolul constituie impulsul major pentru descărcarea LH preovulator, iar *progesteronul* poate să provoace ovulația, inducînd sau ușurînd uneori eliberarea LH din hipofiză.

Perioada de latență dintre administrarea steroidului și apariția în ser a concentrațiilor sporite de LH diferă pentru progesteron și estradiol, fiind mai scurtă după administrarea progesteronului la mijlocul ciclului.

Steroizii sexuali sintetici. Efectul lor asupra secreției gonadotropinelor în cursul ciclului menstrual, diferă în funcție de momentul ciclului în care sînt administrați.

Inhibiția dezvoltării foliculare și a ovulației în cursul ciclului menstrual este obținută cînd estrogenii sintetici sînt administrați izolat, sau

Scanned with OKEN Scanner

în concentrații variate cu progesteronul, constituind principiul general al anticoncepționalelor perorale.

Anticoncepționalele, compuse din estrogeni și progesterone, administrate împreună, zilnic, în cursul tratamentului, inhibă apariția precoce (foliculară) a FSH, ca și descărcarea la mijlocul ciclului a LH-FSH, coborînd concentrațiile de bază ale gonadotropinelor la nivele asemănătoare cu cele întîlnite în cursul fazei luteale a ciclului menstrual normal.

Aspecte neuroendocrine în reglarea eliberării gonadotropinelor ciclice la femeie. Moore și Price în 1932 au descoperit relația dintre hormonii gonadotropi hipofizari și hormonii gonadali, pregătind conceptul controlului hipofizar prin „feed-back negativ", cu emiterea semnalelor de la organul țintă (Yen, 1977). Hohlweg și Junkmann (1932) au presupus că steroizii sexuali influențează secreția gonadotropinică nu numai prin feed-back negativ, ci și printr-unul pozitiv, și că aceste efecte de inhibiție și stimulare ar fi mediate printr-un „centru al sexului", aflat în sistemul nervos central. Astfel a luat naștere ideea existenței unui sistem SNC — hipofiză — ovar în reglarea secreției gonadotropinelor ciclice la femeie, cu următoarele componente :

— *complexul SNC — hipotalamus*, reprezentînd sediul ultim al controlului integrativ, care primește, interpretează și transmite semnale venite din interiorul și din afara sistemului nervos și se supune controlului de către ovar a feed-back-ului ; hipofiza, dependentă de impulsul hipotalamic, cu efecte care depind de intensitatea stimulului hipotalamic și de controlul ciclic prin feed-back exercitat de ovar ;

— ovarul, un organ ciclic, compus din două structuri endocrine legate morfologic și funcțional, complexul folicular și corpus luteum. Structurile au o viață etapizată pe o perioadă de timp limitată la aproximativ 14 zile. Reglarea funcției ovarului s-ar face în trei moduri biologice :

— etapa de acțiune cu feed-back negativ și pozitiv ;

— efect de feed-back diferențiat asupra eliberării LH și FSH, care are loc indiferent de existența separată a FRF ;

— funcție de reglare locală, în interiorul ovarului, cu acțiune asupra maturării și creșterii foliculului, separabilă, dar în corelație cu acțiunea gonadotropinică.

Steroizii gonadali nu controlează numai diferențierea sexuală și inițierea pubertății, ci reglează și dispoziția sufletească și comportamentul, precum și secreția gonadotropinică.

S-a stabilit recent că creierul nu joacă rol numai de organ țintă pentru hormonii steroizi, dar are și capacitate de sinteză și secreție a numeroase peptide hormonale. Depistarea acestor peptide în diverse regiuni ale SNC și în terminațiile nervoase au dus la ideea existenței în creier a unor neuroni peptidergici, analogi cu sistemele catecolaminice cu axoni terminali pe hipotalamus — sistem port. Acești hormoni peptidici ar juca un rol însemnat în integrarea funcțiilor neuroendocrine în interiorul creierului, pe lîngă rolul de eliberare sau inhibiție asupra adenohipofizei (Martin și colab. 1975). Amine biogene ca serotonina, dopamina și norepinefrina sînt implicate în reglarea secreției de LH de către hipofiză ; se găsesc în creier, mai ales în hipotalamus, alături de factorii de

Scanned with OKEN Scanner

eliberare sau de inhibiţie. Fuxe şi colab. (1976) au demonstrat că dopamina şi LRH din terminaţiile nervoase se află în aceeaşi zonă a stratului lateral al eminenţei mediane.

Dopamina are rol inhibitor asupra LH.

Creierul poate sintetiza şi elibera prostaglandine, al căror rol în funcţie cerebrală nu este încă cunoscut ; ele acţionînd ca mediatori în reglarea neuroendocrină a secreţiei gonadotropinice, avînd rol stimulator pentru eliberarea LRF.

Aplicaţii clinice. *Anovulaţia cronică* apare în prezenţa unui exces de steroizi, printr-un feed-back inadecvat estrogenic, cum ar fi în cazul administrării de steroizi anticoncepţionali sau în sindromul de ovar polichistic. Este vorba de o leziune funcţională în sistemul hipotalamic hipofizar ; concentraţii mari de LH stimulează ovarul să secrete cantităţi mari de androgeni, care nu numai că au un efect inhibitor asupra maturării foliculare, dar sînt convertiţi periferic în estrogeni, care la rîndul lor sporesc sensibilitatea hipofizară la LRF endogen şi eliberează în puseuri LH în exces.

Amenoreea hipotalamică. În pseudocyesis şi anorexia nervoasă există o disfuncţie suprahipotalamică a reglării LRF, prin implicarea impulsului neuronal catecolaminergic asupra mecanismelor secretorii hipotalamo-hipofizare. Au fost descrise modificări în secreţia LH, legate de emoţii şi stări psihologice. În depresiunea mintală s-au întîlnit disfuncţii ale catecolaminelor, care ar media secreţia hormonală. Medicamente ca fenotiazinele, reserpina şi amfetamina, care interferează sinteza, eliberarea şi metabolismul catcolaminelor în SNC sînt frecvent asociate cu o disfuncţie menstruală.

Din datele experimentale şi clinice privitoare la ciclul menstrual, atît în etapa impuberă, cît şi după pubertate, interacţiunea LRF şi LH-FSH are o desfăşurare complexă, cu multe necunoscute şi în care sistemul nervos are un rol evident.

7.5.1.4.2. SECREŢIA GONADOTROPINICĂ LA BĂRBAT

În raport cu diferitele etape ale vieţii bărbatului : copilărie, pubertate, viaţa adultă şi vîrsta înaintată, secreţia FSH şi LH variază.

În copilărie nivelele concentraţiei ambelor gonadotropine (FSH şi LH) sînt foarte scăzute, FSH avînd totdeauna o concentraţie mai mare ca LH. Înainte de pubertate nivelele sînt stabile. Administrarea de Gn-RH duce la eliberarea de FSH, mai accentuată decît cea de LH ; administrarea de clomiphene, substanţă cu proprietăţi atît estrogenice, cît şi antiestrogenice, induce mai de grabă o scădere a concentraţiei FSH şi LH (Franchimont, 1971).

La pubertate gonadotropinele sporesc considerabil. În faza incipientă a pubertăţii cresc concentraţiile de FSH. Către sfîrşitul perioadei de pubertate FSH atinge un platou, iar LH creşte împreună cu testosteronul, atingînd un nivel maxim la sfîrşitul pubertăţii. Se poate afirma că FSH, care creşte rapid, induce creşterea volumului testiculelor, prin efectul creşterii variatelor celule şi a sensibilităţii la LH. Apoi LH induce

Scanned with OKEN Scanner

secreţia testosteronului şi a altor androgeni testiculari, care va duce la dezvoltarea progresivă a caracterelor sexuale secundare, cu maturare consecutivă.

Administrarea de clomiphene într-un stadiu mai înaintat al pubertăţii va stabili cadrul de eliberare sporită de FSH şi în special de LH. Administrarea de Gn-RH în plină pubertate va determina o creştere a nivelului concentraţiei de LH, în timp ce FSH rămîne staţionar, ceea ce demonstrează o maturare a unităţii hipotalamo-hipofizare, al cărei mecanism nu se cunoaşte încă.

La adult, secreţia LH, şi în mai mică măsură a FSH, se face în puseuri, fără să se desfăşoare într-un ritm circadian adevărat. Ar exista 9—14 episoade secretorii de LH nesistematizate în decurs de 24 de ore, ceea ce corespunde cu 200—300% din valoarea maximă ; FSH, cu nivele mai scăzute se secretă în circa 5 episoade în 24 de ore, reprezentînd cam 25% din valoarea maximă. Eliberarea necoordonată, în puseuri separate a LH şi FSH a fost demonstrată şi după administrarea de GH-RH.

La vîrsta înaintată, peste 50 de ani, testiculele conţin numeroşi spermatozoizi ; totuşi, după al treilea deceniu, apar leziuni istologice progresive, anumite zone suferind sclerozarea şi fibrozarea unor tubi seminiferi. Cu vîrsta, zonele de fibroză sporesc în vecinătatea zonelor în care spermatogeneza este normală. Concentraţia plasmatică a testosteronului liber sau legat rămîne stabilită din adolescenţă pînă la vîrsta de 50 de ani. În cursul celui de-al şaselea deceniu, testosteronul liber şi total scad rapid, dar cu o variaţie individuală mare. Scăderea testosteronului în plasmă se datorează scăderii producerii de testosteron de către testicule, a căror sensibilitate la acţiunea gonadotropinelor scade. Odată cu scăderea spermatogenezei creşte concentraţia de FSH. Reducerea testosteronului din plasmă induce secreţia corespunzătoare de LH hipofizar, dar nu în aceeaşi măsură ca la femeia la menopauză. Există o variaţie individuală mare la subiecţii peste 50 de ani din care aproape jumătate prezintă nivele gonadotropice asemănătoare cu cele întîlnite între 20 şi 40 de ani, iar restul avînd concentraţii mari. FSH şi LH prezintă concentraţii mai mari la indivizii peste 65 de ani decît la cei mai tineri de 50 de ani, după administrare de Gn-RH.

Reglarea secreţiei gonadotropice la bărbat. Atît secreţia de LH, cît şi cea de FSH depind de un singur hormon „eliberator", Gn-RH, care complică interacţiunea hipotalamus-hipofiză-testicul. Pe de altă parte, atît spermatogeneza, cît şi secreţia testiculară depind de acţiunea sinergică a LH şi FSH. Se poate conchide că nu există specificitate absolută a steroizilor gonadali sau a altor substanţe în reglarea secreţiei gonadotropinelor.

În unele stări patologice însă, secreţia de FSH şi LH este disociată ; cînd epiteliul germinal este distrus din diferite cauze, LH rămîne normal, iar FSH creşte. Studiindu-se mecanismele de feed-back care reglează secreţia gonadotropinelor se constată :

— *Efectele androgenilor asupra gonadotropinelor.* Administrarea testosteronului la bărbat duce la o scădere a LH plasmatic; efectul asupra FSH este controversat. Se pare că testosteronul acţionează asupra hipo-

Scanned with OKEN Scanner

talamusului, acțiune de stimulare a Gn-RH endogen asupra adenohipofizei fiind insuficientă.

— *Efectele estrogenilor asupra gonadotropinelor.* Administrarea de estrogeni determină scăderea concentrației FSH fără să modifice LH, care nu este totdeauna constant. Dozele mari de estrogeni scad concentrația ambelor gonadotropine prin acțiune directă asupra sintezei sau stocării gonadotropinelor hipofizare.

— *Influența spermatogenezei.* În condiții normale este greu de demonstrat relația dintre spermatogeneză și secreția gonadotropă. În condiții de perturbare a spermatogenezei (idiopatică, varicocel, infecție virală sau iradiere) se poate desluși o corelație demonstrativă.

În azoospermie concentrația FSH este mai mare ca la normal. Există controverse cu privire la valorile FSH din oligospermie.

Cu cît numărul celulelor germinale este mai mic, cu atît concentrația FSH, ca și răspunsul la Gn-RH sînt mai mari.

Maturarea spermatidelor induce sau permite apariția unui factor care controlează secreția FSH. Există un feed-back testicular asupra secreției FSH.

În lipsa celulelor germinale, nu există vreo corelație semnificativă între nivelele FSH și numărul celulelor Sertoli.

În azoospermie sau oligospermia idiopatică nivelele LH sînt adesea normale, dar în defecte ale spermatogenezei secundare apar anomalii. Se pare că există o interferență între țesutul interstițial și tubii seminiferi, fiindcă o leziune primară a epiteliului seminifer influențează funcția celulelor Leydig. Se presupune existenta unei substanțe testiculare — inhibin —, care ar regla FSH. Prin *feed-back* negativ testicular sau ovarian, Gn-RH hipotalamic determină sinteza sau stocarea la nivelul hipofizei fie a FSH, fie a LH, în raport cu hormonii gonadali care acționează asupra unității hipotalamohipofizare.

BIBLIOGRAFIE

Franchimon T. — Secrétion normale et pathologique de la somatotropine et des gonadotropines, Ed. Masson, Paris, 1971.

Fuxe K., Hokfelt T., Agnati L., Lofstrom A., Everitt B. J., Johansson O., Jonsson G., Wuttke W., Goldstein M. — În : Neuroendocrine Regulation of Fertility (Ed. Snand Kumar), Ed. S. Karger, Basel, 1976, pag. 124—140.

Hohlweg W., Junkmann K. — Klin. Wschr., 1932, 11, 321.

Martin J. B., Renaud L. P., Brazeau P. — Lancet, 1975, 2, 393.

Monroe S. E., Jaffe R. B., Midgley A. R. jr. — J. clin. Endocr. Metab., 1972, 34, 420.

Moore C. R., Price D. — Amer. J. Anat., 1932, 50, 13.

Odell W. D., Swerdloff R. S. — Proc. nat. Acad. Sci. (Wash.), 1968, 61, 529.

Sherman B. M., Korenman S. G. — J. clin. Invest., 1975, 55, 699.

Thorneycroft L. H., Scribyatta B., Tom W. K., Nakamura R. M., Mishell D. R. — J. clin. Endocr. Metab., 1974, 39, 754.

Wide L., Nillius S. L., Gemzell C., Ross P. — Acta endocr. (Kbh.), 1973, suppl. 174, 1.

Yen S. S. C. — În : Clinical Neuroendocrinology, cap. 6, (edit. Martini-Besser), Academic Press, New York, 1977, p. 175—196.

Scanned with OKEN Scanner

7.5.1.5. HORMONUL ADRENOCORTICOTROP HIPOFIZAR (ACTH)

7.5.1.5.1. STRUCTURA ŞI ACŢIUNEA

Din punct de vedere chimic ACTH uman este o peptidă într-un singur lanţ de 39 de amino-acizi, cu o greutate moleculară de 4.541 (Fig. 15).



Fig. 15. — Variaţii ale speciilor în funcţie de poziţia acizilor aminaţi în molecula de ACTH.

Yalow şi Berson (1971) au semnalat prezenţa unei specii de ACTH imuno-reactivă în hipofiza umană, plasma normală şi tumori asociate cu secreţie ectopică de ACTH, cu o greutate moleculară mai mare decît hormonul de creştere şi cu o bioactivitate in vitro în valoare de 3% din $ACTH_1$ — 39. Această substanţă, denumită „Big ACTH", a fost considerată ca un prehormon al $ACTH_1$ — 39. Lowry şi colab. (1977) au sugerat că „Big ACTH" cuprinde B-LPH şi ACTH, fiindcă imunoreactivităţile B-MSH (B-LPH) şi „big ACTH" sînt totdeauna asociate. Această moleculă mare şi complexă precursoare ar fi prehormonul care conţine în cele din urmă şapte peptide : ACTH, CLIP, alfa MSH, B-LPH, beta LPH, B-MSH şi endorfine.

Acţiunea se exercită asupra organului ţintă — suprarenala — prin două mecanisme : steroidogeneza şi menţinerea volumului şi a greutăţii suprarenalelor.

După administrare de ACTH, esterii colesterolului sînt hidrolizaţi, eliberează colesterol, care este convertit în cortizon printr-un complex de reacţii enzimatice. Hipofizectomia, care are ca rezultat pierderea activităţii steroidogenice a corticosuprarenalei, duce în plus şi la scăderea greutăţii şi volumului suprarenalelor.

7.5.1.5.2. DETERMINAREA ACTH

Metodei citochimice de colorare a celulelor suprarenale, uşor de aplicat în laborator, îi este preferată în clinică metoda radioimunologică.

Sub acţiunea enzimelor în circulaţie, ACTH se degradează uneori repede, ceea ce impune precauţii la prelevarea probelor, pentru evitarea erorilor. Date recente sugerează că ACTH — plasmatic supus *imunoreactivităţii* poate fi stabilizat prin adăugarea unui inhibitor (CLIP-corticotropin — like intermediate lobe peptide) al enzimei proteolitice din plasmă, N-etilnaleimid (NEM). Din păcate acest fenomen nu este constant şi nu poate fi aplicat la bolnavii cu concentraţii crescute patologic de ACTH.

Scanned with OKEN Scanner

7.5.1.5.3. RITMUL CIRCADIAN

S-a stabilit că există o secreţie periodică a cortizonului şi ACTH cu maximum între orele 6 şi 8 şi cu o scădere în cursul zilei. Este unanim admisă părerea potrivit căreia periodicitatea factorului de eliberare a hormonului corticotrop (CRF) secretat de hipotalamus este intim implicată în ritmul circadian al ACTH.

Studii clinice au demonstrat anomalii în ritmul circadian al corticosteroizilor plasmatici, la bolnavi cu boli psihice, în special la depresivi şi în stări cu conştiinţa alterată, ca şi la bolnavii cu afecţiuni hipotalamice sau limbice.

Mecanismul de feed-back între cortizon şi ACTH, reglează, de asemenea, secreţia, reciproc. Recent, Reader şi colab. (1976) au demonstrat că în cursul unei perfuzii cu cortizon la un individ normal, cu menţinerea în limite normale a nivelelor steroizilor, ACTH dispare după 120 de minute, revenind apoi la normal, în ciuda menţinerii cortizonului la nivel constant. Cunoştinţele privitoare la reglarea feed-back-ului corticosteroizilor la om sînt totuşi reduse. Administrarea de corticosteroizi naturali sau sintetici determină invariabil un oarecare grad de atrofie suprarenală.

7.5.1.5.4. STRESS-UL CA MECANISM DE CONTROL

Sistemul neuroendocrin de reglare a secreţiei ACTH poate să răspundă foarte repede la stress (Rees, 1977).

În stress-ul chirurgical secreţia ACTH are loc imediat după începerea actului operator, concentraţia de ACTH creşte considerabil, inducînd un maxim de eliberare de cortizon din suprarenale. Alte stressuri ca : frica, febra, zgomotul, durerea sau hipoglicemia pot provoca eliberarea de ACTH, traversînd ritmul circadian sau mecanismul de feed-back. Estep şi colab. (1963) au arătat că ACTH continuă să fie secretat în cursul actului operator, chiar sub perfuzii de dexametazonă (5 mg/oră) şi cortizon (50 mg/oră).

7.5.1.5.5. IMPORTANŢA DETERMINĂRII SECREŢIEI BAZALE DE ACTH

Determinările bazale nu dau vreo indicaţie asupra rezervei axei hipotalamo-hipofizo-suprarenale (Rees, 1977). În stare normală, rezultatele dozării cortizonului plasmatic sînt în directă relaţie cu secreţia de ACTH. Determinarea modificărilor circadiene ale cortizonului plasmatic are o valoare considerabilă în diagnosticul sindromului Cushing. Astfel, la subiecţi normali, concentraţia scade sub 6 micrograme/100 ml la miezul nopţii, ceea ce nu se întîmplă la bolnavii cu sindrom Cushing (recoltările trebuie făcute fără a provoca bolnavilor frică sau durere, stress-uri care induc creşteri ale concentraţiilor de cortizon). Măsurarea concentraţiilor bazale ale ACTH plasmatic, prin metoda radioimunologică, este din ce în ce mai utilizată, fiind indicată ori de cîte ori nu pot fi obţinute

Scanned with OKEN Scanner

informații pe altă cale. Astfel : în diferențierea cauzelor sindromului Cushing, în notarea progreselor după tratament în boala Cushing, în urmărirea tratamentului tumorilor care secretă ACTH ectopic, sau în obținerea unei informații în scopul diferențierii unei insuficiențe corticosuprarenale primare de una secundară, sau în urmărirea tratamentului de substituire cu steroizi în hiperplazia congenitală a suprarenalei.

7.5.1.5.6. TESTE DINAMICE ALE SECREȚIEI DE ACTH

Testele de stimulare cu ACTH sînt valoroase pentru investigarea hiper- sau hipofuncției corticosuprarenalei, datorate fie unei leziuni hipotalamo-hipofizare, fie unei leziuni a glandei suprarenale însăși.

1. *Testul scurt cu ACTH* în injectare intravenoasă a 250 micrograme ACTH sintetic (Synacten sau Cortrosyn) ; se recoltează probe sanguine imediat, apoi la 30 și 60 de minute de la injectare. La indivizii normali are loc o creștere peste nivelul bazal de 10 micrograme la 100 ml, care poate să ajungă la 20 micrograme la 100 ml. Răspunsul se modifică atît în insuficiența primară a corticosuprarenalei, cît și în cea secundară ; răspunsuri excesive sînt întîlnite la bolnavi cu sindrom Cushing ACTH-dependent.

2. *Testul ACTH de douăzeci și patru ore* se practică cu Synacten-depot (acțiune prelungită), peptidă incorporată în complex zinc-fosfat, în administrare intramusculară de 1 mg. Se prelevă probe sanguine înainte și după injectare, la 8 și la 24 de ore. La indivizii normali, concentrația cortizonului plasmatic se ridică la dublu în prima oră, ca apoi să crească lent în restul testării.

3. *Testul ACTH de trei zile,* utilizat numai pentru diferențierea insuficienței corticosuprarenale primare de cea secundară. În prima zi se practică un test scurt la ora 9 dimineața, subiectul primind apoi o dată pe zi o injecție intramusculară de Synacten-depot ; un al doilea test scurt cu Synacten este efectuat la ora 9, în dimineața zilei a 4-a. Nu se obține nici un răspuns în insuficiența suprarenală primară ; la forma secundară se constată o marcată ameliorare la testul secund.

Testul cu metyrapon, substanță care inhibă 11 B-hydroxilaza, enzimă implicată în faza finală a biosintezei cortizonului. Prin scăderea cortizonului este stimulată secreția ACTH, via feed-back negativ ; la rîndul ei, este stimulată din nou sinteza steroidă și eliberarea de 11-desoxicortizon (principalul cortizon precursor) în circulație (Liddle și colab., 1951).

Testul se bazează pe faptul că 11-desoxicortizon, diferit de cortizon, nu suprimă secreția ACTH, metaboliții săi putînd fi determinați prin proba banală a 17-oxisteroizilor urinari, prelevați în 4 probe din 24 de ore, după care pacientul primește 750 mg la 4 ore, în 6 prize. Sporul de 11 mg/24 ore în ziua a 3-a sau a 4-a este oglinda unei funcții normale.

Testul este deosebit de valoros în diagnosticul diferențial al sindromului Cushing, dependent sau independent de ACTH. În boala Cushing dependența de hipofiză se manifestă printr-un răspuns crescut, în timp ce la bolnavii cu tumoare suprarenală (care secretă cortizon pe cont propriu)

Scanned with OKEN Scanner

atrofierea corticosuprarenalei din jurul tumorii duce la un răspuns deficitar. Recent, Schoneshofer, Schefzig și Oelkers (1979) au demonstrat că Metyrapon inhibă 18-hydroxylaza suprarenală la om, scăzînd în consecință concentrația de 18-OH-11-deoxicorticosteron (18-OH-DOC).

Testul hipoglicemiei indusă cu insulină. Scăderea rapidă a glucozei sanguine (mai puțin de 40 mg/100 ml) prin insulină, induce o creștere a ACTH plasmatic și cortizonului (Landon și colab. 1963). Testul este util pentru testarea integrității axului hipotalamo-hipofizo-suprarenal, pentru capacitatea de a răspunde la „stress", pentru cunoașterea revenirii activității hipotalamo-hipofizo-suprarenale, după suprimarea administrării corticosteroizilor exogeni. Nu se aplică la epileptici și în cardiopatii ischemice. La subiecții la care este contraindicată insulina, se utilizează testul cu glucagon, în injectare subcutanată în doză de 1 mg ; se prelevă probe la 4 ore. Testul, de inocuitate totală, are o valoare probată. Concentrația cortizonului crește la 2—4 ore după începerea testării.

Testul de vasopresină nu este indicat, din cauza efectelor paralele.

Testul la steroizi (dexametazona), care suprimă activitatea hipotalamo-hipofizo-suprarenală, se utilizează în suspiciune de sindrom Cushing, practicîndu-se în două modalități :

1. *Testul de suprimare scurtă* la dexametazonă. Se administrează 2 mg peroral, între orele 22 și 24 și se recoltează o singură probă la orele 9 în dimineața următoare. La indivizii normali cortizonul scade sub 6 micrograme la 100 ml ; la bolnavii cu sindrom Cushing, indiferent de etiologie, nu se constată vreo scădere a concentrației de cortizon.

2. *Testul de suprimare prelungită* la dexametazonă. Testarea durează 6 zile consecutiv și se dozează 17-oxisteroizii și 11-hidroxisteroizii urinari. La indivizii normali se constată o scădere, iar la cei cu sindrom Cushing are loc o suprimare inadecvată.

BIBLIOGRAFIE

Estep H. L., Island D. P., Ney R. L., Liddle G. W. — J. clin. Endocr. Metab., 1963, 23, 419—425.

Landon J., Wynn V., James V. H. T. — J. Endocr., 1963, 27, 183—192.

Liddle G. W., Estep H. L., Kendall J. W., Williams W. C., Townes A. W. — J. clin. Endocr. Metab., 1959, 19, 875—894.

Lowry P. J., Hope J., Silman R. E. — Proceedings of The V-th International Congres of Endocrinology, 1976, 71—76.

Nelson D. H., Mekin J. W., Thorn G. W. — Ann. intern. Med., 1960, 52, 560.

Orth D. N., Liddle G. W. — N. Engl. J. Med., 1971, 285, 243—247.

Reader S. C. J., Alaghband-Zadeh J., Carter G. D., Daly J. R. — J. Endocr., 1976, 71, 57.

Rees L. H. — În : Clinical Neuroendocrinology (edit. Martini și Besser), Academic Press, New York — San Francisco — Londra, 1977, pag. 401.

Schoneshofer M., Schefzig B., Oelkers W. — Horm. Metab. Res., 1979, 11, 306—308.

Yalow R. S., Berson S. A. — Biochem. Biophys. Res. Commun., 1971, 44, 439—445.

Scanned with OKEN Scanner

7.5.1.6. MELANOCITSTIMULINA (MSH) DIN LOBUL INTERMEDIAR HIPOFIZAR

Se considera, în trecut, că funcţia MSH (melanocyte-stimulating hormone) este limitată la schimbarea pigmentaţiei la vertebratele inferioare, ca spre pildă la amfibiene : creşterea concentraţiei de MSH în sîngele circulant al unui amfibian duce la răspîndirea melaninei în melanocite, tegumentul pigmentîndu-se. Este un fenomen de adaptare, care permite animalului să ia culoarea mediului în care se află, pentru evitarea primejdiilor ce îl ameninţă.

În prezent se admite că efectele MSH la mamifere sînt mai mult vestigiale decît de adaptare (Lewin, 1973), fapt susţinut de existenţa MSH la toate mamiferele, la care se pare că intervine în numeroase sisteme comportamentale, participînd la complexe fiziologice diferite. O peptidă adenohipofizară înrudită, hormonul adrenocorticotrop (ACTH), care conţine parte din primii 13 aminoacizi şi alfa-MSH a fost implicată în răspunsul la stress. În 1965, Selye, afirmînd că axul hipofiză-suprarenală joacă un rol determinant în răspunsul organismului la stress, a denumit răspunsul complex fiziologic „sindrom general de adaptare". Datele anterioare privind MSH şi ACTH au suferit modificări graţie noilor achiziţii, consecutive cercetărilor pe animale şi oameni. În 1967, Greven şi De Wied au constatat că fragmentul central de aminoacizi de la 4 la 10 (Met-Glu — His — Phe — Arg — Trp — Gly) înrudit cu MSH şi ACTH, influenţează comportamentul. Această fracţiune peptidică MSH/ACTH 4 — 10, nu are vreo proprietate de stimulare suprarenală.

MSH şi ACTH ar avea acţiune asupra senzaţiei de teamă la animal (şoarece) ; la om ameliorează memoria vizuală şi stimulează atenţia, procese care intervin atît în împrejurări de adaptare, ca şi în caz de pericol.

Două peptide melanocit — stimulatoare, de dimensiuni mici, pot fi extrase din hipofiză : alfa-MSH este o 13-peptidă şi beta-MSH este (la om) o 22-peptidă. Aceşti hormoni şi ACTH au comun un „nucleu" format din fracţiuni aminoacide, întîlnite şi la hormonii „lipolitici".

Mulţi din hormonii hipofizari (hormonul de creştere, ACTH, TSH, alfa-MSH şi beta-MSH) sînt lipolitici în vitro, liberînd acizii graşi nelegaţi în contact cu ţesutul adipos. Substanţe lipolitice independente de acestea au fost extrase din hipofiză, căpătînd diverse denumiri. Cea mai mare dintre aceste peptide este hormonul beta-lipotrop sau beta-lipolitic (beta-LPH), format din 91 de acizi aminaţi ; celălalt hormon ar fi gama-lipolitic (gama-LPH) beta-MSH în poziţia de la 41 la 58.

Se pare că ACTH, beta-MSH şi beta-LPH ar fi sintetizaţi de una şi aceeaşi celulă (corticotrofă) din hipofiză. Datorită structurii chimice asemănătoare a acestor substanţe şi producerii lor de către o celulă unică, nu se ştie precis ce rol joacă fiecare în pigmentarea din boala Addison, din sindromul Nelson după suprarenalectomie şi în unele deficite enzimatice ale suprarenalelor. S-a presupus că în plasmă ar creşte beta-MSH, iar stabilitatea proprietăţilor sugerează că substanţa în cauză ar fi de fapt beta-LPH (Bloomfield şi colab., 1974).

Scanned with OKEN Scanner

BIBLIOGRAFIE

Bloomfield G. A., Scott A. P., Lowry P. J., Gilkes J. J. H., Rees L. H. — Nature, 1974, 252, 492—493.
Greven H. M., De Wied D. — Eur. J. Pharmacol., 1967, 2, 14—16.
Lewin R. — Hormones, Anchor Press, Garden City, New York, 1973.
Selye H. — The Stress of Life, Ed. Mc Graw-Hill, New York, 1956.

7.5.1.7. ENDORFINELE

În ultimii ani au fost izolate două pentapeptide din țesutul cerebral al mamiferelor, enkefalinele, cu acțiune sinergică cu a opiaceelor (Hughes, 1975).

Simantov și colab., (1976) susțin că enkefalina acționează distribuindu-se regional și subcelular, ca și receptorul pentru opiacee și se pare că ar fi o combinație a două peptide : metenkefalina (H-Tyr-Gly-Gly-Phe-Met-OH) și leu-enkefalina (H-Tyr-Gly-Gly-Phe-Leu-OH).

Metenkefalina are în structura ei porțiuni din beta-MSH (sau LPH, un factor lipotrop) ; se întrevede posibilitatea ca fragmentul — C-lipotropic să fie un neurotransmițător natural sau neuromodulator cu proprietăți analgezice (Rees, 1977). Metenkefalina are acțiune asemănătoare cu a morfinei asupra sistemului nervos central (Goldstein, 1976).

Două experiențe pe șoarece au arătat că administrarea morfinei în țesutul cerebral suprimă eliberarea de eukefalină printr-un mecanism de control tip feed-back (Kosterlitz și Hughes, 1975). Nu se știe încă precis dacă LPH este precursorul eukefalinei, sau dacă eukefalina este un produs de degradare a fragmentului C al LPH, el însuși peptida activă.

S-a propus ca grupul peptidelor biologice active înrudite cu fragmentul C al LPH să fie denumite *endocrine*, produse de adenohipofiză.

Se fac studii pentru identificarea la om a structurii și acțiunii endorfinelor.

BIBLIOGRAFIE

Goldstein A. — Science, 1976, 193, 1 081—1 086.
Hughes J. — Brain Res., 1975, 88, 295—308.
Kosterlitz H. W., Hughes J. — Life Sci., 1975, 17, 91—96.
Rees L. H. — În : Clinical Endocrinology, (ed. Martini și Besser), Academic Press, New York — San Francisco — Londra, 1977, pag. 436.
Simantov R., Kuhar M. J., Pasternak G. W., Snyder S. H. — Brain Res., 1976, 105, 189—197.

7.5.2. NEUROHIPOFIZA

Neurosecreția hipofizară este apanajul neurohipofizei (posthipofiza). De unde la început s-a crezut că există un singur principiu posthipofizar cu acțiune oxitocică, galactokinetică și antidiuretică, Dudley, în 1919, a afirmat că acțiunea menționată ar fi indusă de două principii majore.

Scanned with OKEN Scanner

Ulterior, Kamm și colab. (1928) au denumit aceste substanțe „oxitocin" și „vasopresin", unanim admise ca hormoni activi ai neurohipofizei.

Sinteza vasopresinei și a oxitocinei a fost realizată în 1953 de Du Vigneaud și colab., diferența dintre ele constînd în conținutul aminoacizilor.

În organism, oxitocina și vasopresina, împreună cu neurofizina, sînt sintetizate în nucleii paraventriculari și supraoptici ai hipotalamusului, de unde apoi, sub formă de granule neurosecretorii, sînt transportate de-a lungul axonilor neuronilor hipotalamici către terminațiile axonale ale neurohipofizei, unde se stochează și se secretă în sîngele circulant în funcție de nevoile organismului. Funcțiile hormonale și interacțiunile lor au fost expuse anterior, odată cu fiziologia hipotalamusului.

BIBLIOGRAFIE

Dudley H. W. — J. Pharmacol. exp. ther., 1919, 14, 295.
Du Vigneaud V., Ressler C. V., Swan M. J., Roberts C. W., Katsoyannis P. G. — J. Amer. chem. Soc., 1953, 75, 4 879.
Du Vigneaud V., Lawler H. C., Popenoe E. A. — J. Amer. chem. Soc., 1953, 75, 4 880.
Kamm O., Aldrich T. B., Grote I. W., Rowe L. W., Bugbee E. P. — J. Amer. chem. Soc., 1928, 127, 50, 573.

7.5.2.1. NEUROTRANSMIȚĂTORII CENTRALI ÎN CONTROLUL ANTEHIPOFIZEI

Neurotransmițătorii centrali participă la reglarea secreției tuturor hormonilor antehipofizari. Se cunosc mai multe substanțe în sistemul nervos central care pot să joace rol de neurotransmițători ca : histamina, acidul gamma-amino-butiric, substanța P și taurina. Acetilcolina (ACH), noradrenalina (NA), dopamina (DA) și serotonina (SER), care au fost studiate pe larg în legătură cu funcția antehipofizei, sînt neurotransmițători răspîndiți inegal în creier. Neuronii care elaborează neurotransmițătorii sînt prezenți fie în regiunea hipofizotropă a hipotalamusului, fie că se îndreaptă spre această regiune din zonele extrahipotalamice ale creierului. Hipotalamusul hipofizotrop conține neuroni peptidergici capabili să sintetizeze hormonii răspunzători de activarea sau inhibarea secreției hormonale antehipofizare. S-au emis diverse ipoteze privind mecanismul de interreacție dintre neurotransmitere-hipotalamus-hormonul pituitar.

Prima ipoteză — presupune că neurotransmițătorii elaborați în neuronii intrahipotalamici sau extrahipotalamici sînt eliberați la joncțiunea sinaptică cu un neuron peptidergic, reglînd astfel eliberarea unui hormon hipotalamic în circulația portă hipofizară. La rîndul lor hormonii hipotalamici vor regla eliberarea hormonilor antehipofizari.

A doua ipoteză — presupune existența în hipotalamus a unor neuroni care elaborează atît hormon hipotalamic, cît și neurotransmițător, care pot să se influențeze reciproc chiar în neuroni sau la nivel hipofizar.

Alte două ipoteze — sugerează posibilitatea ca hormonul hipotalamic și neurotransmițătorul să fie secretați în lichidul cefalorahidian al ventriculului III. Neurotransmițătorii pot să interacționeze fie cu hormoni hipotalamici la nivel hipofizar, după ce au fost purtați prin emi-

Scanned with OKEN Scanner

nența mediană în circulația portă hipofizară — de celule speciale, tanycite — fie să regleze activitatea neuronilor peptidergici, situați în vecinătatea ventriculului III.

7.5.2.1.1. ROLUL NEUROTRANSMIȚĂTORILOR COLINERGICI

De peste o jumătate de secol se știe că acetilcolina este transmițătorul hormonal al impulsurilor nervului vag. În prezent se admite că, la mamifere, ACH este neurotransmițător la terminațiile tuturor fibrelor parasimpatice postganglionare și unor fibre simpatice chiar, tuturor fibrelor parasimpatice și simpatice preganglionare, fibrelor motorii voluntare spre placa terminală a mușchilor scheletici și unor fibre ale sistemului nervos central.

Trei proteine importante și specifice participă la metabolismul ACH : colinacetiltransferaza, acetilcolinesteraza și colin-receptorii. Colinacetiltransferaza catalizează transferul unui grup acetil de la acetilcoenzima A la colină (fig. 16). Acetilcolinesteraza permite distrugerea într-o fracțiune de milisecundă a ACH eliberate, care poate fi concentrată prin anticolinesteraze (fizostigmina, neostigmina). Acetilcolinesteraza este prezentă în cantități mari în celulele nucleilor supraoptic și paraventricular din hipotalamus.

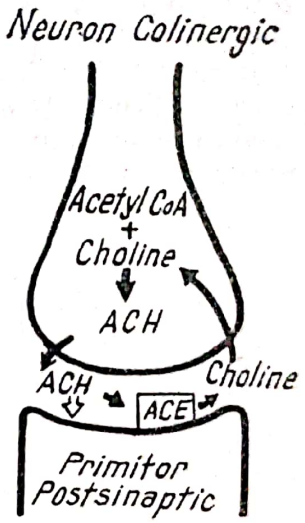

Fig. 16. — Neuron colinergic.

Prezența acetilcolinesterazei este un indiciu al funcției colinergice. Colin-receptorii, muscarinici și nicotinici, pot fi blocați prin atropină, respectiv prin doze mari de nicotină. Ambele tipuri de colin-receptori sînt de asemenea prezente în SNC, cel muscarinic predominant în cortexul cerebral, talamus și hipotalamus, cel nicotinic în măduva spinării.

ACH are acțiune pozitivă asupra eliberării *gonadotropinelor,* prin interacțiunea cu hormonul hipotalamic LH-RH. Atropina, antagonistul ACH, blochează ovulația la șoricioaică. Efectul inhibitor al atropinei asupra eliberării gonadotropinelor poate fi evitat dacă se administrează LH-RH, ceea ce demonstrează că ACH nu acționează la nivel pituitar.

Activitatea acetilcolinesterazei, în aria preoptică suprachiasmatică a hipotalamusului la șoricioaică, suferă fluctuații periodice legate de ciclul estral (Libertum și col. 1973).

Neurotransmițătorii colinergici au acțiune mai redusă și asupra secreției altor hormoni antehipofizari. Astfel, se pare că secreția hormonului de creștere este activată de mediatorii colinergici. Collu (1977), injectînd ACH în ventriculul cerebral lateral la șoareci anesteziați cu uretan, a stimulat eliberarea de GH, efect care poate fi blocat prin administrarea anterioară de atropină.

ACH stimulează secreția de ACTH la animalele de laborator. Injectarea intravenoasă de beta-metilcolină la oameni stimulează de ase-

Scanned with OKEN Scanner

menea eliberarea de ACTH, măsurată indirect, prin determinarea în plasmă a concentrației cortizonului (Saulairac și colab., 1968). Se pare că eliberarea de ACTH, indusă prin stress, este dependentă în cele din urmă de mecanisme colinergice.

Acestea intervin probabil în reglarea secreției de PRL, ca răspuns la stimulii naturali. Injectat direct în antehipofiza iepurelui, ACH inhibă eliberarea hormonului tirotrop (TSH).

7.5.2.1.2. ROLUL NEUROTRANSMIȚĂTORILOR CATECOLAMINERGICI

Din punctul de vedere al distribuției rețelei neuronilor catecolaminergici în hipotalamus s-a stabilit că cele mai mari concentrații de dopamină (DA) ar exista în eminența mediană la șoarece, guzgan, porc, și bovine, iar concentrația cea mai mare de noradrenalină (NA) este întîlnită în eminența mediană la om.

Cea mai mare parte a rețelei de terminații nervoase de NA prezente în hipotalamus și aria preoptică, derivă probabil din fibre avînd originea în corpii celulari NA din punte și bulb. Principala inervare dopaminergică a hipotalamusului este atribuită sistemului tubero-infundibular. Corpii celulari DA ai sistemului sînt situați mai ales în nucleul arcuat. Axonii scurți sînt constituiți într-un pachet plexular dens de terminații nervoase în stratul extern al eminenței mediane, în vecinătatea imediată

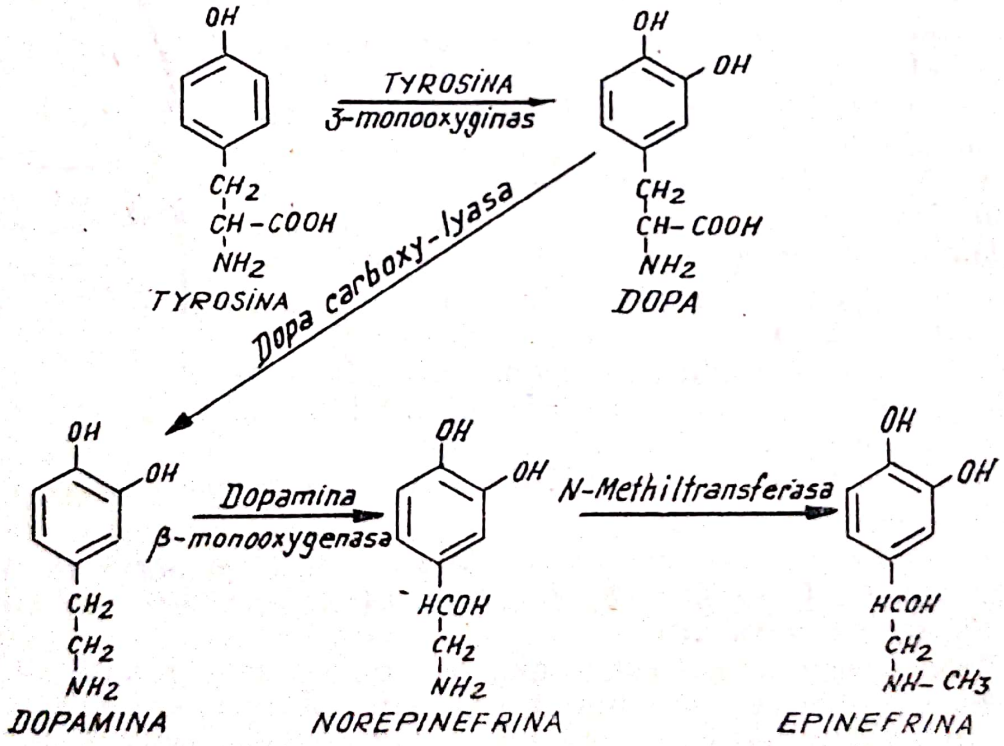

Fig. 17. — Sinteza catecolaminei

a plexului primar capilar al sistemului port hipofizar (Fuxe și Hokfelt, 1970).

Sinteza catecolaminelor se face din tirozină în interiorul neuronilor, (fig. 17). Punctul limită al sintezei catecolaminice este activitatea tirozin-

3-mono-oxi-genazei. Transmițătorii noi, sintetizați, sînt stocați în terminațiile nervoase, mai întîi într-o formă labilă, ușor de eliberat și apoi într-o formă legată, stabilă.

După eliberarea în sinapsă, catecolamina acționează asupra receptorului postsinaptic ; apoi în proporție de aproximativ 10% este distrusă de enzima catecol-O-metiltransferază (COMT) 90% fiind restituită spre terminația nervoasă printr-un mecanism activ de reținere. O mică fracțiune este distrusă în interiorul neuronului prin enzima monoamină-O_2-oxidoreductaza (MAO). Lucrurile s-ar petrece în fibre terminale NA ca în schema prezentată (fig. 18).

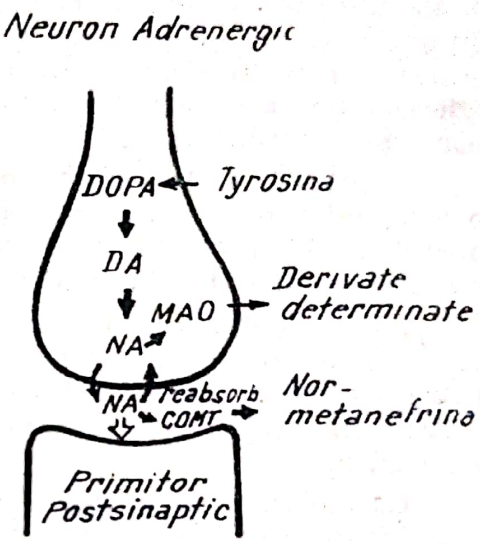

Fig. 18. — Neuron adrenergic.

În ceea ce privește gonadotropinele, dopamina ar induce la șoareci eliberarea de FSH și LH, ca și de LH-RH. Indirect, DA ar acționa asupra comportamentului sexual și trebuie menționat că au fost descrise efecte afrodisiace la bolnavi parkinsonieni, prin administrare de L-dopa.

Nu s-a stabilit încă precis, la om, dacă secreția gonadotropinelor este modulată de catecolamine. Administrarea de L-dopa nu afectează concentrațiile plasmatice de LH și FSH nici la copii, nici la adulți (Collu și colab., 1975). Totuși, administrarea cronică de pimozide, medicament neuroleptic, capabil să blocheze specific receptorii dopaminergici, induce o scădere a concentrației LH-RH și testosteronului (Corbin și colab., 1974 ; Collu și colab., 1975), fapt care sugerează că DA poate să exercite un control stimulator asupra secreției tonice de LH, fenomen neuroendocrinologic foarte important, dar care trebuie verificat (Collu, 1977).

Asupra secreției *prolactinei,* dopamina are efect inhibitor ; noradrenalinei (NA) nu i se cunoaște cu precizie rolul, avînd o funcție atît inhibitorie, cît și stimulatorie. Se pare că DA acționează în hipofiză ca o substanță „PIF-asemănătoare", iar în hipotalamus induce eliberarea de PIF (Takahar și colab., 1974). Medicamentele care blochează sinteza catecolaminelor modifică secreția PRL, cum ar fi reserpina, clorpromazina, haloperidol și pimozide, producînd hiperprolactinemie. La om, L-dopa are efect inhibitor asupra PRL, a cărei concentrație scade în sînge. Un derivat ergot — 2 brom-alfa-ergocriptina (bromocriptina) inhibă secreția PRL atît la animal, cît și la om, chiar și în sindroamele hiperprolactinemice (Besser și colab., 1972).

Asupra hormonului de creștere (GH), rolul noradrenalinei (NA) este de a stimula secreția factorului eliberator al hormonului de creștere ipotetic (GRF) din hipotalamus. Boyd și colab., (1970) au observat o creștere a GH în plasmă la parkinsonieni, după administrare de L-dopa, precursor al NA, precum și al DA. Serotonina (SER) este un stimulator major al eliberării de GH și se pare că administrarea de L-dopa, apomorfină și

bromocriptină exercită o acţiune stimulatoare prin căile serotoninergice asupra GH. Din contră, la acromegali, s-au constatat efecte inhibitorii cu toate aceste trei medicamente dopaminergice, efect paradoxal, care se explică prin faptul că la acromegali receptorii stimulatori de GH sînt saturaţi prin neuronii excitaţi noradrenergici sau serotoninergici, în aşa fel încît numai receptorii inhibitori dopaminergici pot fi activaţi.

Observaţiile lui Hokfelt şi Fuxe (1972), au arătat că GH este capabil să sporească întoarcerea DA tubero-infundibulare, ceea ce indică existenţa unui scurt feed-back, prin care GH controlează propria-i secreţie. Un deficit în acest mecanism de control şi restabilirea acestuia prin administrare de medicamente dopaminergice poate, de asemenea, să explice fiziopatologia acromegaliei şi răspunsurile „paradoxale" la substanţe farmacologice (Collu, 1977).

Rolul NA şi DA asupra *corticosteroizilor* este controversat. În urma experienţelor pe animale se admite că inhibă secreţia corticosteroizilor, efectul inhibitor al NA fiind exercitat, probabil, prin inhibarea secreţiei corticotrope de eliberare (CRF).

Ipoteza potrivit căreia boala Cushing ar putea fi indusă prin alterarea feedback-ului negativ mediat de NA (ce s-ar restabili după administrare cronică de L-dopa), nu este admisă de Krieger (1973), care nu a găsit modificări în concentraţia cortizonului plasmatic în asemenea cazuri.

Catecolaminele se pare că intervin în modularea secreţiei *hormonului tirotrop* (TSH). La bolnavii care au primit L-dopa nu s-a observat nici o modificare a cantităţii TSH din sîngele circulant.

S-a arătat recent că administrarea de blocant al receptorilor dopaminergici cu pimozide, prin scăderea cantităţii TSH circulant (Collu şi colab., 1975), exercită un control stimulator dopaminergic asupra secreţiei TSH la omul normal.

7.5.2.1.3. ROLUL NEUROTRANSMIŢĂTORILOR INDOLAMINERGICI

Prin metode noi de histochimie au putut fi puse în evidenţă căile serotoninergice şi concentraţiile de serotonină în diverse locuri ale creierului. În hipotalamus, şi anume în nucleul suprachiasmatic şi partea anterioară a eminenţei mediane, s-au găsit concentraţii importante de serotonină (SER). Căile serotoninergice cerebrale îşi au originea în corpii celulari din rafeul peduncular şi trec în nucleul interpeduncular, unde se împart în ramura dorsală, ce merge spre cortex şi ramura ventrală, ce traversează rostral calea bandeletei mediane a creierului anterior, spre hipotalamusul lateral. Neuronii serotoninergici se separă apoi pentru a inerva septumul, cingulum, amigdala şi părţi din hipotalamus. Serotonina se află în cantităţi importante în glanda pineală, unde serveşte ca precursor altei indolamine, melatonina. Este sintetizată din triptofan în corpul celular al neuronului, sub controlul triptofan-5-monooxigenazei (prima fază) şi aromatic-L-amino-acid-decarboxilazei (faza a doua). Prezenţa enzimei triptofan-5-monooxigenazei maschează neuronii serotoninergici.

Scanned with OKEN Scanner

Două enzime care transformă SER în melanotonină, acetil-CoA-arilamin-(N-acetiltransferaza) (faza a treia) și S-adenozilmetionin-(N-acetilserotonin O-metil transferaza) (faza patra) au fost găsite exclusiv în glanda pineală (Wurtman și colab., 1968) (fig. 19).

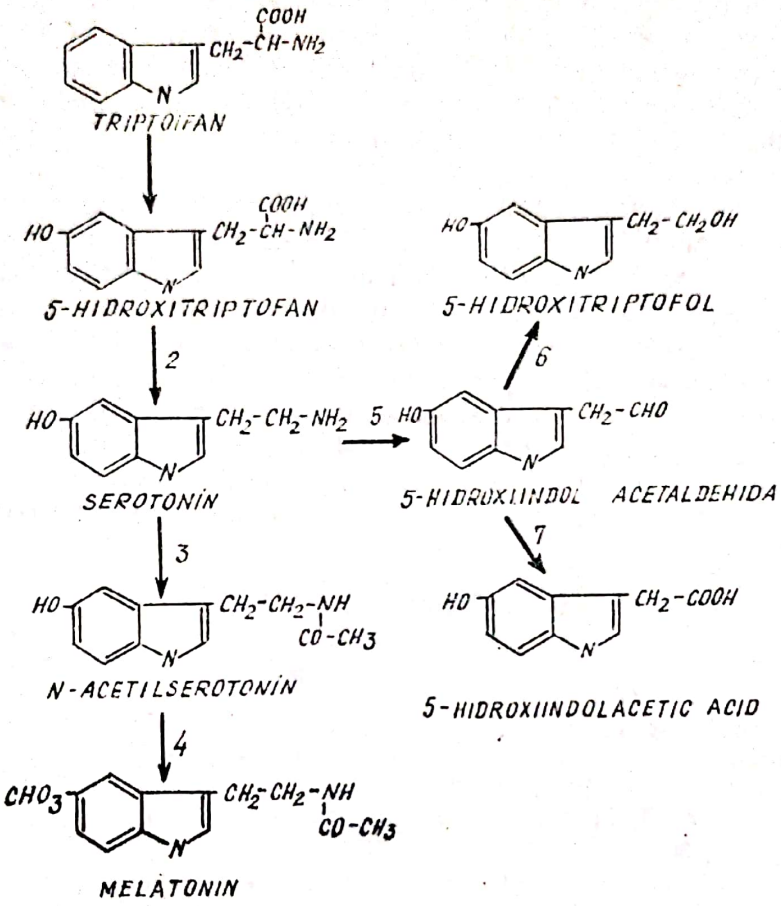

Fig. 19. — Calea sintezei indolaminelor.

Indolaminele au rol inhibitor asupra *gonadotropinelor* potrivit datelor experimentale pe animale. Pinealectomia, prin care este suprimată o sursă abundentă de indolamine eliberează în același timp sistemul reproductiv de o influență inhibitorie, inducînd la șoarecele femelă accelerarea pubertății și hipertrofia ovariană, iar la masculi o sporire a greutății organelor accesorii și o creștere a conținutului hipofizar de gonadotropine. Din contră, administrarea de indolamine, fie prin injectare directă în eminența mediană, fie prin injectare în ventriculii cerebrali, inhibă secreția de gonadotropină. Efectul inhibitor este probabil exercitat asupra LH-RH hipotalamic, SER neavînd vreun efect asupra hipofizei (Collu, 1977).

La om nu s-a găsit încă vreun indiciu precum că indolaminele ar regla secreția gonadotropinelor. Administrarea de triptofan, un precursor al SER sau de cyproheptadină, un blocant al receptorului la SER, nu a modificat concentrațiile de gonadotropină plasmatică (Collu și colab., 1975). Totuși, afecțiuni ale glandei pineale, în special tumorile, s-au asociat cu alterarea secreției de gonadotropine. Pinealoamele, considerate ca

secretînd cantităţi mari de melatonină, erau însoţite de pubertate întîrziată, deşi în unele cazuri s-a constatat o pubertate precoce.

Prolactina este stimulată de SER la animalele de experienţă şi la om. Nu se cunoaşte exact mecanismul de acţiune care determină stimularea secreţiei de PRL prin SER ; s-ar putea să-şi exercite acţiunea SER printr-un factor eliberator de PRL, încă neidentificat (PRF).

Hormonul de creştere (GH). Se pare că SER este un neurotransmiţător major, care controlează secreţia de GH la numeroase specii, printre care şi omul, şi că este un antagonist al factorului inhibitor al creşterii (GIF).

Serotonina stimulează secreţia *corticosuprarenalei,* probabil prin factorul hipofizotrop hipotalamic (CRF). Experienţele arată că SER controlează ritmul circadian al eliberării de ACTH, exercitînd un efect tonic stimulator la nivel hipotalamic şi un control inhibitor la nivelul sistemului limbic, care moderează eliberarea ACTH în timpul stress-ului.

Potrivit acestor date interesante, este posibil ca boala Cushing să ia naştere printr-o alterare a mecanismului de control serotoninergic. Antagonistul serotoninei, cyproheptadina, a fost recent utilizat cu unele succese în tratamentul acestei boli. (Krieger şi colab., 1975).

Asupra *hormonului tirotrop,* SER are o acţiune încă controversată.

BIBLIOGRAFIE

Basser G. M., Parke L., Edwards C. R. W., Forsyth I. A., Mc Neillya S. — Brit. med. J., 1972, 3, 669.

Boyd A. E., Lebovitz H. E., Pfeiffer J. B. — N. Engl. J. Med., 1970, 283, 1425.

Collu R., Jequier J. C., Leboeuf G., Letarte J., Ducharme J. R. — J. clin. Endocr. Metab., 1975, 41, 891.

Collu R., Jequier J. C., Letarte J., Leboeuf G., Ducharme J. R. — Horm. Metab. Res., 1975, 7, 96.

Collu R. — Role of central Cholinergic and Aminergic Neurotransmitters in the Control of Anterior Pituitary Hormone Secretion, în : Clinical Neuroendocrinology (ed. de Martini şi Besser), Capitolul 2, Academic Press, New York — San Francisco — Londra, 1977, 43.

Krieger D. T. — J. clin. Endocr. Metab., 1973, 36, 277.

Krieger D. T., Amorosa L., Linick F. — N. Engl. J. Med., 1975, 293, 893.

Fuxe K., Hokfelt T. — Proceedings of the Hypothalamic Warksop, 1970, p. 123.

Libertun C., Ţimiraş P., Kragt C. L. — Neuroendocrinology, 1973, 12, 73.

Sculairac A., Schaub C., Franchimont P., Aymard N., Vangauwenberg H. — Ann. endocr., 1968, 28, 45.

Takahara J., Rimura A., Schally A. V. — Endocrinology, 1974, 95, 462.

Wurtman R. J., Axelrod J., Kelly D. E. (sub red.) — The Pineal, Academic Press, New York, 1968.

7.5.2.2. REGLAREA HIPOFIZO-HIPOTALAMO-SISTEM NERVOS

Pentru studiul conexiunilor dintre hipofiză şi hipotalamus trebuie amintit că numai partea nervoasă (lobul posterior şi infundibulum) are legături directe cu organul în cursul dezvoltării ; partea glandulară, avînd legătură cu matricea numai prin intermediul infundibulului, vine în contact cu centrii hipotalamici într-un mod special, conexiuni care sînt bine ilustrate de Spatz (1958) (fig. 20 şi tabelul IV).

Scanned with OKEN Scanner

Clasificarea părţilor hipofizei se bazează pe existenţa lobilor anterior şi posterior şi diferenţierea a două porţiuni, hipofiza „proximală“ (supraselară) şi „distală“ (intraselară), avînd drept scop să arate că fiecare

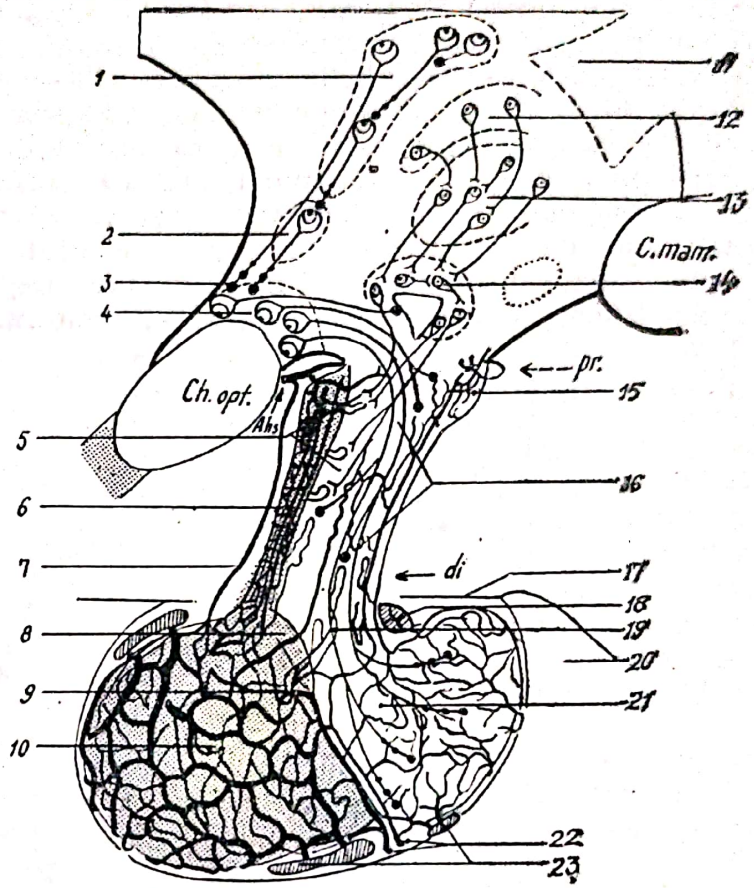

Fig. 20. — Hipofiza-hipotalamus (la om) (Spatz, 1958)

1. Nucleus paraventricularis; 2. Nucleus supraopticus accesorius; 3. Axoni terminali; 4. Nucleus supraopticus; 5. Infundibulum (terminaţii ale tractului tuberohipofizar); 6. Pars infundibularis a adenohipofizei; 7. Artera trabeculară; 8. Zona de tranziţie nazală; 9. Zona intermedia; 10. Lob anterior; 11. Area dorsocaudalis; 12. Nucleu hipotalamic dorsomedial; 13. Nucleus principalis tuberic (Cajal) 14. Nucleus tuberis infundibularis; 15. Zona neurovasculosa; 16. Infundibulum (axoni ai tractului supraoptic-hipofizar); 17. Diaphragma sellae; 18. „Hipofiză nucală" (cu structură adenohipofizară). 19. Zona intermedia; 20. Dorsum sellae; 21. Lob posterior (cu axoni terminali ai tractului supraoptico-hipofizar); 22. Artera hipofizară inferioară; 23. Vene către sinusul cavernos; Pr. = secţiune proximală a tijei; di. = secţiune distală a tijei; Ch.opt.= chiasma optică; C.man.= corpi mamilari; a h s = artera hipofizară superioară.

Tabelul IV

Hipofiza (Spatz — 1958)

Adenohipofiza	1. Hipofiza proximală (supraselară) = tija hipofizară Pars infundibularis adenohypophyseos ←→ infundibulum (Pars proximalis adenohypophyseos) (Pars proximalis neurohypophyseos)	Neurohipofiza
	2. Hipofiza distală (intraselară) = corpul hipofizei Lob anterior (Pars distalis adenohypophyseos) Lob median ←··→ Lob posterior (Pars intermedia adenohypophyseos) (Pars distalis neurohypophyseos)	

←→ legătură constantă
←··→ legătură inconstantă

legătură directă între lobul anterior şi hipotalamus se face pe calea aşa zisei „suprafeţe de contact proximale adeno-neurohipofizare“ şi nu prin existenţa vreunei legături a lobului anterior cu lobul posterior. Legătura distală între părţile neurale şi glandulare nu este nici ea constantă.

Scanned with OKEN Scanner

La om, lobul intermediar, care involuează, nu are vreo importanţă. Aşa numita „hipofiză faringiană", diferenţiindu-se în celule glandulare, nu are legătură directă cu neurohipofiza sau cu hipotalamusul.

Semnificaţia fiziologică a dezvoltării hipofizei şi a legăturilor ei cu hipotalamusul stă în producerea de hormoni. Se pare că sistemul nervos central reia o veche funcţie filogenetică, asemănîndu-se astfel prin calităţile lui cu o glandă endocrină (Engelhardt, 1971). Hipotalamusul rămîne ca o parte „primitivă" a neuroencefalului, iar elementele nervoase din hipotalamus nu trimit numai impulsuri, ci au în acelaşi timp şi proprietăţi glandulare, pe lîngă toate celelalte caracteristici ale unei celule nervoase. Pentru înţelegerea legăturilor dintre hipofiză şi hipotalamus trebuie luate în consideraţie aşezarea morfologică a neuronilor şi producerea diferiţilor hormoni de către aceşti neuroni.

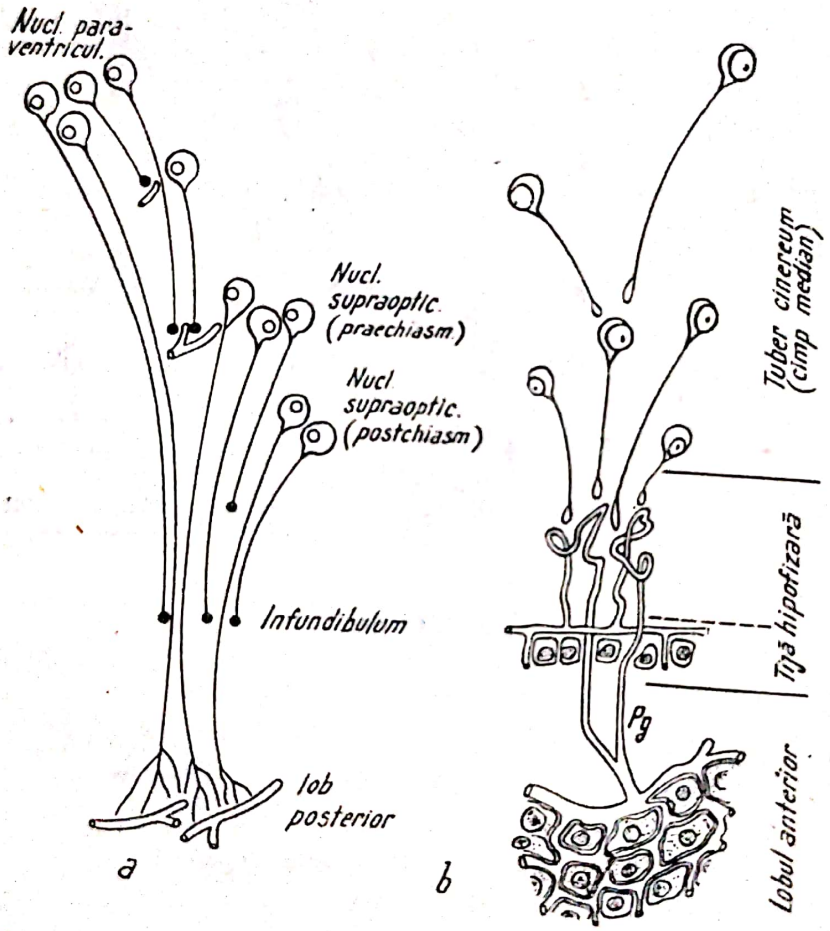

Fig. 21. — Cele două sisteme hipotalamo-hipofizare (Engelhardt, 1971)

a) *Sistemul supraoptic-hipofizar.* Neuronii de diverse lungimi se termină în hipotalamus, infundibulum şi lobul posterior. b) *Sistemul tubero-hipofizar,* un lanţ de neuroni scurţi din porţiunea parvocelulară a cîmpului median a tubercinereumului, ia contact cu aşa-zisele vase speciale infundibulare, părţi ale patului vascular intraadenohipofizar.

Pe baza caracteristicilor morfologice şi fiziologice Engelhardt (1971) face o împărţire în două sisteme, care corespund împărţirii hipofizei în parte glandulară şi nervoasă (fig. 21) : sistemul hipotalamic-lob posterior şi sistemul hipotalamic-lob anterior.

Scanned with OKEN Scanner

Neuronii *sistemului lob posterior* își au originea în nucleii supraoptic și paraventricular. Între acești nuclei sînt incluse celule adiționale de aceeași structură (nucleul supraoptic accesoriu). Nucleii situați în hipotalamusul anterior sînt alcătuiți din celule mari ganglionare („glanda diencefalică" Scharrer), ai căror axoni se îndreaptă spre infundibul și lobul posterior, unde se termină direct în vasele sanguine. De-a lungul axonilor au fost puse în evidență granule secretorii (neurosecreție), care conțin hormonii lobului posterior, vasopresina și oxitocina. Este remarcabilă capacitatea de regenerare a acestor neuroni, fie după o solicitare funcțională excesivă, fie după o leziune directă (hipofizectomie, transsecțiunea tijei hipofizare sau traumatism cranio-cerebral). Astfel se explică faptul că, diabetul insipid survenit prin scăderea producției hormonilor hipofizei posterioare se remite după regenerarea axonilor lezați. O altă particularitate a acestui sistem o constituie legăturile unor neuroni cu spațiile subarahnoidiene și intraventriculare, în care circulă lichidul cefalorahidian. Neuronii sînt relativ scurți și au terminații sub ependim, unde secretă în l.c.r., pe calea „stomelor ependimare", demonstrate morfologic. Există, de asemenea, fibre ce conțin granule secretorii, care pătrund în stratul extern al neurogliei, unde iau contact cu vasele sanguine leptomeningeale. Se pare că există o legătură între sistemul lobului posterior și producția și rezorbția l.c.r., și că acești hormoni posthipofizari influențează vasele sanguine cerebrale (Engelhardt, 1971). În cursul producerii oxitocinei, nucleul paraventricular prezintă o activitate intensă, în producerea vasopresinei fiind implicat mai ales nucleul supraoptic.

Sistemul lob anterior diferă ca structură, fiind format din celule ganglionare mici, cu citoplasmă săracă (nucleul hipotalamic infundibular, ventromedial, nucleus principalis tuberis Cajal și dorsomedialis), care constituie majoritatea celulelor din „cîmpul median" al tuber cinereum. De aci, înainte de a pătrunde în infundibulum (neurohipofiza proximală), prelungirile se unesc și formează un mănunchi fragil, așa zisul tract tubero-hipofizar (Spatz), greu de evidențiat prin metode morfologice. Terminațiile neuronilor sînt situate într-un strat particular al infundibulului, unde vin într-un contact strîns cu vase sanguine întortochiate, speciale („vase speciale infundibulare", descrise de Nowakowski în 1951), ghemuri vasculare care își au originea în trama vasculară a adenohipofizei, de care sînt legate.

Neexistînd o inervare directă între pars infundibularis și lobul anterior, legătura dintre hipotalamus și adenohipofiză se face prin sistemul tubero-hipofizar, denumit de Green și Harris (1964) „lanțul neuro-vascular", sistem rezultat prin împletirea vasculară intrahipofizară, și care constituie un model de relații neurohumorale.

Influența se exercită pe două căi : întîi, tuber cinereum, cu celule puține, primește informații asupra producerii hormonale din adenohipofiză, pe calea lanțului neuro-vascular descris (chemorecepție). Apoi, substanțele active sînt eliberate de terminațiile nervoase în vasele speciale infundibulare și ajung în lobul anterior pe calea împletiturii vasculare intrahipofizare. Se pare că e vorba de așa zișii releasing-factori sau releasing-hormonii descriși mai înainte. Creierul este o glandă, de un tip

Scanned with OKEN Scanner

special, cum afirmă Stumpf (1975) ; secretă sub influența impulsurilor senzoriale ce vin din sînge, l.c.r., și a elementelor conductoare, provenite din structurile specializate ale organelor simțurilor. Acestea, dezvoltate filogenetic, au făcut ca creierul să devină un organ al conducerii electrice, deși el este în primul rînd un organ secretor. Neurotransmiterea electrică constituie excepția, fiind în esență secretorie. Se pare că sinapse chimice ușurează modularea hormonală la transferul-semnal, probabil în funcție de dispoziția psihică, afectivitate, alterare, somn și numeroase forme ale comportamentului. Termenul „neuro-endocrin" „este un pleonasm ?" se întreabă Stumpf (1975), tot el răspunzînd că „da, de vreme ce neuronii sînt endocrini". Întrebarea și răspunsul includ un adevăr esențial, dacă ne gîndim la procesele celulare intime, totuși nu toți autorii sînt de acord ca toți produșii celulelor nervoase să poarte denumirea de hormoni. Neurotransmițătorii, substanțe chimice cu molecule mai mici decît ale hormonilor, nu sînt considerați hormoni, deși sînt produși ai celulelor nervoase ; se găsesc răspîndiți în creier și intervin chiar în procesul de elaborare a neurohormonilor din aria hipofizotropă a hipotalamusului, sau chiar din hipofiză.

Departe de a avea numai atribuție de glandă endocrină, printre multiplele funcții recunoscute pînă în prezent, creierul, pe calea conductibilității electrice, a neurotransmițătorilor și hormonilor hipotalamici coordonează hipofiza, și prin intermediul acesteia, întreg sistemul endocrin periferic.

BIBLIOGRAFIE

Engelhardt F. — În : Handbuch der Neurochirurgie, vol 1/2 (ed. H.H. Olivecrona, W. Tonnis), Springer-Verlag, Berlin —Heidelberg—New York, 1968, p. 1—212.

Engelhardt Fr. — In : Central Dysregulation, Cervical, Spine Operations, (ed. Pia, Grote, Mundinger și Gleaye), vol. 1—2, Editura Mouton & Co., Haga, 1971.

Green P. D., Harris G. W. — J. Anat. (Lond.), 1946, 80, 247.

Nowakowski H. — Dtsch. Z. Nervenheilk., 1951, 165, 262.

Spatz H. — În : Pathophysiologia diencephalica, (ed. von Curri, Martini și Kovac), Springer Verlag, Viena, 1958, p. 53—77.

Stumpf W. E. — În : Anatomical Neuroendocrinology (ed. Stumpf și Grant), Ed. S. Karger, Basel, 1975, pag. 2—8.

Scanned with OKEN Scanner

8. GLANDA PINEALĂ

8.1. EMBRIOLOGIE ŞI ANATOMIE

Embriologic, glanda pineală este o evaginaţie a plafonului ventriculului III, etalată între comisurile posterioară şi habenulară. La om, mugurele pineal apare la începutul lunei a doua de gestaţie. Formaţie cronică şi solidă la adult, cîntăreşte între 100—150 mg, avînd o lungime de 5—9 mm, o lăţime de 3—6 mm şi o grosime de 3—5 mm.

Situată între marginea posterioară a corpului calos şi coliculii superiori, este lipită de peretele celui de al treilea ventricul printr-o tije subţire (fig. 22), în care se află fibre nervoase pornite din creier. Aparent, la mamifere nu ar exista conexiuni sinaptice în interiorul parenhimului pineal, dar fibrele fac bucle în interiorul tijei şi se întorc în ariile din care au purces (Kapers, 1960).

Mollgard şi Moller (1973) la fetusul uman, iar Nielsen şi Moller (1975) la maimuţă şi pisică, au observat că tija pinealei conţine fibre nervoase ce leagă glanda de structurile peretelui posterior al ventriculului III.

Pineala este învelită de o capsulă groasă, din care porneşte un sept conjunctiv, ce străbate glanda şi o împarte în doi lobuli. Celulele parenhimului (pinealocitele) sînt dispuse în interiorul lobulilor, în straturi sau cordoane ; cele periferice sînt de formă alungită, cele centrale ovoide. Pinealocitul de mamifer, celulă secretorie înrudită filogenetic cu celulele fotoreceptoare ale unor vertebrate inferioare, este, cum afirmă Wurtman (1970), un transmiţător neuroendocrin, care transformă impulsurile nervoase ce îi sosesc, în semnale chimice sau hormoni eliberaţi în circulaţie. Fiziologic, pineala este astfel omologă cu medulosuprarenala (Moscovitz şi Wurtman, 1977).

Celulele pineale conţin numeroase microtubuluri, un reticul endoplasmatic proeminent, un aparat Golgi bine reprezentat şi numeroase

Scanned with OKEN Scanner

vezicule centrale, clare și dense. De asemenea pinealocitul conține numeroase căi citoplasmice, de-a lungul cărora migrează veziculele amintite, spre terminații în formă de bulbi din spațiile perivasculare sau intracelulare. Nu există încă vreo relație cunoscută între aceste vezicule și hormonii pinealei. Kapers (1974) consideră că probabil, pinealocitele eliberează conținutul vezicular în capilarele adiacente ; prin circulația ge-

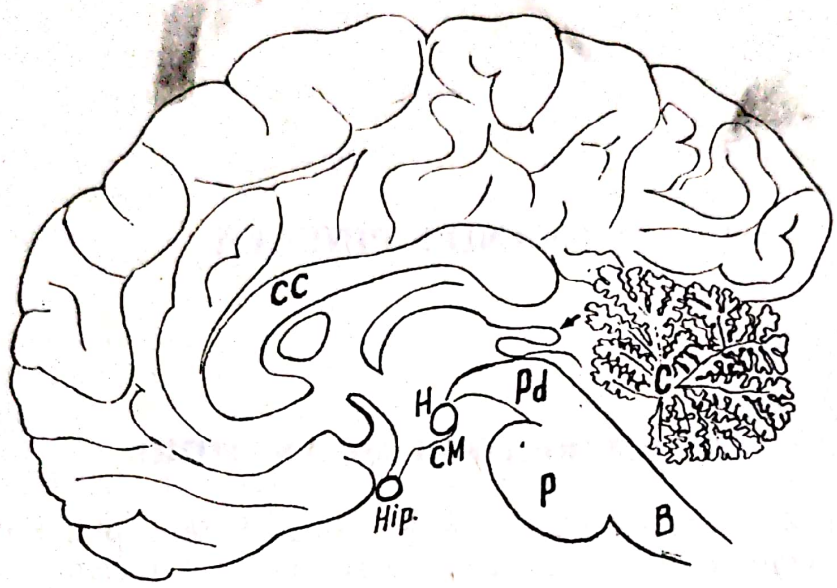

Fig. 22. — Schiță mediosagitală indicînd (prin săgeată) sediul pinealei.

C C= corp calos; C = cerebel; Pd = pedunculi cerebrali, P = punte, B = bulb, H = hipotalamus, Hip = hipofiză, CM = corpi mamilari.

nerală, direct sau indirect, aceste produse ajung mai întîi în straturile creierului, cum ar fi plexul coroid al ventriculului III, via unda sanguină retrogradă.

O altă cale ar fi eliberarea secreției pinealei direct în lichidul cefalorahidian.

La mamiferele adulte, pineala pare să fie inervată exclusiv de nervii autonomi, în special de fibre postganglionare simpatice, provenite din ganglionul cervical superior (Kapers, 1974). Pineala primește două bandelete nervoase simetrice (nervi conari), ce conține acești nervi simpatici, precum și alți nervi, care traversează spațiile perivasculare ale vaselor sanguine pineale. Un număr mare de butoni terminali ai fibrelor nervoase simpatice se găsesc în vecinătatea perenhimului celular pineal; formează probabil adevărate sinapse. La fetusul uman, ca și la unele mamifere inferioare, se găsesc în pineală și neuroni asemănători cu celulele nervoase parasimpatice, care ar conține colinesterază, ce distruge acetilcolina ; totuși, paradoxal, pineala conține și enzima, în cantitate redusă, care sintetizează acetilcolina (colin-acetil-transferaza). Nu au fost găsite încă sinapse între terminațiile nervoase colinergice și pinealocite, adevăratele sinapse adrenergice fiind rare.

La om, pineala primește cea mai mare cantitate de sînge din micile ramuri ale arterei coroidiene posterioare, care provin din artera ce-

Scanned with OKEN Scanner

rebrală posterioară, se îndreaptă în cisterna interpedunculară și urmează arterele cerebrale posterioare în jurul mezencefalului, înainte de a intra în cisterna cvadrigeminală. Aici, numeroase vase mici pornesc din artera coroidiană posterioară mediană, se îndreaptă lateral, pătrund în pineală, desfăcîndu-se apoi brusc într-o bogată rețea capilară, care se extinde adînc în parenhim. Pineala primește o cantitate de sînge neobișnuită în raport cu greutatea ei ; unda sanguină minimă per gram întrece pe cea a celor mai multe dintre organele endocrine (Goldman și Wurtman, 1964). Pineala nu posedă barieră hemato-encefalică. Organul este drenat de vene mici, care ies din suprafețele superioară și inferioară ; unite apoi, sau separate, se varsă în vena cerebrală internă sau marea venă Galen. Cînd pineala ajunge la dimensiuni patologice (ca în tumori), aceste vene suferă deplasări, care pot fi puse în evidență prin angiografie cerebrală, constituind un semn premonitor pentru localizarea leziunii.

8.2. SINTEZA ȘI METABOLISMUL MELATONINEI

Mc Cord și Allen (1917) au demonstrat că pineala de vacă conține un factor, care face ca pielea amfibienilor și reptilelor să se albească. Cînd puii de broască sînt hrăniți cu pineală triturată, granulele de melanină din melanoforele dermului se adună în jurul nucleilor celulari și pielea se albește. Lerner și colab. (1959) au indentificat acest component al pinealei, melatonina (5-metoxi-N-acetiltriptamina). Pînă în prezent nu s-a demonstrat că melatonina are același efect și la om.

Melatonina, sintetizată din acidul amino-indol, triptofan, diferă de ceilalți indoli indentificați la mamifere, prin faptul că are un grup metoxi.

Weissbach și Redfield (1960) susțin că enzima hidroxindol-0-metiltransferaza (HIOMT), care catalizează metilarea precursorului melatoninei (N-acetil serotonina), este localizată la mamifere mai ales în pineală.

Sinteza melatoninei cunoaște următoarele secvențe : triptofanul reținut din circulație este hidrolizat de enzima triptofan-hidroxilază și formează 5-hidroxitriptofan. Acest aminoacid este apoi convertit în serotonină (5-hidroxitriptamină) de enzima decarboxilază-aromatic aminoacid sau „dopadecarboxilaza". În pineala șoarecilor și oamenilor există concentrații importante de serotonină. O parte din serotonină este distrusă în interiorul pinealei printr-o dezaminare oxidativă (oxidaza monoaminică) pentru a forma acidul 5-hidroxiindolacetic. O altă parte este eliberată de pinealocite și reținută în terminațiile nervilor simpatici, unde este stocată împreună cu norepinefrina (fig. 23). Cea mai mare parte a serotoninei pineale este utilizată pentru fabricarea hormonului pineal, melatonina. Această cale implică două transformări enzimatice : N-acetilarea serotoninei, care este catalizată de serotonină N-acetiltransferază (SNAT), și O-metilare, din care rezultă N-acetil-serotonina, care este catalizată de HIOMT. Grupul metil necesar pentru următoarea etapă este furnizat de donorul metil-S-adenozilmetionina.

La formarea melatoninei, ambele grupuri purtătoare din serotonină (5-hidroxi și amino) sînt blocate de N-acetilare și O-metilare ; hormonul

Scanned with OKEN Scanner

rezultat este astfel nepolarizat și capabil să traverseze membranele celulare de la caz la caz. Melatonina circulantă este reținută în toate organele și concentrată în unele, cum ar fi gonadele. Spre deosebire de

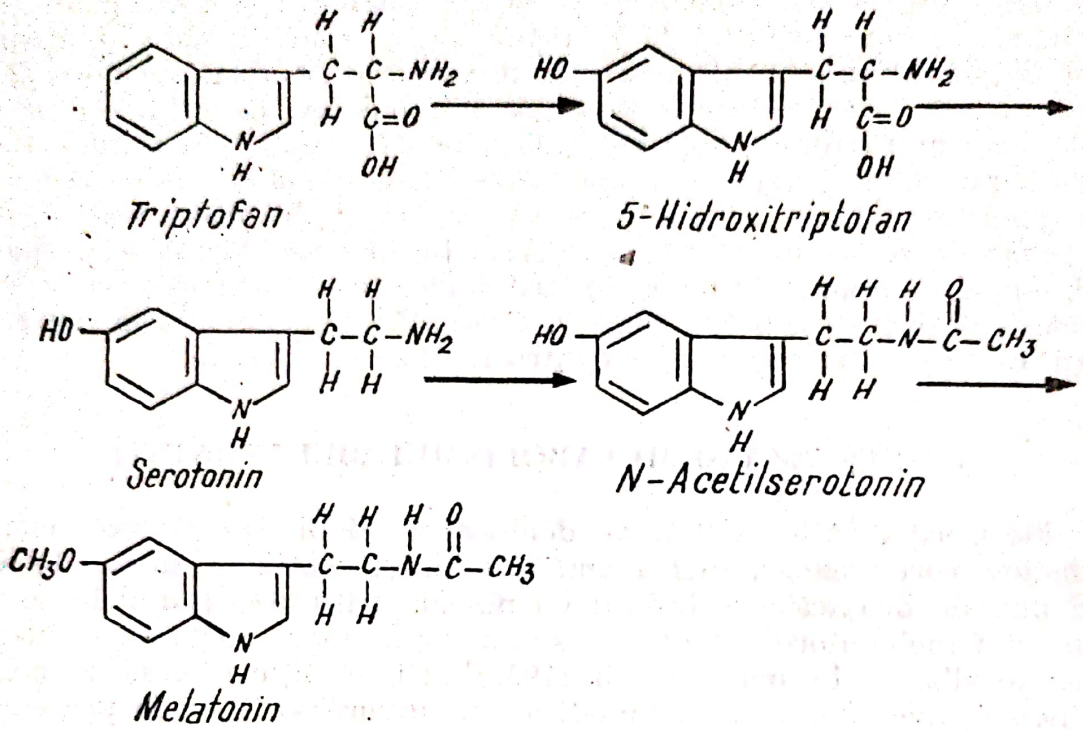

Fig. 23. — Biosinteza melatoninei în glanda pineală.

serotonină, care este polarizată la pH fiziologic, metoxiindolul trece cu ușurință bariera hemato-encefalică. Melatonina marcată cu izotopi și injectată în lichidul cefalorahidian este reținută în creier și concentrată în hipotalamus și pedunculii cerebrali (Anton Tay și Wurtman, 1969). Melatonina marcată dispare repede din sînge și din creier, fiind metabolizată de ficat.

Sistemul nervos central metabolizează melatonina într-un mod încă necunoscut, care, oricum implică scindarea nucleului indol (Hirata și Hayaisi, 1974).

8.3. FIZIOLOGIA GLANDEI PINEALE

Luminozitatea mediului înconjurător influențează numeroase aspecte ale sistemului neuroendocrin la mamifere. Lumina „induce" rata maturizării sexuale, pe care o accelerează la șoarece și, aparent, o încetinește la om. Succesiunea zilei și nopții generează ritmuri biologice în 24 ore și sincronizează alte activități ciclice, cum ar fi hrănirea. Absența impulsului fotic (întunericul) sporește activitatea neuronilor simpatici postganglionari în pineală, care la rîndul lor fac ca terminațiile nervoase să elibereze norepinefrina. Acționînd pe calea β-receptorilor asupra celulelor parenhimului pineal și sintezei AMP ciclic (Shein și Wurtman, 1969), norepinefrina activează adenilat-ciclaza și sporește activitatea SNAT (serotonin-N-acetil-transferaza) și HIOMT (hidroxil-O-metil-transferaza),

pe calea unor mecanisme încă necunoscute. Braunstein şi Axelrod, în 1974, în sprijinul acestui model teoretic, au arătat că lumina, acţionînd pe căile optice, scade unda impulsurilor electrice de-a lungul nervilor simpatici către pineală şi scade concentraţia norepinefrinei pineale. Expunerea la o lumină continuă reduce, de asemenea, activitatea HIOMT şi SNAT. Şi alţi constituenţi ai pinealei suferă variaţii nictemerale, cum ar fi lipidele, glicogenul şi ARN.

Calea pe care informaţia despre luminozitatea mediului o traversează de la retină la pineală, interesează nervii optici, tractul optic inferior accesoriu, bandeleta mediană pedunculară, nucleul medial terminal ale tractusurilor optice accesorii inferioare, proiecţiile neuronului, neuronii preganglionari, celulele neuronilor postganglionari din ganglionul cervical superior şi fibrele simpatice postganglionare. Este imposibil de reconstituit această cale, între nucleul tractului optic accesoriu inferior şi neuronii simpatici preganglionari, cale care probabil implică numeroase sinapse. Leziunea bilaterală a tractului optic accesoriu inferior „orbeşte" pineala şi o face incapabilă să lege sinteza melatoninei de luminozitatea mediului înconjurător (Moore şi colab. 1968).

Dar nu numai lumina afectează tonusul simpatic al pinealei şi rata sintezei melatoninei, ci şi stress-ul sau hipoglicemia pot să determine o creştere a activităţii SNAT în pineală şi a melatoninei. Testosteronul afectează de asemenea HIOMT pineal.

8.4. ACŢIUNILE BIOLOGICE ALE COMPUŞILOR GLANDEI PINEALE

Din experienţele pe animale rezultă că injectarea melatoninei pineale inhibă variate funcţii ale gonadelor, tiroidei şi suprarenalei. Pinealectomia duce la o stimulare a axului hipofizo-gonadic şi chiar la hipertrofie gonadică. Pinealectomia prepuberală la şoarecele femelă induce o dezvoltare sexuală prematură ; pinealectomia la şoarecele mascul în vîrstă de 20—30 de zile provoacă o creştere a organelor sexuale accesorii (Wurtman şi colab. 1968), interesînd veziculele seminale şi prostata şi sporeşte secreţia de testosteron.

Perfuzarea cu melatonină a ventriculului III scade concentraţia plasmatică de LH şi FSH, blochează ovulaţia la şoricioaica matură (Kamberi şi colab., 1971 ; Fraschini şi colab. 1971). Secreţia LH este inhibată cînd se adaugă melatonină la culturi de celule hipofizare (Marin şi Klein, 1976). Acţiunea antigonadică a melatoninei exogene se manifestă direct asupra gonadelor şi organelor accesorii.

Pinealectomia duce la hipertrofia glandei tiroide la unele mamifere şi se pare că nu influenţează TSH hipofizar (Wurtman şi colab., 1968). Administrarea subcutanată de melatonină inhibă creşterea volumului tiroidei după pinealectomie şi diminuă retenţia de iod marcat (I^{131}).

Pineala are o acţiune inhibitoare şi asupra funcţiei suprarenalei. Pinealectomia determină la şoareci creşterea concentraţiei aldosteronului în plasmă, ca şi a corticosteroizilor. Administrarea intravenoasă de melatonină determină o scădere rapidă a MSH (melanocit-stimulating hormone) în hipofiza şoarecelui.

Scanned with OKEN Scanner

Dozele farmacologice de melatonină, în experienţe pe oameni, au influenţat EEG, somnul şi comportamentul (Anton-Tay şi colab., 1971). Administrarea de melatonină a fost însoţită de reducerea la jumătate a latenţei de instalare a somnului, sporirea numărului de treziri şi sporirea frecvenţei fiecărei perioade de somn. S-a semnalat că hormonul pineal ameliorează alterările EEG caracteristice epilepsiei de lob temporal şi unele din manifestările motorii ale bolii Parkinson (Anton-Tay şi colab., 1971). Rolul pinealei în metabolism a fost demonstrat experimental şi clinic. O monografie recentă despre pineală ca organ metabolic, semnată de Ioana Milcu şi Lydia Nanu (1979), arată influenţa pinealei asupra metabolismului glucidelor, rolul ei sinergic cu insulina, inflenţa anabolizantă asupra proteinelor, rolul hipocolesterinemiant asupra lipidelor şi acţiunea mineralelor la nivel corticosuprarenal, printr-un factor glomerulotrop pineal. Cercetările autorilor români au fost făcute cu extracte de pineală bovină, un hidrolizat proteic de pulbere acetonică, denumit iniţial, în 1936, de St. M. Milcu şi I. Milcu, *epifizormon*, iar forma ameliorată şi concentrată, *crinofizin*.

St. M. Milcu (1979) recomandă opoterapia pineală în clinica umană, cu rezultate în tratamentul hipotrofiilor staturale şi ponderale, ca şi în tratamentul diabetului zaharat, ca adjuvant al insulinei. De asemenea, extractul de pineală este recomandat, în asociere cu alte medicamente sedative sau neurostimulatoare, în stări hiperkinetice, în excitabilitatea neuropsihică, în crize maniacale, în spasmofilie şi în tulburările vegetativ-vasculare din menopauză.

De asemenea, la copiii epileptici s-a observat (Milcu, 1979) că administrarea de epifizormon reduce crizele, permiţînd reducerea la jumătate a dozei de barbiturice necesară obţinerii efectului anticonvulsivant şi diminuării tulburărilor psihice epileptice. Pornind de la ideea reală că pineala inhibă gonadele, opoterapia pineală este recomandată în pubertatea precoce şi în sindromul hiperestrogenic de origine neuroendocrină.

Dozele de extract total de glandă pineală variază de la 1 ml — 10 ml pe zi, depinzînd de gradul afecţiunii pentru care este indicată opoterapia şi constituind un adjuvant preţios în terapeutica bolilor menţionate, potrivit experienţei şcolii române de endocrinologie.

BIBLIOGRAFIE

Anton-Tay F., Wurtman R. J. — Nature (Lond.), 1969, 221, 474—475.
Anton-Tay F., Diaz J., Fernandez-Guardiola A. — Life Sci., 1971, 10, 841—850.
Braunstein M., Axelrod — Science, 1974, 184, 163—165.
Fraschini F., Collu R., Martini L. — Pineal Gland, CIBA Foundation Symposium, 1971, p. 259—278.
Goldman H., Wurtman R. J. — Nature (Lond.), 1964, 203, 87—88.
Hirata F., Hayaishi O. J. — Biol. Chem., 1974, 249, 1 311—1 313.
Kamberi I., Ibrahim A., Porter J. — Endocrinology, 1971, 88, 1 288—1 293.
Kapers J. A. — Z. Zellforsch. Abt. Histochem., 1960, 52, 163—215.
Kapers J. A. — Progr. Brain. Res., 1974, 41, 149—174.
Lerner A. B., Case J. D., Biemann K., Heinzelman R. V., Szmuszkovicz J., Anthony W. C., Krivis A. — J. Amer. chem. Soc., 1959, 81, 5 264—5 273.

Scanned with OKEN Scanner

Marín J., Klein D. — Science, 1976, 191, 301—302.
Mc Cord C. P., Allen F. P. — J. exp. Zool., 1917, 23, 207—224.
Milcu Ioana, Nanu Lydia — Glanda pineală ca organ metabolic, Ed. Academiei R.S.R., București, 1979.
Milcu St. M. — Postfață la „Glanda pineală ca organ metabolic". Ed. Acad. R.S.R., București, 1979.
Mollgard K., Moller M. — Brain Res., 1973, 52, 428—432.
Moore R. Y., Heller A., Bhatnager R., Wurtman R. J., Axelrod J. — Arch. Neurol. (Chic.), 1968, 18, 208—218.
Moskovitz M. A., Wurtman R. J. — În „Clinical Neuroendocrinology" (ed. L. Martini, G. M. Besser). Cap. 21, Academic Press, New York, 1977, 503—526.
Nielsen J. T., Moller M. — Cell. Tiss. Res., 1975, 161, 293—301.
Weissbach H., Redfield B. — Biochim. biophys. Acta, 1960, 43, 352—353.
Wurtman R. J., Axelrod J., Kellyd E. — The Pineal, Academic Press, New York, 1968.
Wurtman R. J. — În „The Neurosciences : Second Study Program" (ed. F. O. Schmitt), Rockefeller Univ. Press, New York, 1970, p. 531—538.

Scanned with OKEN Scanner

II

PARTEA SPECIALĂ

Scanned with OKEN Scanner

1. TULBURĂRILE ENDOCRINE (Generalități)

Tulburările endocrine pot fi împărțite în 3 categorii : exces de hormon, hiposecreție hormonală și secreție de hormoni anormali, tulburări care se pot intrica. Spre exemplu, tulburarea producerii de hormon datorită unei deficiențe enzimatice poate să ducă la o secreție excesivă de hormoni activi precursori. La fel, organul terminal refractar sau o producere de hormoni anormali, pot să dea semne clinice de hipofuncție glandulară, deși organul endocrin asociat poate să fie hiperactiv.

1.1. SECREȚIA EXCESIVĂ DE HORMON

— Producerea în exces a unui hormon poate fi datorată unei tumori a glandei. Sindromul Cushing poate fi provocat de un carcinom al corticosuprarenalei. Exemplele pot fi numeroase.
— Tumori, de obicei maligne, ale țesutului neendocrin pot să secrete hormoni ca ACTH sau hormon antidiuretic (sindrom de hormon ectopic). Tumori ale glandelor endocrine pot, de asemenea, să secrete hormoni „străini", anomalii de sinteză care pot să survină în contextul sindroamelor clinice, frecvente în ultimii 20 de ani, și care nu sînt singurele exemple de diferențiere aberantă a tumorilor. Un carcinom bronșic care secretă ACTH nu mai constituie o surpriză, ca și un țesut moale tumoral, care formează os. O asemenea diferențiere anormală este explicabilă prin faptul că procesele neoplazice provoacă o dezinhibare a genelor, prezente în toate celulele și în mod normal zăgăzuite, cu formare de ACTH sau de țesut osos.
— Mecanismul de control al secreției hormonale poate să aibă o desfășurare necorespunzătoare, ca rezultat al vreunei modificări funcționale. De exemplu, sindromul Cushing, asociat cu hiperplazie bilaterală a suprarenalelor și unele forme de secreție hor-

Scanned with OKEN Scanner

monală inadecvată antidiuretică, pot să survină printr-un mecanism analog.

— Organismul poate să producă o substanţă stimulantă anormală, care acţionează asupra unei glande endocrine. Astfel, unele tirotoxicoze apar în cazuri în care două sau mai multe tipuri de gammaglobuline posedă proprietatea infimă de a stimula funcţia tiroidiană printr-un mecanism similar cu cel al hormonului tirotrop normal.
— În unele cazuri de supraactivitate, cauzele nu sînt cunoscute. De exemplu, în hiperaldosteronismul idiopatic, celulele secretante de aldosteron ale cortexului suprarenal pot să sufere o hiperplazie, cu formare de noduli, natura şi originea stimulilor răspunzători de aceste modificări nefiind cunoscute.
— Degenerarea lobului posterior al hipofizei, determinată de secţionarea tijei, duce la o eliberare în sîngele circulant a hormonului stocat, realizînd astfel o „hiperactivitate" trecătoare.

1.2. **PRODUCEREA INSUFICIENTĂ DE HORMON este provocată cel mai adesea de :**

— *absenţa congenitală sau malformaţia* unei glande, ca în cazul tiroidei sau hipofizei ;
— *absenţa totală sau parţială a factorului enzimatic* esenţial pentru hormonogeneză este o cauză de insuficienţă hormonală, deşi glanda este morfologic normală. Consecutiv, se poate ajunge la hiperplazie cu supraproducţia altor hormoni, ca în cazul tiroidei;
— deşi producerea de hormon este normală, *organul ţintă are o insensibilitate congenitală* la hormon, rezultatul funcţional fiind asemănător cu cel al absenţei secreţiei. Un exemplu îl constituie diabetul insipid nefrogen, în care celulele nefronului inferior sînt refractare la hormonul antidiuretic ;
— *distrugerea glandelor endocrine* prin leziuni granulomatoase sau expansive ;
— *necroza ischemică a glandelor endocrine* (hipofiză, suprarenale etc.) prin infarctizare din diferite cauze. Este cunoscută necroza postpartum a hipofizei la gravide vîrstnice, survenită în timpul travaliului, ca urmare a unui colaps vascular ;
— *procesele autoimune* pot fi cauze importante de distrugere, interesînd una sau mai multe glande endocrine ;
— experimental, pe animale, unele *substanţe chimice* pot să distrugă ţesuturile glandulare ; alloxanul distruge celulele Langerhans, iar hexadimetina distruge lobul antehipofizar şi corticosuprarenala, fenomene toxice care nu au fost semnalate la om ;
— *producerea anormală în sînge de proteină* de legătură pentru hormoni. Hormonii tiroidieni, steroizii gonadici şi suprarenalieni sînt transportaţi în sînge de o proteină cărăuşă. Sîngele conţine hormoni liberi şi fixaţi, într-un echilibru dinamic, cei liberi fiind fiziologic activi. Concentraţiile proteinelor de legătură cu

Scanned with OKEN Scanner

hormonii (globuline) sînt modificate de cauze congenitale, sarcină, acţiune medicamentoase sau boli, şi determină modificări corespunzătoare ale concentraţiilor hormonale sanguine.

1.3. SECREŢIA DE HORMONI ANORMALI

Hormon anormal poate fi produs adesea de o tumoare a unui organ endocrin sau neendocrin ; uneori chiar o glandă normală poate să provoace secreţia de hormon anormal. Se cunosc tipuri de nanism, rare, datorate secretării de către hipofiză a unei variante inactivă biologic de hormon de creştere.

Neurochirurgia este interesată de evoluţia clinică a unor tumori hipofizare, care ar beneficia considerabil de o observaţie atentă a semnelor clinice şi a simptomelor endocrine, permiţînd un diagnostic precoce al tumorilor active sau inactive hormonal. În cazurile de tumori inactive hormonal, unul din semnele cele mai precoce — la aproximativ jumătate din bolnavi — este hipogonadismul. Neglijarea acestui semn întîrzie precizarea diagnosticului, care se pune după ce a survenit deja deteriorarea cîmpului vizual.

Diagnosticul prolactinomului se pune mai precoce la femeie, pentru că modificările endocrine sînt mai bine puse în evidenţă de amenoree şi galactoree, în timp ce la bărbat diminuarea sau pierderea libidoului şi potenţei sînt mai puţin zgomotoase.

Axul hipotalamo-hipofizar este adesea interesat în patologia neurochirurgicală ; diagnosticul de „etaj" al leziunii constituie o problemă, pentru rezolvarea căreia trebuie să se recurgă la dozări hormonale, teste şi stimulări hormonale, expuse în partea generală. Solbach şi colab. (1977) prezintă sinoptic posibilităţile metodelor endocrinologice în investigarea tulburărilor hipotalamice şi hipofizare, menţionate în tabelul lui Scriba şi Werder, din partea generală.

Majoritatea determinărilor hormonale pentru diagnostic se fac în prezent prin metoda radioimunologică, graţie căreia fiziopatologia unităţii hipotalamo-hipofizare a progresat considerabil. Totuşi nu au putut fi rezolvate toate problemele puse de identificarea şi cantificarea substanţelor hormonale. Astfel, trebuie adesea să se recurgă la combinarea investigaţiilor : dozări, testări, stimulări, comparări cu rezultatele altor laboratoare, şi tehnici de lucru etc., pentru a obţine date satisfăcătoare.

Bineînţeles că neurochirurgia dispune de un arsenal complex de investigaţii pentru identificarea leziunilor hipotalamice, epitalamice, selare, periselare şi ale altor regiuni ale SNC, responsabile de tulburări neuroendocrine.

Identificarea tulburărilor hormonale ale axului hipotalamo-hipofizar printr-un diagnostic precoce are în prezent o valoare incontestabilă, fiind obligatorie pentru administrarea unui tratament eficace.

Scanned with OKEN Scanner

BIBLIOGRAFIE

1. **Solbach H. G., Wiegelmann W., Kley H. K., Rudorf K. H., Kruskemper H. L.** — În : Treatment of Pituitary Adenomas (ed. Fahlbush R. şi Klaus von Werder), G. Thieme Verlag, Stuttgart, 1978.

1.4. PRODUCEREA ECTOPICĂ DE HORMONI

Unele sindroame endocrine apar în urma tumorilor organelor neendocrine, care produc polipeptide ce nu pot fi deosebite biologic şi imunologic de hormoni. Pe de altă parte, există şi cazuri în care tumoarea glandei endocrine, pe lîngă secreţia excesivă de hormoni specifici, secretă şi substanţe neobişnuite acestui organ endocrin. De obicei tumorile sînt maligne, dar producerea ectopică de hormoni poate să aibă loc şi în tumori benigne, şi chiar în cazuri fără tumoare. Sînt excluse teratoamele, care pot să conţină ţesut endocrin.

Cunoaşterea sursei alternative a secreţiei hormonale este importantă :

— un tratament necorespunzător, în cazul în care nu s-a stabilit că sursa excesului hormonal este o tumoare neendocrină, poate fi instituit mai ales cînd complicaţiile endocrine precedă uneori manifestarea tumorii necunoscută încă ;

— evoluţia unei tumori cu producere ectopică de hormon poate să difere de cea a unei tumori asemănătoare, dar nesecretantă ;

— identificarea polipeptidelor asemănătoare hormonilor poate fi folositoare în detectarea tumorilor neendocrine, ca şi pentru interpretarea rezultatelor tratamentului.

Uneori, complicaţiile endocrine pot să fie cauza bolii şi decesului bolnavului, mai de grabă decît tumoarea însăşi.

Trebuie demonstrat că tumoarea este capabilă să sintetizeze hormoni. Suprinzătoare este concentraţia scăzută de hormon pe unitatea de masă tumorală, în raport cu cantitatea secretată de glandă în mod normal. De obicei există o discrepanţă între secreţie şi volumul crescut al tumorii.

Demonstrarea existenţei hormonului în secţiuni histologice, prin folosirea tehnicilor de imunofluorescenţă, constituie o metodă care oferă proba indirectă a sintezei ectopice hormonale, iar cercetarea diferenţei de concentraţie hormonală din sistemul arterial şi venos, care străbate patul tumoral, este un indiciu mai fidel. Alt procedeu este demonstrarea eliberării de polipeptide hormonale în mediul de cultură de către celulele tumorale cultivate.

Alt fapt demonstrativ este scăderea concentraţiei, cu ameliorarea biochimică şi clinică a stării endocrine a bolnavului, după excizarea sau alt mod de tratament al neoplaziei. Aproape totdeauna se pot aplica metode imunologice şi histologice de cercetare în sînge şi în extractele tisulare. Hormonii ectopici nu sînt totdeauna identici cu hormonii „nativi“ şi s-ar putea să nu fie identificaţi decît dacă este folosită o anumită tehnică.

Au fost descrise numeroase sindroame hormonale ectopice, cele mai importante fiind manifestările clinice în legătură cu ACTH, TSH, gona-

Scanned with OKEN Scanner

dotropina, lactogenul uman placentar, hormonul de creştere, calcitonina şi prolactina.

Sindromul de ACTH ectopic. Sindromul Cushing prin ACTH ectopic afectează sexul masculin mai mult decît pe cel feminin, mai cu seamă la vîrstă înaintată. Tabloul clinic determinat de ACTH şi caracterizat prin pierdere în greutate, edem, astenie şi hipertensiune, este diferit de cel din sindromul Cushing clasic, unde nu se întîlnesc aceste simptome.

Variate tumori au fost incriminate în apariţia sindromului de ACTH ectopic : carcinomul de bronhii în proporţie de 50—60%, mai ales cel cu celule în „ovăz" ; timomul (alcătuit din celule epiteliale), carcinomul de pancreas, adenomul bronşic benign, tumori ale tiroidei, paratiroidei, feocromocitomul, paragangliomul, tumorile de ovar, sîn, testicul, prostată, parotidă, esofag, stomac, colon, vezică urinară, rinichi şi piele (melanom). ACTH ectopic nu se poate distinge de ACTH hipofizar prin teste biologice, fizice, chimice şi imunologice (Liddle şi colab., 1969). Polipeptidele au un grup amino liber la unul din capete (N-terminal) şi un grup carboxil liber la alt capăt (C-terminal). În unele cazuri pot fi preparaţi anticorpi specifici pentru una sau alta din terminaţiile moleculei.

Dacă ACTH ectopic biologic activ este probabil identic structural cu ACTH hipofizar, tumoarea mai conţine în plus o substanţă inertă biologic, care are comun cu ACTH un fragment C-terminal imunoreactiv. Această substanţă a fost identificată ca o peptidă asemănătoare corticotropinei din lobul intermediar, sau Clip (corticotrophin-like intermediate lobe peptide) (Ratcliffe şi colab., 1973). Tumorile secretante de ACTH mai conţin şi secretă „big-ACTH" (Gewirtz şi Yalow 1974).

Autorii care au descris tumori cu ACTH ectopic au tras concluzia că hormonul în cauză este sintetizat în tumoare, dar liberat în doze insuficiente ca să poată da semnele clinice ale tulburării metabolice. Hipofizele studiate după necropsie, la bolnavii cu sindrom de ACTH ectopic, au concentraţii subnormale de ACTH.

În sîngele venos de drenaj al carcinoidului bronşic se constată concentraţii ridicate de ACTH faţă de sîngele arterial. După ablaţia tumorilor dispar semnele clinice şi biologice ale sindromului Cushing.

ACTH ectopic poate fi suprimat sau stimulat prin administrare de dexametazonă sau metyrapone. Diferenţierea între tumoarea suprarenală şi producerea ectopică de ACTH se poate face pe baza determinărilor ACTH plasmatic ; în primul caz concentraţia de ACTH este redusă prin suprimarea ACTH hipofizar de către secreţia de cortizon, în celălalt caz ACTH este ridicat.

Producerea de ACTH hipofizar este totdeauna însoţită de secreţie de peptide cu activitate MSH ; totuşi surprinde faptul că pigmentarea a fost constatată la bolnavii cu ACTH ectopic, la care se secretă şi MSH — ectopic, pare-se identic cu MSH hipofizar. Dispariţia, chiar şi temporară, a pigmentării, apare după înlăturarea tumorii care produce MSH.

Pentru aceşti bolnavi s-a propus termenul de sindrom ACTH-MSH ectopic.

Scanned with OKEN Scanner

MSH ectopic cu moleculă „mare", din extractele tumorale sau plasmă de la bolnavii cu neoplasme care produc ACTH, există și în hipofizele umane. MSH „mare" este biologic activ, reacționează imunologic în același mod ca și molecula mică MSH și are caracteristicile cromatografice ale β-LPM.

Sindromul de ADH ectopic. Schwartz și colab., au descris în 1957 două observații de carcinom bronșic cu urină hipertonică, pierdere mare de sodiu și hiponatremie. Autorii au dedus că semnele s-ar datora unei secreții necontrolate de ADH. Clinic, sindromul este de obicei descoperit incidental, prin determinări electrolitice de rutină.

Alte produceri de ADH ectopic au mai fost descrise în cancerul duodenal și carcinomul pancreatic.

Utilizînd metoda biologică, Amatruda și colab. (1963) au găsit substanța antidiuretică în extracte tumorale, confirmate și prin metoda imunologică. Și substanța antidiuretică a fost identificată în sîngele și urina unor asemenea bolnavi.

ADH ectopic este similar, deși nu chiar identic, cu ADH hipofizar uman, arginin-vasopresină. Anticorpii vasopresinei neutralizează activitatea ADH ectopic.

Revenirea la echilibrul hidric normal după ablația tumorii sau după administrare de citostatice este un argument în plus pentru originea ectopică a ADH, ca și sinteza, in vitro, de către tumoare, a ADH la bolnavul cu sindrom de ADH ectopic. Așa cum s-a menționat anterior, primul semn al sindromului de ADH ectopic este hiponatremia. Sodiul plasmatic, frecvent scăzut la 120 m mol/l, ajunge în cazuri severe la 100—110 m mol/l. Există și o hipocloremie, scăderea ureei în sînge, iar hematocritul este adesea redus. Toți constituenții sîngelui sînt diluați, datorită sporirii volumului plasmatic. Osmolaritatea plasmatică este scăzută, ceea ce în mod normal ar duce la suprimarea secreției de ADH hipofizar, cu scopul diluării urinii pînă la restabilirea homeostaziei. Dar, în cazul tumorilor, ADH ectopic este secretat fără control, ceea ce duce la excreție de urină cu osmolaritate excesivă, ca a plasmei. Anomaliile plasmatice pot fi ameliorate prin restricția lichidelor. Secreția anormală de ADH hipofizar poate să determine același tablou clinic ca sindromul de ADH ectopic ; s-au făcut încercări de precizare a diagnosticului, prin acțiunea etanolului sau difenil-hidantoinei asupra secreției de ADH hipofizar.

Înainte de etichetarea sindromului de ADH ectopic, trebuie cunoscută și funcția renală, care poate fi tulburată de cauze locale (deficite ale tubilor). Hipokaliemia și hiponatremia pot să apară și în patologia tubilor renali.

Secreția ectopică de TSH. Tumorile trofoblastice și placenta conțin substanțe semănătoare de TSH, care induc o hiperactivitate tiroidiană, fără manifestări clinice nete. A mai fost descris hipertiroidismul în carcinoame bronșice, ale stomacului, colonului, tiroidei, sînului, uterului și prostatei. Hipertiroidismul se diagnostichează pe date clinice, metabolismul de bază și studii de captare tiroidiană a iodului radioactiv.

În ceea ce privește însă TSH ectopic, sînt încă în curs cercetări pentru precizarea acțiunii și metodei de determinare.

Scanned with OKEN Scanner

Secreţia ectopică de gonadotropine provoacă la masculi precocitate sexuală şi ginecomastie, în cazuri de hepatoame şi hepatoblastoame. De asemenea au mai fost semnalate ginecomastii în secreţii de gonadotropine ectopice de către tumori bronşice de tipuri celulare, variate, carcinoame corticosuprarenale sau melanoame. Gonadotropinele, găsite în extractele tumorale, ser şi urină, seamănă de cele mai multe ori, mai degrabă cu gonadotropinele corionice (hCH), decît cu LH sau FSH.

În sindromul amintit, nici testosteronul, nici stilbestrolul nu scad concentraţia gonadotropinelor. Gonadotropinele ectopice sporesc secreţia testiculară de testosteron şi estrogeni. După înlăturarea tumorii se restabilesc nivelurile normale hormonale, iar ginecomastia regresează.

Secreţia ectopică de lactogen placentar. GH ectopic nu dă semne clinice de acromegalie, cu excepţia a două cazuri semnalate de Dabek (1974), cu carcinoid bronşic ; dar este greu de precizat dacă acromegalia se datoreşte GH, sau factorului de eliberare hipotalamic.

Secreţia ectopică de calcitonină se întîlneşte în cancere pulmonare la care calcitonina este crescută mai ales în sîngele venos care iese din tumoare. Se constată şi hipocalcemie.

Secreţia ectopică de prolactină a fost pusă în evidenţă în carcinom bronşic şi hipernefrom. Prolactina ectopică nu se poate distinge, imunologic şi histologic, de cea hipofizară.

Hipercalcemia însoţeşte tumorile maligne în aproximativ 10% din cazuri. De cele mai multe ori există şi hiperfosfatemie, şi frecvent, metastaze osoase, semnele biochimice fiind puse pe seama disoluţiei osoase, secundară osteolizei. Hipofosfatemia, întîlnită uneori, sugerează că unele tumori neparatiroidiene ar produce substanţă asemănătoare parathormonului (PTH-like), de unde şi denumirea de pseudohiperparatiroidism. Luînd studierea calciului şi fosforului sau cercetarea PTH în extractele tumorale drept criterii, secreţia ectopică de PTH a fost pusă pe seama a numeroase tumori bronşice, paratiroidiene, esofagiene, ale colonului, ficatului, pancreasului, ovarului, uterului, sînului, testicululuí, vezicii urinare, medulosuprarenalei, pe seama leucemiei, limfomului, limfosarcomului retroperitoneal şi melanomului.

Hipoglicemia însoţeşte uneori tumorile neendocrine, şi anume tumorile mezenhimale ale ficatului, carcinoame corticosuprarenale şi alte tumori epiteliale (Davis şi Hipkin, 1977). S-a emis ipoteza că o substanţă asemănătoare cu insulina ar fi cauza, dar nu s-a putut trage încă o concluzie definitivă privitoare la cauza precisă a hipocalcemiei întîlnită în unele tumori neendocrine.

Secreţia de hormoni multipli de către tumori neendocrine. Există tumori care secretă mai mulţi hormoni ectopici, ca de pildă : glucagon, ACTH, MSH, ADH, etc.

Mecanismul prin care se instalează sindroamele hormonale ectopice ar fi sinteza hormonilor de către tumoarea însăşi, sau depozitarea în tumoare a hormonilor din circulaţie, urmată apoi de eliberarea lor anarhică (tumoarea ar fi ca un „burete" absorbant) ; mai plauzibilă pare sinteza de către tumoare a hormonilor ectopici, fapt semnalat şi în culturile tumorale.

Scanned with OKEN Scanner

BIBLIOGRAFIE

Amatruda Jr. T. T., Mulrow P. J., Gallagher J. C., Sawyer E. H. — New Engl. J. Med., 1963, 269, 544—549.

Dabek J. T. — J. clin. Endocr., 1974, 38, 329—333.

Davis J. C., Hipkin L. J. — Ectopic Hormone Production, in : Clinical Endocrine Pathology, cap. 7, Blackwell Scientific Publications, Oxford, 1977, p. 342—367.

Gewirtz G., Yalow R. S. — J. clin. Invest., 1974, 53, 1 022—1 032.

Liddle G. W., Nicholson W. E., Island D. P., Orth D. N., Abe K. S. C. — Rec. Progr. Horm. Res., 1969, 25, 283—314.

Ratcliffe J. G., Scott A. P., Bennet H. P. J., Lowry R. J., Mc Martin C., Strong J. A., Walbaum P. R. — J. clin. Endocr., 1973, 2, 51—55.

Schwartz W. B., Benner W., Curelop S., Bartter F. C. — Amer. J. Med., 1967, 23, 529—542.

Weintraub B. D., Rosen S. W. — J. clin. Endocr., 1971, 32, 94—101.

Scanned with OKEN Scanner

2. PUBERTATEA ŞI SISTEMUL NEUROENDOCRIN

În perioada pubertăţii are loc o creştere a secreţiei gonadotropinei hipofizare. Kulin, Grumbach şi Kaplan, în 1969, bazaţi pe cercetări la om, au sugerat că apariţia şi desăvîrşirea pubertăţii pot să depindă în primul rînd de pierderea sensibilităţii feed-back-ului negativ hipotalamic sau gonadostatului.

Legătura dintre sistemul nervos central şi iniţierea pubertăţii a fost sugerată prima oară de observaţiile clinice care au arătat că unele tumori diencefalice pot să ducă la hipogonadism, în timp ce altele ar fi răspunzătoare de pubertatea precoce, fapte contradictorii ce au iniţiat numeroase cercetări experimentale în patologie.

Holweg şi Jungmann (1932) au prezentat date experimentale în favoarea existenţei unui centru sexual în trunchiul cerebral ; Taubenhaus şi Soskin (1941) au emis ipoteza potrivit căreia factori chimici transmişi de hipotalamus către adenohipofiză ar face legătura între sistemul nervos şi celulele secretorii gonadotrope. Ulterior a fost izolat şi sintetizat hormonul hipotalamic de eliberare a gonadotropinei (Gn-RH) (Amoss şi colab., 1971 şi Schally şi colab., 1971), peptidă unică ce reglează atît secreţia FSH, cît şi a LH (Schally şi colab., 1971).

Cu toate achiziţiile cîştigate în acest domeniu, mecanismul desfăşurării pubertăţii umane nu este încă complet elucidat.

2.1. CONTROLUL NEUROENDOCRIN AL GONADOTROPINELOR ÎNAINTE DE PUBERTATE

— *Gonadotropinele fetale.* În hipofiza fetală umană gonadotropinele sînt detectabile cam din a 84-a zi sau a 8-a săptămînă, FSH hipofizar fiind mai crescut la fetusul feminin decît la cel masculin. Conţinutul hipofizar de LH şi, ceva mai crescut, de FSH, sporeşte spre a

25-a — 29-a săptămînă de gestaţie şi apoi scade spre termen. FSH plasmatic urmează aceeaşi evoluţie.

Aceste date sugerează că dezvoltarea controlului negativ de feed-back are loc în cursul ultimului trimestru al vieţii fetale şi că diferenţa relativă, între sexe, de secreţie gonadotropinică prenatală reflectă efectele inhibitorii diferite ale eliminării steroide de către testiculele şi ovarele fetale, steroizii placentari fiind crescuţi la fetuşii ambelor sexe.

— *Prima copilărie*. FSH este mai crescut la fetiţe decît la băieţi şi scade semnificativ după 1 an, la fetiţe, la băieţi neconstatîndu-se variaţii ale concentraţiei plasmatice. Înseamnează că feed-back-ul negativ hipotalamo-hipofizar este activ la naştere şi că există o diferenţă de sex în controlul FSH din prima copilărie. Ca şi în viaţa fetală avansată, testiculele au o acţiune inhibitorie mai puternică decît ovarele. La ambele sexe se constată sensibilitatea gonadostatului în primul an de la naştere.

— *Copilăria avansată*. Pînă la apariţia caracterelor sexuale secundare, concentraţiile plasmatice de LH şi FSH rămîn la nivel scăzut, fără diferenţe semnificative între băieţi şi fete ; uneori, prepubertar, la fetiţe, există valori crescute de FSH.

2.2. MATURAREA CONTROLULUI NEUROENDOCRIN LA PUBERTATE

Creşterea gonadotropinelor plasmatice şi urinare la ambele sexe, la pubertate, fapt bine stabilit, se manifestă la fete printr-o sporire apreciabilă a FSH plasmatic, în jurul vîrstei de 11 ani, cu un platou după pubertatea mijlocie, creşterea LH fiind mai lentă şi mai susţinută, dar mai importantă cînd apar caracterele sexuale secundare. La băieţi există o creştere a FSH la început, înaintea apariţiei perilor pubieni, corelată mai mult sau mai puţin cu creşterea testiculară iniţială. Creşterea LH apare mai tîrziu şi continuă pînă la vîrsta de 17—18 ani.

Concentraţiile gonadotropinelor urinare sporesc la fel cu cele plasmatice (Baghdassarian şi colab., 1970).

Cercetările cu clomiphene întreprinse de Kulin şi colab. (1972) şi de alţi autori, sugerează că feed-back-ul hipotalamic negativ este activ şi sensibil la copilul prepuberal şi că pubertatea la om este asociată cu o scădere progresivă a sensibilităţii feed-back-ului negativ hipotalamic, ceea ce duce la o creştere simultană a secreţiilor gonadotropică şi gonadică.

2.3. DEZVOLTAREA RITMICITĂŢII GONADOTROPINICE ŞI FEED-BACK-ULUI POZITIV LA PUBERTATE

Creşterea LH plasmatic este legată de somn şi se asociază cu creşterea concentraţiei testosteronului la băiatul puber. Apariţia pulsiunilor de LH la pubertate este considerată ca un indiciu de maturare hipotalamică.

Scanned with OKEN Scanner

La fata și băiatul puber capacitatea estrogenilor de a induce liberarea de LH este un exemplu de feed-back pozitiv. De la începutul pubertății pînă la menarhă, apar în plasmă numai fluctuații rare și episodice ale FSH. Nivel maxim de FSH și LH la mijlocul ciclului s-a găsit numai la 6—9 luni după menarhă, în momentul cînd nivelul de vîrf al estradiolului atinge amplitudinea, ca să inducă secreția gonadotropică ovulară.

2.4. MECANISMUL DE MATURARE A CONTROLULUI NEUROENDOCRIN

Mecanismul de maturare pubertară a hipotalamusului la om nu este încă bine cunoscut. Singurul indiciu al maturării este corelarea creșterii dimensiunilor corpului cu evaluarea vîrstei oaselor. Maturarea este în legătură cu variați factori genetici, de mediu și cu timpul apariției pubertății. Se pare că, la fete, există o corelare între menarhă și creșterea ponderală.

Steroizii suprarenali joacă un rol important în maturarea prepuberală a hipotalamusului.

Rolul pinealei la om este controversat. La animale, glanda pineală este implicată în activitatea de reproducere. Melatonina pineală ar avea rol inhibitor asupra gonadotropinelor hipofizare la animale.

Datele clinice sînt neconcludente, numeroase tumori pineale ducînd la precocitate sexuală, altele fiind răspunzătoare de absența pubertății, ceea ce ar putea fi explicat prin capacitatea tumorii de a sintetiza sau nu melatonina (care are efect inhibitor asupra secreției gonadotropinelor hipofizare), ipoteză emisă de Wurtman și Cardinali (1974).

2.5. CONTROLUL NEUROENDOCRIN ÎN STĂRILE PATOLOGICE ALE PREPUBERTĂȚII ȘI PUBERTĂȚII

Copiii lipsiți de gonade, prin castrație sau prin disgenezie gonadală completă, au concentrații plasmatice de FSH (și mai puțin de LH), foarte ridicate în comparație cu copiii normali. Niveluri foarte ridicate de gonadotropine sînt atinse și de copiii mici agonadici, ca apoi să scadă între 4 și 10 ani, atingînd minimum între 7 și 8 ani. O creștere bruscă apare mai tîrziu, între 10 și 12 ani. La bolnavii fără gonade există o secreție difazică a FSH și LH plasmatic, din copilărie pînă la adolescență. Gonadotropinele hipofizare stocate, liberabile la Gn-RH sînt de asemenea crescute la acești bolnavi, avînd aceleași tendințe difazice ca și nivelurile plasmatice (Job și colab., 1976).

Funcția gonadică nu joacă deci un rol major în evoluția controlului neuroendocrin în copilărie, ci în cantificarea secreției gonadotropinice și se pune întrebarea în ce măsură constrînge hipofiza între 4 și 10 ani.

Nu există diferențe semnificative ale concentrațiilor plasmatice de testosteron și estradiol între copiii agonadici și cei normali, după cum nu

Scanned with OKEN Scanner

există vreo corelație între gonadotropine și androgenii suprarenalinieni la copiii agonadici (Lee și colab., 1975). Gonadotropinele cresc în somn, la adolescenții cu disgenezie gonadică.

S-a putut astfel stabili că : 1) Debutul secreției gonadotrope pubertare hipotalamo-hipofizare are loc la vîrsta de 10—12 ani la indivizii fără gonade și este similar cu cel din pubertatea normală, mult mai amplu însă, datorită absenței feed-back-ului negativ al steroizilor gonadici. 2) Secreția de FSH este dependentă de feed-back-ul negativ în măsură mai mare decît secreția de LH. 3) Controlul neîngrădit hipotalamo-hipofizar la adolescenții fără gonade devine răspunzător de ambele feed-back-uri, negativ și pozitiv. 4) Secreția bifazică a gonadotropinelor la copiii fără gonade indică un oarecare efect inhibitor, posibil suprahipotalamic, în cazul că nu are legătură cu sporirea secreției androgenului suprarenalian (Job, 1977).

Precocitatea sexuală. La fetele cu pubertate precoce, LH și FSH plasmatic, depozitele de Gn-RH liberabile și estradiolul plasmatic sînt în corelație cu stadiile pubertare. La băieți, secreția gonadotropinică semnificativă și depozitele sînt inferioare, dar testosteronul plasmatic este mai crescut în cazuri de pubertate precoce, decît în stadiile similare de dezvoltare sexuală la subiecți normali.

Pubertatea întîrziată este mai obișnuită la băieți decît la fete, iar debutul pubertar apare cu 3—4 ani mai tîrziu decît media. Se pare că faptul se datorește unui defect sau unei întîrzieri în secreția androgenului suprarenalian.

2.6. HIPOGONADISMUL HIPOGONADOTROPIC

Se poate datora unui deficit gonadotropic hipotalamo-hipofizar. Cantitatea liberabilă de gonadotropină depozitată în hipofiză este în corelație cu gradul și durata stimulării de către Gn-RH endogen. Astfel, o sporire a secreției hipotalamice de Gn-RH ar fi primul fenomen al pubertății, la normali, ca și la cei cu pubertate întîrziată.

În hipogonadismul hipogonadotropic există o imaturare a hipotalamusului, care, în lipsa testosteronului nu are încă sensibilitatea și capacitatea să controleze acești bolnavi din punct de vedere neuroendocrin.

2.7. EXPUNEREA LA ANDROGENI

La copii cu hiperplazie suprarenală congenitală virilizantă, secreția gonadotropică și răspunsul la Gn-RH sînt normale în raport cu sexul și vîrsta osoasă, cînd un tratament adecvat cu glicocorticoid a readus secreția suprarenală la nivel normal (Reiter și colab., 1975). Aceasta înseamnă că expunerea intrauterină și postnatală la concentrații crescute de androgeni nu perturbează la om maturarea sexuală și cronologică legată de controlul neuroendocrin. Androgenii nu influențează hipotalamusul uman,

Scanned with OKEN Scanner

așa cum se întîmplă la unele animale (oi și rozătoare), dar pot să joace un rol în maturarea gonadostatului din timpul copilăriei (Job, 1977).

În clinică am întîlnit un copil în vîrstă de 7 ani, care după tratament de lungă durată cu steroizi suprarenali a prezentat o pubertate precoce (iatrogenă) (fig. 24).

Ca o concluzie, se poate afirma că controlul neuroendocrin al pubertății este mijlocit de celulele neurosecretorii hipotalamice, care secretă Gn-RH și reglează sinteza și eliberarea gonadotropinelor hipofizare. Demonstrația (experimentală) că neuronii dopaminergici hipotalamici stimulează secreția Gn-RH și că sînt controlați de structuri suprahipotalamice, concordă cu datele clinice asupra influenței exercitată de tumorile hipotalamice și juxtahipotalamice asupra apariției pubertății la om. Alte date clinice, la copii normali și în stări patologice, sugerează că steroizii, gonadali sau suprarenali, influențează maturarea prepubertară și pubertară a sistemului de feedback, probabil ca factori de programare și reglare (Bertrand și colab., 1975). Cu toate acestea, factori genetici și de mediu variați afectează timpul de apariție și desăvîrșire a pubertății. Interacțiunea acestor multiple influențe constituie trăsătura majoră a controlului neuroendocrin al pubertății la om (Job, 1977).

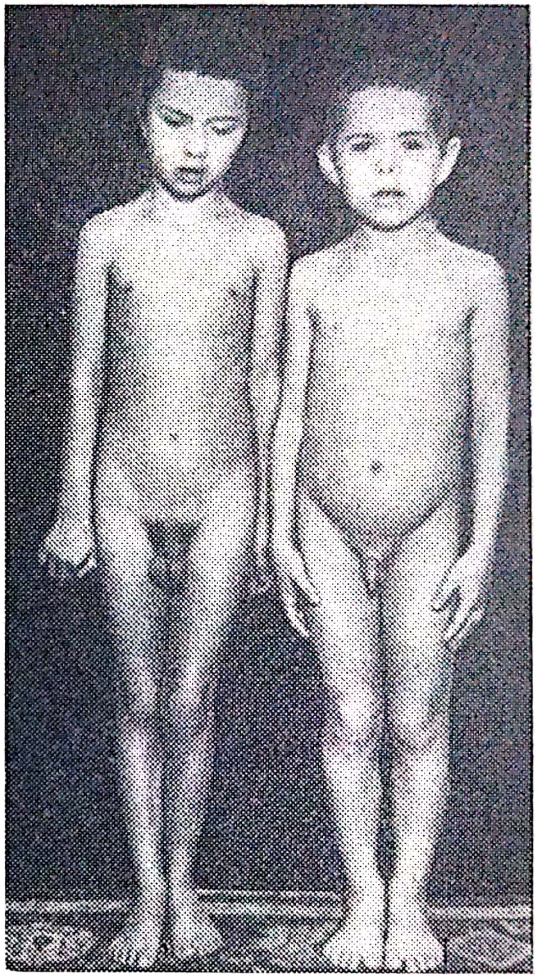

Fig. 24. — Pubertate precoce după tratament îndelungat cu steroizi suprarenali (cortizon) la un copil de 7 ani; alături, un copil de aceeași vîrstă, cu dezvoltare normală, pentru comparație.

BIBLIOGRAFIE

Amoss M., Burgus R., Blackwell R., Vale W., Felloes R., Guillemin R. — Biochem. Biophys. Res. Commun., 1971, 44, 205.

Baghdassarian A., Guyda H., Johanson A., Migeno C. J., Blizzard R. M. — J. clin. Endocr. Metab., 1970, 31, 428.

Bertrand J., Forest M. G., De Peretti E. — În „La fonction gonadotrope", Ed. Masson, Paris, 1975, pp. 191—213.

Hohlweg W., Jungmann K. — Klin. Wschr. 1932, 11, 321.

Job J. C., Garnier P. E., Chaussain J. L., Roger M., Scholler T. R., Toublanc J. E., Canlorbe P. — J. Pediat., 1976, 33, 371.

Job J. C. — În : Clinical Neuroendocrinology, cap. 20, (ed. L. Martini, G. M. Basser),

Academic Press, New York, 1977, p. 487—501.
Kulin H. E., Grumbach M. M., Kaplan S. L. — Pediat. Res., 1972, 6, 162.
Lee P. A., Kowarski A., Migeon C. J., Blizzard R. M. — J. clin. Endocr. Metab., 1975, 40, 664.
Reiter E. O., Grumbach M. M., Kaplan S. L., Conte F. A. — J. clin. Endocr. Metab., 1975, 40, 318.
Schally A. V., Rimura A., Kastin A, J., Matsuo H., Baba Y., Redding T. W., Nair R., Debeljuk L. — Science, 1971, 173, 1 036.
Schall A. V., Arimura A., Baba J., Nair R. M., Matsuo H., Redding T. W., Debeljuk L., White W. F. — Biochem. Biophys., Res. Commun., 1971, 43, 393.
Taubenhaus M., Soskin S. — Endocrinology, 1941, 29, 958.
Wurtman R. J., Cardinali D. P. — În : Textbook of Endocrinology (ed. R. H. Williams), W. B. Saunders Company, Philadelphia, Pennsylvania, 1974, p. 832—840.

Scanned with OKEN Scanner

Scanned with OKEN Scanner

3. NEUROENDOCRINOLOGIE CLINICĂ

Progresele neuroendocrinologiei au fost obţinute în urma experienţelor de laborator pe animale. În domeniul clinic însă, neuroendocrinologia a progresat puţin, aflîndu-se în faza copilăriei, omul neputînd fi supus experienţelor. S-a stabilit că secreţia hormonilor hipofizari este secundară elaborării neurohormonilor hipotalamici. Modelarea sintezei şi elaborării factorilor „releasing" şi „inhibiting" este completată în aparenţă şi parţial de sînge şi, posibil, şi de concentraţiile în lichidul cefalorahidian ale hormonilor periferici, hormonilor hipofizari tropici şi neurohormonilor hipotalamici.

1. *Mecanismul de feed-back* este un exemplu de influenţă a hormonilor asupra sistemului nervos. Nu se cunoaşte bine nici modul de acţiune, nici locul anatomic al receptorilor neurali ai semnalelor de feed-back. Perturbarea controlului neuroendocrin a fost consemnată în numeroase sindroame clinice. Astfel, secreţia de cortizon din hiperplazia suprarenalelor nu este influenţată nici de manevrele de stimulare, nici de cele de suprimare ; situaţii similare există şi în adenomul acidofil asociat cu acromegalie, în tumori hipofizare asociate cu sindrom Cushing şi în adenoame sau adenocarcinoame ale glandei suprarenale. Leziunile paraendocrine, ca tumorile pulmonare, ovariene, renale şi ale altor organe, ce produc substanţe asemănătoare hormonilor de structură proteică, nu răspund la mecanismele de control.

Lipsa unui sistem intact de feed-back hipotalamosuprarenalian după suprarenalectomie efectuată pentru hiperplazie suprarenaliană, dă naştere unui adenom hipofizar cu producere excesivă de ACTH, sindromul Nelson, prin stimulare continuă a celulelor antehipofizei de către neurohormonii hipotalamici. Dealtfel, în toate cazurile în care sînt întrerupte mecanismele de feed-back, se eliberează la infinit neurohormoni şi alte substanţe neuromediatoare. Un exemplu îl constituie galactoreea nepuerperală, cînd este eliberată prolactina necontrolată, datorită lezării

receptorilor hipotalamici responsabili de secreţia factorului inhibitor al prolactinei.

2. Un alt mecanism de bază al neuroendocrinologiei este *eliberarea ciclică a hormonilor.* În variaţia circadiană a secreţiei de ACTH este interesat sistemul nervos. Au fost dozate concentraţiile cortizonului în sînge, stabilindu-se un ritm diurn. Perturbarea pragului diurn normal este considerată ca un indicator preţios, precoce şi foarte sensibil, de boală neuroendocrină. O altă metodă pentru identificarea unei boli neuroendocrine este utilizarea mai multor stimuli de eliberare a hormonilor tropici: insulină, aminoacizi, arginină, vasopresină şi bacterii pirogene. Testarea se bazează pe faptul că fiecare substanţă acţionează pe căi diferite, răspunsul hipofizei fiind diferit la fiecare substanţă.

Acţiunea hormonilor asupra sistemului nervos uman nu este încă bine cunoscută, în comparaţie cu măsurătorile şi răspunsurile obţinute experimental, în laborator. Ca indici obişnuiţi pot fi citate anomaliile de comportament, alterările unor senzaţii, perturbarea activităţii electrice a creierului, tulburarea controlului apetitului, setei sau temperaturii, sau schimbările în eficienţa transmisiei neurale. Progresele din ultimii 25 de ani privind diagnosticul bolilor neurologice, dar mai ales al celor neurochirurgicale, au făcut posibilă identificarea clinică a unor sindroame neuroendocrine, care survin în patologia sistemului nervos, îmbogăţind astfel clinica şi terapeutica bolilor din domeniul neuroendocrinologiei.

3.1. SINDROAME NEUROENDOCRINE IN PATOLOGIA NERVOASĂ

Leziunile principale care stau la baza manifestărilor neuroendocrine îşi au sediul în :

— hipotalamus, considerat glandă endocrină a creierului, coordonatoare a secreţiei hipofizei, care joacă rol de intermediar pentru restul glandelor cu secreţie internă ;

— hipofiza şi epifiza, care răspund de apariţia sindroamelor de hiper- sau hipofuncţie ;

— encefalul din jurul hipotalamusului, din pedunculii cerebrali, sistemul limbic, nucleii bazali etc., care influenţează indirect sistemul hipotalamo-hipofizar. Sindromul de hipertensiune intracraniană poate să influenţeze indirect acelaşi sistem hipotalamo-hipofizar ;

— formaţiunile periselare, ale căror leziuni, prin perturbări circulatorii sau compresiuni directe pot să influenţeze funcţia hipofizei sau a hipotalamusului ;

— unele cancere somatice pot să aibă acţiune asupra sistemului hipotalamo-hipofizo-suprarenalian, prin substanţe proteice neidentificate încă.

Sindroamele neuroendocrine mai frecvent întîlnite în neurologie şi neurochirurgie sînt :

Sindromul Cushing, caracterizat prin adipozitate excesivă, dispusă centripet, vergeturi cutanate roşiatice sau sidefii, facies „lunar", hirsutism, macromastie, amenoree, hipertensiune arterială, diabet steroid, osteoporoză, tulburări psihice şi manifestări hemoragice. Dacă osteoporo-

Scanned with OKEN Scanner

za coloanei vertebrale provoacă deformări în structura și alinierea vertebrelor, se pot ivi fenomene de compresiune radiculomielică, cu pareze consecutive, în grade diferite. Sindromul are la bază un exces de hormoni suprarenali, eliberați fie printr-o cauză centrală hipotalamo-hipofizară, fie printr-o cauză periferică, prin hiperfuncție suprarenală sau prin aport excesiv de cortizon prescris medical (iatrogen). În unele cazuri de tumori hipofizare (Arseni și colab., 1968), frontale (Arseni și colab., 1970), sau cu alte localizări emisferice cerebrale (Fahlbusch și Marguth, 1974), după tratamente îndelungate cu cortizon pentru diverse afecțiuni neurologice sau generale (Arseni și colab., 1972 ; Maretsis și colab., 1974), după unele sechele de encefalită cu dilatare de ventricul III (Arseni, Simionescu, Marinescu, 1974), după tumori de hipotalamus (Orthner, 1955), poate fi întîlnit sindromul Cushing, considerat în prezent ca o dereglare a circuitului CRF-ACTH-cortex suprarenalian, cu hiperplazie de origine centrală, a ambelor glande suprarenale. Se afirmă că o dereglare a mecanismului de feed-back în hipotalamus ar fi responsabilă de producerea în exces a cortizonului (Rovit și Duane, 1969). Se pare că la baza sindromului Cushing stă hipertonia axului hipotalamo-hipofizo-suprarenal.

Un proces expansiv intracranian, prin hipertensiune endocraniană, sau prin fenomene vasculare de la distanță, sau prin deplasarea masei cerebrale poate să inducă hipertonia axului hipotalamo-hipofizo-suprarenal, cu apariția unui sindrom Cushing.

Diabetul insipid se caracterizează prin polakiurie, poliurie și polidispie. Poliuria poate să ajungă pînă la 20 de litri în 24 de ore ; urinile sînt hipostenice, avînd o densitate maximă de 1005. Sindromul se datorează insuficienței sau absenței hormonului antidiuretic (ADH), care în mod normal este secretat de hipotalamus și stocat de posthipofiză. Poate fi întîlnit în tumori hipofizare (Arseni și colab., 1974) sau după ablația tumorilor hipofizare, în leziuni de ventricul III (tumori vasculare sau inflamatorii), după traumatisme cranio-cerebrale severe, după secționarea tijei hipofizare sau hipofizoliză pentru diabet zaharat sau exoftalmie malignă, după unele encefalite, sau în absența congenitală a sistemului supraoptic-hipofizar (boala Laurence-Moon-Bardet-Biedel).

Acromegalia se caracterizează prin dezvoltare deformată, în grosime și lățime, somatică și viscerală, mai accentuată la extremitățile membrelor și la cap (Milcu, 1959). Are la bază un exces de hormon somatotrop hipofizar. Se întîlnește în adenoamele hipofizare eozinofile, rareori în cele cromofobe sau mixte (Arseni și colab., 1974). Puech și colab. (1960) au descris acromegalia în unele tumori cerebrale, care prin mecanisme variate influențează regiunea hipotalamo-hipofizară.

Gigantismul sau macrosomia hipofizară cu gigantism (Milcu, 1959) este un sindrom caracterizat prin dezvoltare excesivă și neproporțională în înălțime, care depășește cu cel puțin 20% media obișnuită speciei, vîrstei și sexului. Are aceeași cauză hormonală ca acromegalia și se întîlnește uneori și în tumori hipofizare.

Nanismul hipofizar este un sindrom caracterizat prin oprire în creșterea somatică. Nu sînt încă bine lămurite cauzele neurohormonale. Poate să survină ca urmare a leziunilor diencefalo-hipofizare : tumorale

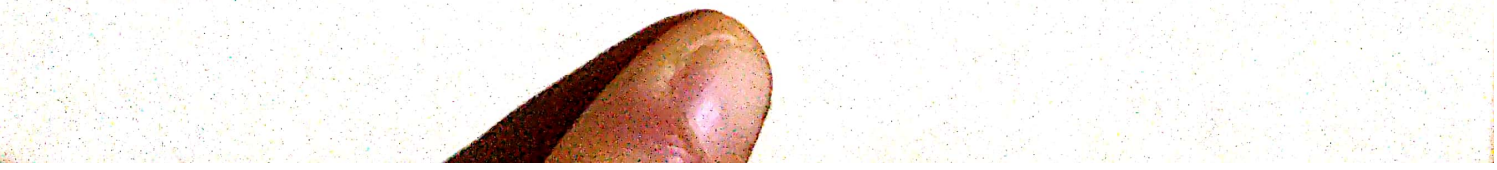

Scanned with OKEN Scanner

(cranio-faringioame, teratoame, hamartoame, glioame etc.), encefalite sau traumatisme severe ale encefalului în primii ani de viaţă etc.

Sindromul Laurence-Moon-Bardet-Biedel este o distrofie genetică, caracterizată prin obezitate, hipogonadism, întîrziere mintală, poli- sau sindactilie, plus alte anomalii congenitale. Se datorează unei displazii sau aplazii a regiunii supraoptico-hipofizare.

Sindromul adipozo-genital sau sindromul Babinski-Fröhlich se caracterizează prin obezitate şi infantilism genital. La băieţi, dezvoltarea insuficientă gonadică este simptom precoce, la fete survine în epoca pubertăţii. La adult se constată hipogonadism. Sindromul se datorează unei insuficienţe gonadotrope şi este întîlnit după encefalite, în gliomul nervului optic, în adenoame hipofizare cromofobe, în cranio-faringioame.

Sindromul Morgagni-Stewart-Morel are ca semn constant şi patognomonic hiperostoza tablei interne a calotei, în regiunea frontală. Clinic se manifestă prin menstre neregulate, dismenoree, mastodinii, sterilitate, hipersexualitate sau frigiditate, fibromatoză şi miomatoză uterină. În plus, bolnavele prezintă insomnie, anxietate şi alte manifestări psihice, care pot să îmbrace un aspect schizoid. Uneori se pot adăuga şi crize epileptice. Tulburarea endocrină nu este pe deplin elucidată. Milcu şi colab. (1959) afirmă că la 58% din femeile care prezintă acest sindrom există hiperfoliculinemie. La bărbat, hiperostoza frontală internă este însoţită de aceleaşi manifestări neuropsihice şi metabolice, plus impotenţă sexuală.

Sindromul hipohipofizar se caracterizează prin : paloare tegumentară, piele fină, subţire, uscată, peri axilopubieni răriţi, rareori hipertricoză, obezitate, hipotensiune arterială, anemie normocitară, distrofie de creştere, impotenţă sexuală, tulburări menstruale (amenoree primară sau secundară), oligomenoree, hipotiroidism secundar. Poate fi întîlnit în adenoame hipofizare, craniofaringiom, gliom de chiasmă, sechele de encefalită, tumori de ventricul III, după traumatisme cranio-cerebrale şi după hipofizoliză. Pot să existe şi semne neuropsihice, în raport cu sediul şi felul leziunii encefalice sau hipofizare.

Sindromul hiperhipofizar, cu acromegalie, formă francă sau pasageră, plus sindrom hipercorticosuprarenal, poate fi întîlnit în adenoame hipofizare sau cranio-faringioame. Şi sindromul Cushing hipofizar, şi sindromul de galactoree-amenoree sînt sindroame hiperhipofizare.

Sindromul Pellizzi sau macrogenitosomia este caracterizat prin maturaţie sexuală precoce şi hipertrofie somatică. Apare numai la băieţi sub vîrstă de 10 ani, în cazuri de tumori epifizare sau ale regiunii epifizare. O teorie neuroendocrină admite acţiunea destructivă, inhibitorie exercitată asupra centrilor epifizari sau hipofizari, pe tractul hipotalamo-hipofizar şi epitalamo-hipotalamo-pineal. Hamartomul regiunii hipotalamice sau inflamaţia acestei regiuni ar produce sindromul Pellizzi, ceea ce subliniază acţiunea inhibitorie sexuală a glandei pineale.

Sindromul Simmonds, sau caşexia hipofizară, este o insuficienţă hipofizară lentă, care apare uneori în faza finală a adenomului cromofob, a cranio-faringiomului sau în abcese ale regiunii selare.

Sindromul Russel, descris în 1951, întîlnit la copii mici, se caracterizează prin caşexie, absenţa ţesutului subcutanat, hiperkinezii, nistag-

Scanned with OKEN Scanner

mus, mîini și picioare mari, euforie, survine în tumori hipotalamice (glioame) sau gliomul de nerv optic.

Sindromul hiperhidropexic (Parhon), caracterizat prin urini concentrate, oligodipsie, repulsie pentru apă și creștere în greutate, pare să fie o hiperactivitate a posthipofizei, inversul diabetului insipid, adică o creștere a activității antidiuretice. Este întîlnit în encefalite, unele tumori cerebrale sau traumatisme cranio-cerebrale.

Hiperaldosteronismul se caracterizează prin retenție sodată, hipopotasemie, poliurie și edem. Forma primară se datorează unei tumori de suprarenală, cea secundară, unei dereglări în mecanismul de secreție și metabolizare a aldosteronului. Edemul cerebral cu retenție sodată și apoasă intracelulară este legat de aldosteronă (Baethmann și colab., 1968 și Koczorez și colab., 1968). Sindromul secundar se întîlnește în comele prelungite, mai ales posttraumatice sau de altă natură și s-ar datora unei dereglări nervoase centrale a mecanismului de secreție a aldosteronei în stratul glomerular al corticosuprarenalei. Tratamentul cu antialdosteronice (spironolactone) este aplicat în edemele cerebrale postoperatorii (Bokor, 1973).

Sindromul exoftalmic neuroendocrin este urmarea dereglării funcției centrilor nervoși, care secretă în exces un factor exoftalmotrop cu acțiune asupra conținutului orbitei, producînd exoftalmie unilaterală sau bilaterală. Poate fi însoțit de tireotoxicoză, eutiroidie sau hipotiroidie. Se pare că factorul exoftalmotrop este legat de hormonul tireotrop, problemă încă neelucidată. Dar neurologul și neurochirurgul trebuie să fie avertizați asupra exoftalmiei neuroendocrine.

Dificultatea aplicării neuroendocrinologiei în clinică stă în faptul că leziunile spontane neurologice nu sînt adesea nici limitate, nici ușor delocalizat clinic, așa încît delimitarea leziunii cerebrale, arealul unei anumite tulburări endocrine se face cu mare greutate (Kahana, Kahana și Mc. Pherson, 1967). În neurochirurgie, deși există posibilitatea unei localizări mai precise, totuși factorii care provoacă tulburări endocrine nu sînt încă perfect cunoscuți, mai ales pentru leziunile depărtate de complexul hipotalamo-hipofizar.

Extrapolarea la om a datelor obținute la animalul de experiență este de asemenea limitată.

O altă dificultate o constituie faptul că glandele endocrine periferice au și o activitate secretorie independentă, astfel că, oricît de importantă ar fi leziunea hipofizei, secreția glandei este puțin implicată, ba chiar în măsură foarte redusă în caz de leziuni ale hipotalamusului sau ale altor regiuni ale creierului.

Recunoașterea tulburărilor endocrine din cursul unor boli neurologice sau neurochirurgicale este adesea greu de făcut, dar de mare interes pentru actul terapeutic.

BIBLIOGRAFIE

Arseni C., Maretsis M., Rodin Z., Guran C., Carp N. — Neuroendocrinology, 1968, 3, 257.

Arseni C., Ionescu Sofia, Maretsis M., Dănăilă L. — Rev. Roum. Endocrinol., 1970, 7, 281.

Arseni C., Maretsis M., Mestes E. — Rev. Roum. Endocrinol. 1972, 9, 6, 401—407.
Arseni C., Simionescu M., Maretsis M. — Rev. Roum. Endocrinol., 1974, 11, 2, 127—132.
Arseni C., Maretsis M. — În : Procesele expansive intracraniene, vol. II, p. 88, Ed. Academiei R.S.R., 1974.
Baethmann A. și colab. — În : Postoperative Störungen des Elektrolyt- und Wasseraushaltes ; Karlsruhe, Symposium, 1967, F. K. Schattauer, Stuttgart, New York, 1968.
Bokor J. — Contribution à l'étude de l'activité d'une Spirolactone injectable sur l'oedème cérébral postopératoire en milieu neurochirurgical, Thèse, Grenoble 1973.
Fahlbusch E., Marguth F. — În : Handbook of Clinical Neurology (ed. Vinken și Bruyn), vol. 16, part. I, North Holland Publ. Co, Amsterdam, 1974.
Koczorez K. R. și colab. — În : Postoperative Störungen des Electrolyt- und Wasseraushaltes, Karlsruhe Symposium, 1967, F. K. Schattauer, Stuttgart-New York, 1968.
Kahana L., Kahana S., Mc Pherson J. T. — În : Introduction to Clinical Neuroendocrinology (ed. Bajusz), Ed. S. Karger, Basel-New York, 1967, p. 254—272.
Maretsis M., Mesteş E., Arseni C. — Neurologia (Buc.), 1974, 19, 5.
Milcu S. — Bolile endocrine, în : Tratat de medicină internă, Ed. medicală, București, 1959, vol. VI.
Orthner H. — În : Handbuch der speziellen Pathologie, Anatomie und Histologie, vol. 13, Springer Verlag, Berlin-Heidelberg, 1955.
Puech P., Desviques P., Naudascher J. — Encyclopédie médico-chirurgicale, Système nerveux, vol. III. 17340, A10, 1960, 6, 7, 1954.
Russel A. — Arch. Dis. Child, 1951, 26, 274.

Scanned with OKEN Scanner

4. PATOLOGIA HIPOTALAMUSULUI

4.1. SINDROAME HIPOTALAMICE

Diabetul insipid se instalează în leziunea nucleilor supraoptic și paraventricular. Bolnavului îi este foarte sete (polidipsie) și elimină multă apă prin urină (poliurie), care are densitate mult scăzută (1000—1005), iar cantitatea de urină în 24 de ore depășește 7 litri. Diabetul insipid răspunde la extractul de posthipofiză, administrabil în priză nazală, sub formă de pulbere, sau injectabil sub formă uleioasă, cu efect de 48 de ore.

Diabetul insipid nefrogen este rezistent la administrare de pitresină, test de diferențiere. Un alt test de diferențiere este cel propus de Hickey-Hare în 1949 : hidratarea peroralã a bolnavului, prin administrare de apă, 20 ml/kilocorp ; o oră mai tîrziu perfuzare intravenoasă de soluție 2,5% clorură de sodiu, timp de 45 de minute, 0,25 ml/kilocorp. Lipsa imediată a antidiurezei este o demonstrație că lipsește factorul antidiuretic. Din contră, inhibiția unei diureze apoase preexistente prin injectarea soluției saline constituie o dovadă că sistemul hipotalamo-hipofizar este intact.

Pitresina se administrează 15 minute după injectarea soluției saline, pentru a se vedea dacă diureza este datorită unei lipse de hormon antidiuretic, sau unei deficiențe a celulei renale de a utiliza acest hormon (diabet insipid nefrogen).

Poliuria poate să apară și în diabetul zaharat sau în boli renale cronice, hipopotasemie și unele stări psihotice, cu care trebuie făcut diagnosticul diferențial.

Polidipsia se întîlnește și în diabetul zaharat. Stănescu, Bona, Ionescu Florea, Arseni și Horvath (1961) descriu un caz de tumoare hipotalamică (astrocitom) cu poliurie, caşexie, apetit exagerat și inversarea ritmului somnului.

Scanned with OKEN Scanner

Hipernatremie, hiponatremie şi osmolaritate. Weitzmann şi Triedmann (1960) au consemnat hiperosmolaritate în leziuni solitare ale hipotalamusului.

Hiperglicemie şi glicozurie au fost semnalate în leziuni ale oricărei părţi a hipotalamusului.

Hipertermia poate să survină prin lezarea hipotalamusului anterior, intrînd în joc mecanismul hipertermic al hipotalamusului. Nu răspunde la antitermicele uzuale, ci numai la măsuri exterioare de provocare a hipotermiei (răcire cu gheaţă, comprese reci, ventilaţie etc.).

Narcolepsia este caracterizată prin atacuri repetate de somnolenţă, irezistibile, care durează cîteva minute şi apar în orice moment.

Cataplexia, scăderea instantanee a tonusului muscular, cu mecanism încă neprecizat, se asociază cu narcolepsia. Se pare că somnul are două faze : o primă fază, cu mişcări lente ale ochilor, denumită prescurtat NREM (non rapid eye movement) şi a doua fază, cu mişcări rapide ale ochilor, REM (rapid eye movement). Narcolepsia este definită ca un atac recurenţial, anormal, de somn REM.

Tulburări de nutriţie (emaciere, obezitate) pot să survină în leziuni ale nucleilor ventromediali şi ale ariei din jur, ca şi în leziuni tuberoinfundibulare.

Tulburări de malnutriţie, aşa numitul sindrom Russel (1951), cu pierdere rapidă în greutate, care apare la copii şi la care sînt descrise marasm, ochi nistagmici şi euforie, survin în tumori ale ventriculului III.

Tulburări în expresia emoţională şi comportament. După operaţii pe hipotalamus se produc reacţii maniacale. Leziuni ale lobului temporal, unit prin fornix cu nucleii mamilari, provoacă, de asemenea, tulburări emoţionale profunde.

Leziunile părţii rostrale a hipotalamusului se asociază cu hiperactivitate, iar leziunile părţii posterioare, cu hipoactivitate, apatie, somnolenţă, toropeală sau indiferenţă.

Mutismul akinetic survine cînd este implicat sistemul reticular activator (Cravioto şi colab., 1960).

Tulburările de memorie pot să apară prin leziunea corpilor mamilari.

Epilepsia diencefalică a fost descrisă de Penfield (1929), şi se manifestă prin dureri abdominale, vertij, cefalee, sincopă, impulsivitate, acte necontrolate cu reacţie neadecvată. Locul spik-urilor pozitive ar fi în hipotalamus-talamus, unii cercetători considerînd legătura dintre hipotalamus şi cortexul superficial al ariei temporale posterioare, ca o posibilă zonă de declanşare (triggerzone). A mai fost descrisă o *epilepsie autonomă* (Penfield, 1952), caracterizată prin congestia feţei, rărirea respiraţiei, lăcrimare, transpiraţie, salivaţie, dilatarea pupilei, exoftalmie, puls amplu şi rapid ; apoi treptat, congestia feţei dispare, pulsul devine rar şi slab ; uneori apare şi sughiţ sau frison. Acestea sînt accese epileptice de tip vegetativ, cu semne simpatice şi parasimpatice.

Pubertatea precoce poate să apară în cazuri de exces de neurosecreţie hipotalamică.

Hipotalamusul, ca parte şi totalitate ale mecanismului central de reglare hipofizară este un centru autonom extrem de important sub influenţa constantă a structurilor cerebrale extrahipotalamice. Strînsele

Scanned with OKEN Scanner

relaţii dintre hipotalamus şi alte structuri ale sistemului nervos central sînt evidenţiate de conexiunile anatomice şi dovedite prin diverse experienţe, care au arătat influenţa diverselor părţi ale creierului asupra funcţiei hipotalamo-hipofizare. Pentru aceste motive hipotalamusul trebuie privit ca o parte a unui întreg mecanism al sistemului nervos central, care controlează hipofiza.

4.2. ETIOLOGIA SINDROAMELOR HIPOTALAMICE

Tulburările endocrino-metabolice din leziunile hipofizare explică strînsa corelaţie care există între hipotalamus şi hipofiză, precum şi influenţa reciprocă între aceste două organe.

Tumorile hipotalamusului pot fi primitive, compresive din vecinătate sau metastatice. Realizează sindroame hipotalamice în care predomină semne endocrine ca : diabetul insipid, obezitate sau emaciere, pubertate precoce sau involuţia funcţiilor sexuale ş.a. Hipertensiunea intracraniană şi epilepsia sînt simptome neurologice frecvent întîlnite (fig. 25).

Mai des întîlnite sînt craniofaringiomul, gliomul de chiasmă, hamartoamele, lipoamele, tumorile ventriculului III şi, rar, pituicitomul de infundibulum. Dintre metastaze, mai frecvente sînt cele mamare şi bronşice.

În statistica lui Arseni — Maretsis (1974), pe 108 cazuri de craniofaringiom studiate, au fost prezente manifestări hipotalamice : diabet insipid în 21 de cazuri, sindrom adipozogenital în 18, scădere în greutate în 7, obezitate în 3 şi amenoree în 13. În afara acestor semne endocrine au fost consemnate şi semne hipotalamice ca : hipersomnie în 9 cazuri, hipertermie în 3 şi epilepsie diencefalică (vegetativă) în 4.

În procese expansive ale ventriculului III (Arseni — Constantinescu, 1973), cointeresarea secundară a hipotalamusului a fost întîlnită în 10 cazuri (13%), printre manifestările endocrine menţionîndu-se obezitatea, caşexia, sindromul adipozogenital, diabetul insipid, amenoreea primară etc. (fig. 26).

În glioamele de chiasmă (Arseni—Constantinescu, 1973) într-un studiu efectuat pe 10 cazuri, au fost găsite semne endocrine fruste ca : involuţie somatică în 2 cazuri, scădere în greutate într-un caz, obezitate în 2 cazuri, polifagie, polidipsie plus amenoree într-un caz.

Craniofaringioamele care comprimă hipotalamusul pot fi însoţite de hipoadrenocorticism, hipotiroidism şi hipoaldosteronism.

Alte tumori, care prin volumul lor comprimă regiunea hipotalamusului, pot fi adenoamele hipofizare exteriorizate şi dezvoltate în sus, meningioamele periselare, cum sînt cele de tubercul selar sau olfactiv, pinealoamele, colesteatoamele etc.

Au fost descrise glioame infiltrative hipotalamice propagate uni- sau bilateral de la lobul orbitar. Redăm pe scurt observaţia unui caz de gliom infiltrativ hipotalamic :

Scanned with OKEN Scanner

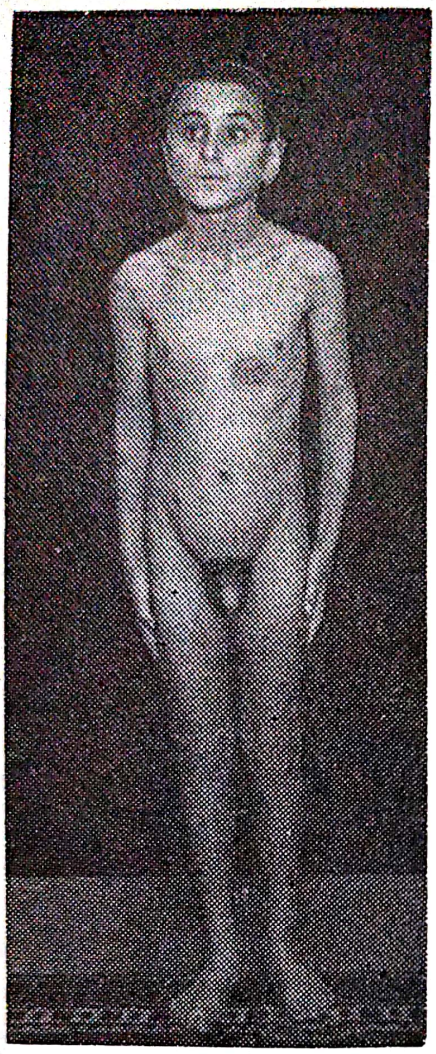

Fig. 25. — Copil în vîrstă de 9 ani, cu macrogenitosomie, purtător al unei tumori de corpi mamilari.

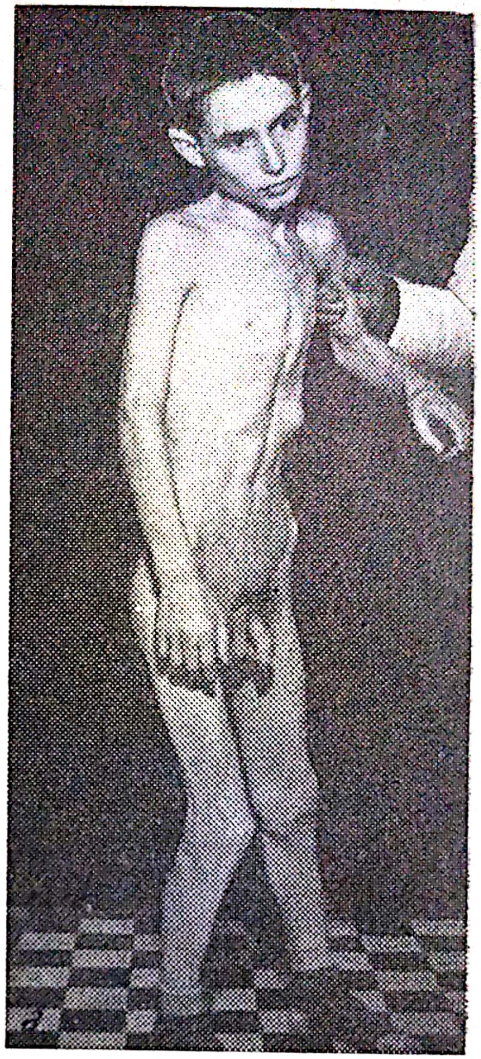

Fig. 26. — Copil în vîrstă de 11 ani cu caşexie şi macrogenitosomie, purtător al unei tumori de ventricul III.

B. C. în vîrstă de 51 ani, internată la 14.III.1980 pentru cefalee, tulburări psihice de tip confuzional şi gatism. Debut cu 2 luni în urmă. F.O. : stază papilară. Scintigrafia cerebrală arată o zonă hiperactivă medio-frontală şi bazală (fig. 27). Angiografia carotidiană stîngă pune în evidenţă o neoformaţie injectată fronto-mediobazal stg. (fig. 28). Intervenţie chirurgicală la 25.III.1980. Se găseşte un gliom (astrocitom) de lob orbitar stîng, care invada hipotalamusul şi chiasma.

Hamartomul hipotalamic este un proces expansiv foarte rar întîlnit, în special la copii. Hamartomul (Albrecht, 1902) (în traducere literară „fără scop") este o formaţiune pseudotumorală, heterotipică, a ţesutului nervos normal — glial şi neuronal —, depinzînd de planşeul ventriculului III, înapoia tijei pituitare (Schmidt şi colab., 1958). Histologic se constată un ţesut distrofic, constituit din grămezi celulare gliale astrocitare, fibrilare, protoplasmice. Astrociţii proliferează într-o tramă foarte bogat fibrilară, edematoasă şi bine vascularizată ; neuroni foarte alteraţi apar incluşi în sînul acestor remanieri ale gliei ; vasele au pereţi anormali de

Scanned with OKEN Scanner

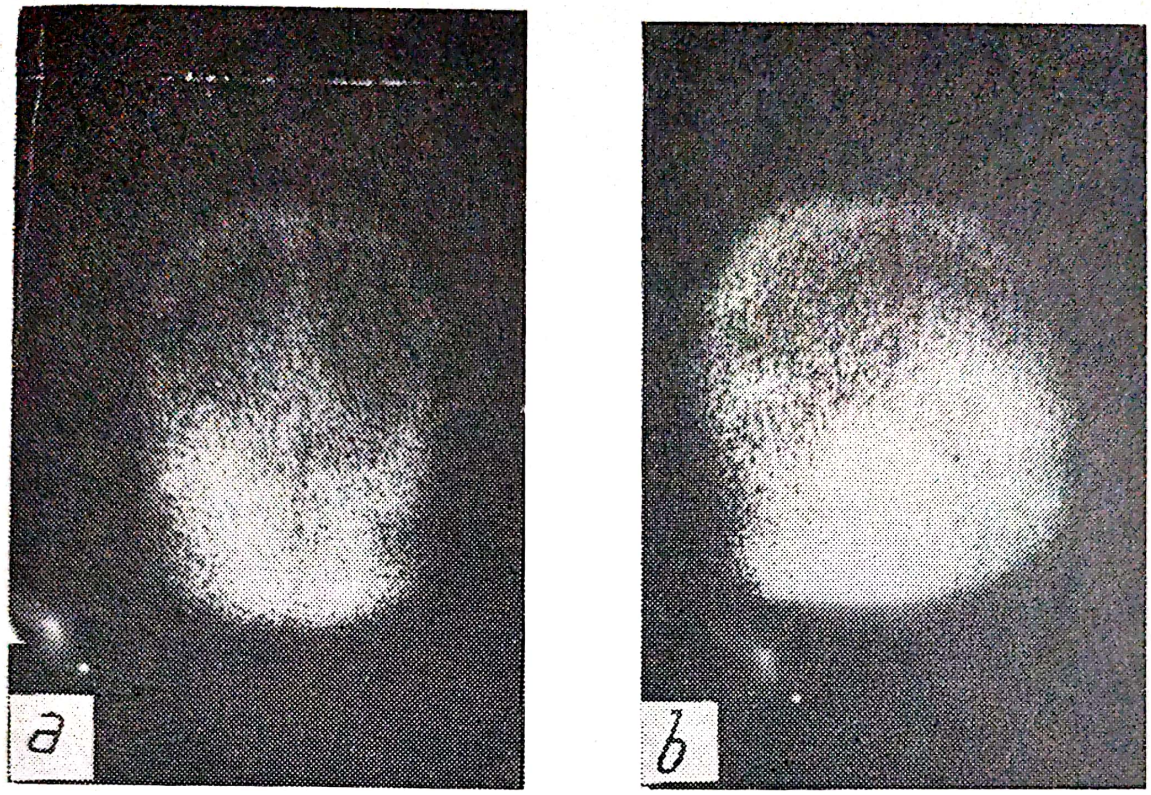

Fig. 27 a și b. — Scintigrafia cerebrală cu Tc^{90} indică o zonă hiperactivă fronto-medio-bazal stîng.

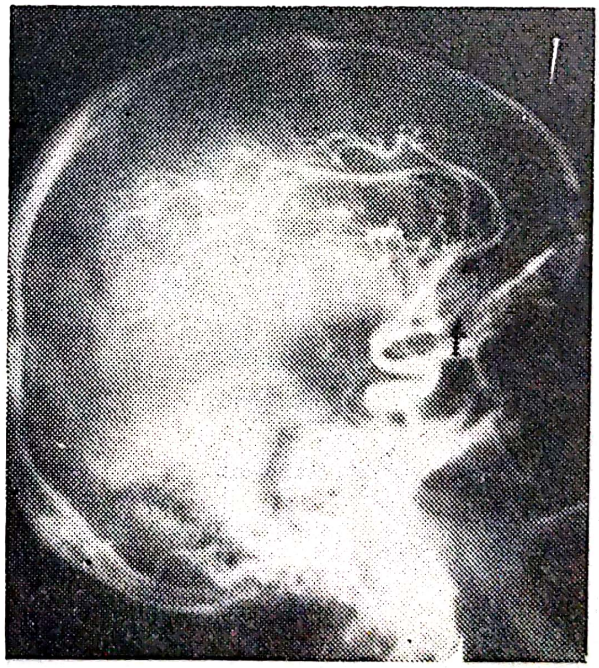

Fig. 28. — Angiografie carotidiană stîngă evidențiază o neoformație fronto-bazală, injectată parțial.

groși ; se mai constată grămezi de pigment melanic și sufuziuni sanguine. Nu se găsesc celule neoplazice. De fapt, este o displazie a țesutului normal, care se malignizează extrem de rar. Cînd „tumoarea" este bine delimitată, poate fi extirpată. Clinic, copilul purtător al unui hamartom prezintă macrogenitosomie, cu dezvoltare excesivă și precoce a organelor

genitale externe, creștere staturală, dezvoltare anormală a mușchilor, hirsutism și voce îngroșată. De asemenea, copilul poate să prezinte și epilepsie, tulburări de comportament, la care se poate supraadăuga demența. Moartea survine înainte de pubertate.

Explicația pubertății precoce din hamartomul hipotalamic ar fi distrugerea căilor care inhibă controlul gonadotropinelor, sau este posibil ca hamartomul să aibă activitate neurosecretorie.

Tussell și Rubinstein (1962) consideră că acțiunea mecanică a proceselor expansive din această regiune ar provoca precocitate sexuală.

Traumatismele craniocerebrale pot să acționeze direct și indirect asupra hipotalamusului, în faza acută, subacută și cronică : indirect, prin compresiuni endocraniene traumatice, ca hematoame subarahnoidiene, subdurale sau dilacerări cerebrale temporale sau frontale, direct, prin leziuni provocate de contuzii de intensități variate. Ca leziuni directe se mai semnalează pătrunderi de corpi străini în hipotalamus (corpi metalici, glonte, schije de obuze etc.). Kahana, Kahana și Mc. Pherson (1967) au descris o leziune traumatică hipotalamică prin fragment metalic detașat de la o roată în mișcare, pătruns prin nas și oprit în hipotalamus ; au apărut simptome endocrine de diabet insipid rezistent la retrohipofiză, deficiențe în funcția FSH, TSH și ACTH, probate prin tratament cu hidrocortizon.

O leziune selectivă a hipotalamusului, dată de evulsia chiasmei și nervilor optici prin smulgere din orbite de către un agresor a globilor oculari, a fost descrisă de Rudelli și Deck (1979). În afara diabetului insipid trecător, victima a prezentat tulburări de ritm cardiac, tulburări de termoreglare (hipotermie urmată de hipertermie) și alterarea homeostaziei. Leziunea anatomică macroscopică era o infarctizare a hipotalamusului anterior.

Crompton (1971), făcînd autopsii pe 106 accidentați decedați, a găsit leziuni ale hipotalamusului într-o proporție de 42%.

Examinînd microscopic leziunile traumatice ale hipotalamusului în 16 cazuri, Treip (1970) descrie : 1) hemoragii și rupturi în nucleul supraoptic, probabil prin forfecare ; 2) infarctizare acută a infundibulului, probabil prin ruptură sau spasm al ramuri superioare cercului superior arterial hipofizar și 3) leziune întinsă a substanței cenușii periventriculare (ventricul III) în 3 cazuri, care clinic prezentau hipertermie și diabet insipid.

Malformații vasculare, ca anevrisme ale carotidei interne, anomalii arterio-venoase sau angioame locale, pot să provoace apariția unor sindroame variate hipotalamice, iar boli vasculare ca arterioscleroza, hemoragia cerebrală sau embolia, pot să afecteze hipotalamusul.

Hidrocefalia acută sau cronică, prin distensia podișului ventriculului III, poate să determine perturbări de tip hipotalamic, cu repercusiuni asupra homeostaziei, precum și manifestări clinice endocrino-metabolice ca obezitate, macrogenitosomie etc.

Bolile degenerative, ca cele demielinizante ale encefalului, boli abiotrofice talamice.

Bolile de sistem, ca sarcoidoza sau xantomatozele (boala Hand-Schüller-Cristian) se poate manifesta mai ales cu diabet insipid.

Scanned with OKEN Scanner

Inflamaţiile în hipotalamus, pot să lase sechele de tipul epilepsiei diencefalice sau tulburări endocrine-metabolice, ca şi sindroame Cushing, sindroame adiposogenitale (fig. 29) sau diabet insipid etc. Toxoplasmoza, sifilisul şi tuberculoza pot să afecteze hipotalamusul, dînd mai ales diabet insipid.

Sindromul Pellizzi sau *macrogenitosomia* precoce, considerat odinioară ca fiind provocat numai de leziunea glandei pineale, se întîlneşte şi în leziuni ale hipotalamusului.

Sindromul Kleine-Levin este caracterizat prin atacuri de hipersomnie de durată de cîteva zile, pînă la cîteva săptămîni. Bolnavul se trezeşte, mănîncă mult, îşi rezolvă necesităţile curente, apoi se aşşterne din nou pe dormit. Neliniştit, iritabil, cu ideaţie grea, are tulburări de memorie, logoree, halucinaţii. Gilbert (1964) consideră sindromul ca o tulburare neuro-umorală-psihologică. Sarcoidoza, encefalomalacia şi encefalita, prin lezare concomitentă a hipotalamului, provoacă semne de hipopituitarism.

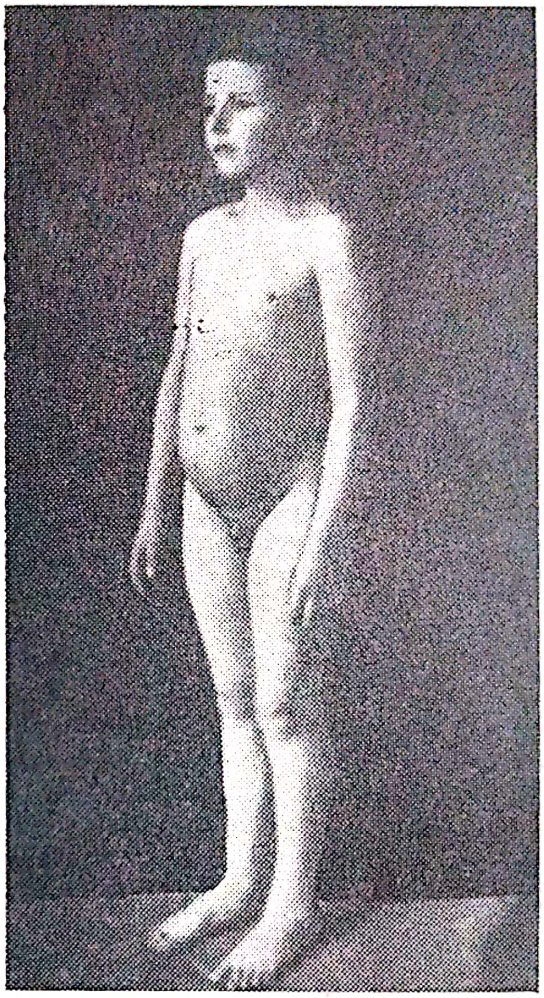

Fig. 29. — Copil în vîrstă de 9 ani, cu sindrom Babinski-Fröhlich, suferind de encefalită hipotalamică.

Toxicele. Cel mai cunoscut şi răspîndit sindrom toxic este etilismul cronic, care lezează în special nucleii mamilari, dînd sindromul Korsakow. Utilizarea în exces de droguri din grupa rezerpinei, clorpromazinei, dopaminei etc. provoacă leziuni acute hipotalamice, care împiedică eliberarea normală de gonadotropină, şi determină producerea în exces a prolactinei, realizînd a galactoree nepuerperală, cunoscută sub denumirea de sindrom Chiari-Frommel.

Stressurile psihice, ca emoţii puternice, prin intermediul hipotalamusului duc la modificări acute ca : inhibiţia sau declanşarea diurezei, hipertensiune arterială, repartiţia anormală a pigmentului (albire) amenoree, hipogonadism etc.

4.3. HIPOTALAMOTOMIA STEREOTAXICĂ ÎN PSIHOCHIRURGIE

Hipotalamusul este strîns unit cu amigdala, centru important al comportamentului. Excitarea amigdalei provoacă apariţia de accese de furie, de agresivitate. Hipotalamusul ar fi calea finală comună a tuturor

reacţiilor comportamentale. Experienţe făcute pe animale au demonstrat că distrugerea zonei simpaticomimetice (nucleul postero-ventral) a dus la liniştirea animalului de experienţă, ceea ce constituie baza experimentală a operaţiei moderne, de hipotalamotomie stereotaxică. Această operaţie, care se practică bilateral, este un procedeu al „neurochirurgiei sedative" (Sano, 1966).

A fost practicată de Balasubramanian şi Kanaka (1976), pe 54 de cazuri cu comportamente agresive continui, cu tendinţe la impulsiuni şi acte distructive. Au survenit complicaţii ca : diabet insipid tranzitor într-un caz şi mişcări balistice în alt caz. Rezultate bune au fost obţinute în 42 de cazuri (74%), rezultate trecătoare în 10, şi 2 decese. Urmărirea cazurilor s-a făcut între 8 luni şi 6 ani. Sano (1966) a publicat 95% rezultate bune, iar Schwarch şi colab. (1972) au comunicat 10 rezultate bune din 11 cazuri.

Atît amigdala, cît şi hipotalamusul, sînt centri ai comportamentului, hipotalamusul fiind mai mult centrul „executiv". Stimularea nucleului perifornical al hipotalamusului la animalele inferioare provoacă o violentă reacţie de furie, aceasta fiind aria suprimată prin hipotalamotomie stereotaxică, cea mai eficientă dintre toate metodele utilizate pînă în prezent în psihochirurgia tulburărilor de comportament. Motivul pentru care această metodă nu s-a extins încă este teama de apariţia unor deficite importante, teamă nefondată cînd operaţia este corect făcută. Se indică în furie şi agresivitate netratabile, nu diminuă inteligenţa, ba chiar stabileşte mai multă ordine în gîndire (Balasubramanian şi Kanaka, 1976).

BIBLIOGRAFIE

Arseni C., Constantinescu Al. — În : Procesele expansive intracraniene (Arseni şi colab.), vol. I, Ed. Acad. R.S.R., Bucureşti, 1973.

Arseni C., Maretsis M. — În : Procesele expansive intracraniene (Arseni şi colab.), vol. II, Ed. Acad. R.S.R., Bucureşti, 1974.

Balasubramanian V., Kanaka T. S. — În : Current Controversies în Neurosurgery (ed. Morley, W. B. Saunders Company, Philadelphia — Londra — Toronto, 1976, pag. 768—777.

Cravioto H., Silberman J., Feigen I. — Neurology (Minn.), 1960, 10, 10—21.

Crompton M. R. — Brain, 1971, 94, 165—172.

Kahana L., Kahana S., Mc Pherson M. T. — În : Introduction to Clinical Neuroendocrinology (ed. Bajusz), Ed. S. Karger, Basel — New York, 1967, p. 254—272.

Penfield W. — Arch. Neurol., 1929, 22, 358.

Penfield W. — Res. Publ. Ass. nerv. ment. Dis., 1952, 30, 513.

Rudelli R., Deck J. H. N. — J. Neurosurg., 1979, 50, 645—654.

Russelli A. — Arch. Dis. Child., 1951, 26, 274.

Russeli D. S., Rubinstein L. J. — J. Neuropath. exp. Neurol., 1962, 21, 185.

Sano K. — În : Progress in Brain Research, vol. 21 B (ed. Tokiazane şi Schade), Elsevier Publications, Amsterdam, 1966, pag. 350—372.

Schvarch J. R., Driollet E. R., Beth E. E. — J. Neurol. Neurosurg. Psychiat., 1972, 35, 356—359.

Shmidt F., Hallervorden J., Spatz H. — Dtsch. Z. Nervenheilk., 1958, 177, 235.

Stănescu V., Bona G., Ionescu V., Florea I., Arseni C., Horvath L. — Helv. paediat. Acta, 1972, 12, 6.

Treip C. S. — J. Neurol. Neurosurg. Psychiat., 1970, 33, 714—718.

Weitzmann E. D., Triedmann M. H. — Neurology, 1960, 10, 584—590.

Scanned with OKEN Scanner

5. PATOLOGIA HIPOFIZEI

5.1. TULBURĂRI ÎN SECREŢIA HORMONULUI SOMATOTROP

5.1.1. ACROMEGALIA

Patogenie. Acromegalia, consecinţa unei secreţii excesive a hormonului de creştere, produce la copii gigantismul. Cu o patogenie încă necunoscută, se întîlneşte în tumorile adenohipofizei. Se presupune că ar fi o proliferare somatotropă cu hipersecreţie de GH, reflectare a uneia şi aceleiaşi deficienţe intrinseci a celulelor somatotrope, de reglare a secreţiei hormonului somatotrop de creştere. Dar existenţa unei hipersecreţii GH cronice în afara unei tumori adenohipofizare a sugerat ideea că o tulburare a reglării extrinseci a celulelor somatotrope, cum ar fi o afecţiune hipotalamică sau a altei zone a creierului, ar determina secreţia anormală de GH.

Ipoteza hipotalamică a patogeniei acromegaliei este susţinută de trei observaţii funcţionale : a) la mulţi bolnavi acromegalici există un răspuns calitativ normal de GH la stimulii de secreţie GH farmacologici sau chiar fiziologici ; b) există proba unui feed-back negativ persistent al GH asupra propriei secreţii la bolnavii acromegalici ; c) secreţia de GH poate fi suprimată la bolnavii acromegalici, prin infuzare de somatostatin sintetic (inhibitorul hipotalamic al secreţiei de GH adenohipofizar).

Recent au fost demonstrate efectele simpatice asupra secreţiei de GH la bolnavii acromegalici, la care, suprimarea secreţiei de GH apare în cursul administrării de fentolamină, un agent blocant alfa-adrenergic.

L-dopa provoacă secreţie de GH la indivizii normali, dar o suprimă, în majoritatea cazurilor, la acromegalici.

Agenţii acromegalici (simpaticomimetici) nu acţionează direct asupra secreţiei de GH la acromegalici, ci prin intermediul hipotalamusului ; în

unele cazuri sau în alte situații acționează asupra unor arii mai centrale ale creierului.

Privitor la mecanismele hipotalamice, ipoteza hipotalamică se bazează pe faptul că hiperproducția cronică recurentă a eliberării de GH de către hipotalamus, provoacă în cele din urmă proliferare somatotropă adenohipofizară și hipersecreție cronică de GH.

Nu este exclusă posibilitatea ca, după un număr de ani, GH circulant să poată atinge concentrații suficiente ca să suprime funcția hipotalamusului, ceea ce explică evoluția secreției de GH în unele cazuri de tumori adenohipofizare autonome.

Aceste argumente nu sînt convingătoare în toate cazurile. Întîi, pentru că hormonii hipotalamici au demonstrat că tulbură eliberarea de GH adenohipofizar, dar nu au arătat, în același timp, că perturbă și proliferarea somatotropă. În al doilea rînd, bolnavii cu acromegalie, după operația de ablație transfenoidală a microadenoamelor, au concentrații bazale normale de GH în ser și secreție normală de alți hormoni adenohipofizari. „Cura" acromegaliei după rezecția unei tumori adenohipofizare ar pleda pentru un defect primar al adenohipofizei, dar nu se poate trage o concluzie definitivă, pînă ce nu se urmărește un asemenea bolnav mai multe decenii, fiindcă există posibilitatea ca hipersecreția GH hipotalamică să reapară. În al treilea rînd, proba cu L-dopa, înainte și după operarea tumorii adenohipofizare, arată rezultate controversate, unele în favoarea, altele contra ipotezei hipotalamice. Chiar dacă vechea ipoteză, adenohipofizară în patogenia acromegaliei ar fi corectă, există numeroase alte explicații teoretice, bazate pe observații funcționale la acromegalici. S-ar putea ca celulele somatotrope neoplazice să posede receptori alterați, ceea ce ar duce la răspunsuri aberante la stimulii secretori de GH ; tumoarea adenohipofizară poate, prin volum, să altereze hipotalamusul sau sistemul port hipotalamo-adenohipofizar.

În sfîrșit, concentrațiile ridicate, cronice, de GH în plasmă pot, pe o cale încă necunoscută, să perturbeze răspunsurile la stimulii secreției de GH.

Ipotezele adenohipofizară și hipotalamică sînt atrăgătoare, dar nu elucidează patogenia acromegaliei.

Semnele clinice ale hipersecreției cronice a hormonului de creștere. Semnele clinice ale sindromului clinic al acromegaliei la adult, și al gigantismului la copii înainte de instalarea pubertății, se pot împărți în :

— semne datorate creșterii țisulare (fig. 30) ;
— semne datorate perturbării metabolismului intermediar și
— semne ivite în cursul unei tumori adenohipofizare.

Perturbările privind creșterea țisulară sînt localizate la oase și la țesuturile moi. Creșterea diametrului oaselor tubulare este mai importantă la mîini și picioare. Mărirea oaselor feței se traduce mai ales prin protruzia mandibulei (prognatism), însoțită frecvent de rărirea dinților arcadei inferioare. În ceea ce privește țesuturile moi, apar o îngroșare a pielii și o sporire a țesutului subcutanat, datorate unei creșteri a țesutului conjunctiv și lichidului interstițial. Modificările sînt mai evidente la mîini, picioare și față ; mîini masive și picioare masive, ca și față deformată, denotă o acromegalie complet instalată, ușor de recunoscut de la

Scanned with OKEN Scanner

prima vedere. Are loc o creştere şi a volumului altor ţesuturi şi organe : plămînii, inima, ficatul şi rinichii, modificări morfologice care sînt însoţite şi de o exagerare a funcţiei.

Fig. 30.

a) Extremităţile inferioare ale unei femei cu acromegalie : degete îngroşate, gambe voluminoase şi dimensiuni mărite ale piciorului.

b) Faciesul unei femei cu acromegalie : buze tapiroide, nas mărit, tegumentul feţei şi pleoapelor infiltrate.

Tulburările metabolice apărute la acromegalici, de tipul metabolismului crescut, în ciuda eutiroidismului, nu au încă o explicaţie precisă.

Excesul cronic de GH determină o rezistenţă la insulină ; la jumătate din acromegali apare intoleranţă la glucoză. Hiperglicemia, neobişnuită la acromegali, ar fi legată mai de grabă de o deficienţă ereditară a secreţiei insulinei. Hipertrigliceridemia este menţionată la acromegali (Mikkila şi Pelkonen, 1975), fără hipercolesterolemie.

La majoritatea acromegalilor radiografia arată o mărire a şeii turceşti, ceea ce presupune prezenţa unei tumori adenohipofizare. Există şi cazuri, rare, fără mărire selară. Tumorile selare se manifestă prin cefalee nespecifică ; aceasta poate să survină fără expansiune extraselară, sau chiar în cazuri cu expansiune extraselară şi defecte de cîmp vizual, date de compresiunea căilor optice. Defectul clasic de cîmp vizual este hemianopsia bitemporală, dar există o mare varietate de deficite de cîmp vizual, în funcţie de volumul tumorii, sediul compresiunii căilor optice şi relaţiile dintre chiasmă şi şaua turcească. Există expansiuni supraselare importante, dar fără modificări de cîmp vizual. Afară de semnele centrale ale bolii acromegalice, numeroşi bolnavi fac complicaţii nedorite, chiar letale, care se pare că s-ar datora excesului cronic de GH. Astfel :

— boală degenerativă a articulaţiilor. La coloana vertebrală pot să apară fenomene radiculare sensitivo-motorii, care pot să ducă la paraparezâ, prin comprimarea măduvei ;

— sindromul tunelului carpian, prin neuropatiile induse ;

— apariţia în timp a unei insuficienţe musculare, miopatie cu mecanism patogenic necunoscut ;

— hipertensiunea arterială este comună la acromegalici, ca şi bolile cardiace şi cerebrovasculare, cauză frecventă de deces la acromegalici ;

— uneori are loc o hemoragie în tumoarea hipofizară (apoplexie hipofizară) cu tablou clinic dramatic, cefalee intensă, pierdere bruscă a vederii, necesitînd intervenţie neurochirurgicală de urgenţă ;

— foarte rar are loc o „vindecare spontană" a hipersecreţiei de GH, putînd să apară chiar hipopituitarism (Jacobi şi colab., 1974).

Sindroame mixte endocrine pot să apară la bolnavii acromegalici. Astfel, în neoplazii multiple endocrine pot să apară şi tumori adenohipofizare cu hipersecreţie de GH ; la unii acromegalici pot să survină hiperprolactinemie şi hiperthiroidism. Se mai semnalează producerea excesivă de androgeni şi hipernorepinefrinurie.

Acromegalia, boală lent progresivă, dă o mortalitate de două ori mai mare în al cincilea deceniu decît la indivizi normali de aceeaşi vîrstă (Wright şi colab., 1970). Evoluţia bolii este variabilă ; unii bolnavi sînt serios handicapaţi, sucombînd la vîrstă tînără, din cauze legate de acromegalie.

Diagnosticul hipersecreţiei cronice de GH. Cînd acromegalia este evidentă, diagnosticul este uşor de pus, dozarea preoperatorie a GH în aer fiind importantă pentru mărirea eficienţei actului operator, prin compararea cu concentraţiile postoperatorii de GH plasmatic.

Adesea însă, semnele nu sînt evidente, mai ales la începutul bolii, dozarea GH plasmatic avînd un rol decisiv pentru diagnostic.

Studiul radiologic al şeii (standard, tomografii etc.), pneumoencefalografia fracţionată şi angiografia carotidiană oferă indicaţii preţioase cu privire la extinderea tumorii.

Tratamentul hipersecreţiei cronice de GH are ca obiectiv prevenirea expansiunii tumorale şi reducerea la normal a concentraţiilor GH circulant.

Tratament chirurgical. În prezent, abordul intracranian se practică, în caz de tumoare expansivă, cel mai frecvent pe cale transsfenoidală, mai uşor de suportat de bolnav, cu morbiditate şi mortalitate redusă, în comparaţie cu metoda intracraniană. Dacă abordul transsfenoidal se face cu vizibilitate directă, tumoarea poate fi înlăturată selectiv, cu conservarea restului de ţesut adenohipofizar. O complicaţie de temut este licvoreea postoperatorie, evitabilă printr-o tehnică corespunzătoare.

Roentgenterapia se aplică prin iradiere externă şi, mai recent, prin aplicare de particule grele externe (raze protonice).

Tratamentul medical. Metoxiprogesteronul se administrează pentru scăderea concentraţiilor de GH în plasmă, fiind preferabil clorpromazinei, care se pare că nu are acest efect.

Acţiune similară o are şi alcaloidul ergot de bromocriptină.

Tratamentul acromegaliei. La indivizi normali, L-dopa şi alte substanţe dopaminergice stimulează eliberarea hormonului de creştere. În acromegalie însă, concentraţia de GH scăzînd după administrarea acestei substanţe, s-a ajuns la ideea unui tratament cu neurotransmiţători.

Scanned with OKEN Scanner

Tratamentul chirurgical și radioterapia fiind adesea nesatisfăcătoare în ceea ce privește controlul secreției de GH sau normalizarea tulburărilor metabolice, este necesar un tratament medical, care să mărească eficiența terapiei distructive.

Dopamina (DA) este o substanță care scade concentrația de GH la acromegali, dar, avînd unele inconveniente și anume, provoacă creșterea noradrenalinei și adrenalinei, i-au fost preferate substanțe DA-ergice specifice. *Bromocriptine* (2-brom-alfa-ergocriptină), cel mai bine cunoscut DA-ergic, fără efecte oxitocice sau cardiovasculare, precum și alte substanțe DA-ergice, și legotrile provoacă o scădere paradoxală a concentrațiilor de GH (apomorfina, piribedil, methergoline).

În doze de 10—60 mg pe zi, bromocriptina menține la acromegali concentrații scăzute de GH. Survin și ameliorări metabolice : scăderea hidroxiprolinei urinare, normalizarea toleranței la glucoză, scăderea dozei necesare de insulină la diabetici insulino-dependenți. Transpirația diminuă sau dispare, volumul extremităților scade. Nu se cunoaște cu precizie acțiunea substanțelor dopaminice asupra tumorii hipofizare, dar, din experiențele făcute pe șoareci, se constată că rata creșterii tumorilor hipofizare se reduce, avînd loc chiar un proces de ratatinare. La unii acromegali, după administrarea bromocriptinei, s-a obținut ameliorarea cîmpului vizual și a acuității vizuale.

Dozele de bromocriptină se administrează progresiv, începînd cu 2,5 mg și se cresc treptat, putînd să ajungă pînă la 100 mg pe zi, în funcție de nivelul concentrației de GH și de rezultatele metabolice și clinice.

Bromocriptina poate să inducă efecte secundare ca : greață, vărsături, hipotensiune posturală, constipație, răceala mîinilor, uscăciunea gurii, hiperkinezie și intoleranță la alcool.

Substanțele dopaminergice nu se administrează concomitent cu agenții blocanți ai receptorilor DA ca : fenotiazine, sulpiride, butirofene și metoclopramide. Se pare că bromocriptina este metabolizată în ficat ; pînă la obținerea efectelor asupra volumului tumorii, tratamentul cu bromocriptină trebuie aplicat ca adjuvant, după ce s-a acționat asupra tumorii hipofizare pe cale chirurgicală și radioterapic.

Somatostatinul nu are o aplicare practică, avînd o acțiune lentă și acționînd asupra unui mare număr de hormoni, cu dezechilibrări posibile, în întregul organism.

5.1.2. SECREȚIA DEFICITARĂ DE GH

Deficitul de secreție a GH poate fi izolat sau asociat și cu alte deficiențe de hormoni adenohipofizari. Mai puțin de un sfert din bolnavii cu statură scurtă din cauza deficitului de GH prezintă leziuni hipotalamice și adenohipofizare, sau uneori, numai adenohipofizare. Craniofaringiomul, cel mai frecvent, este urmat de leziunile congenitale și traumatice. Tumorile (inclusiv glioamele), infecțiile (inclusiv tuberculoza) și tulburările inflamatorii (ca histiocitoza X) sînt cauze mai puțin obișnuite.

Scanned with OKEN Scanner

Aproape 10% din copiii cu deficit de GH au antecedente familiale cu factor ereditar autosomal recesiv, încît aproape că două treimi din copiii cu deficit de GH suferă de o deficienţă idiopatică de GH.

La adult, printre cauzele organice de deficit de GH se citează tumorile primare adenohipofizare (rareori secundare), meningioame periselare, infarctizare adenohipofizară, mai ales hipofizară postpartum (sindromul Sheehan), ablaţia terapeutică a adenohipofizei ; infecţii ca sifilisul, bruceloza, micozele, şi tulburări de etiologie necunoscută, ca sarcoidoza şi hemocromatoza.

Se pare că uneori există un deficit în stimularea hipotalamică a secreţiei de GH din adenohipofiză, adică un deficit de GH-RH.

Se cunoaşte şi un nanism psihosocial, la copiii supuşi unor stressuri emoţionale ; după scoaterea din mediul traumatizant, creşterea în înălţime este reluată şi hipopituitarismul dispare, deficitul de GH fiind reversibil (Powell şi colab., 1967).

La unii copii se constată o dezvoltare normală în înălţime chiar în absenţa unei cantităţi dozabile de GH în sînge ; parte din aceşti copii prezintă concentraţii normale de somatomedin, ceea ce a dus la presupunerea că şi alţi factori, cum ar fi insulina, contribuie la creşterea normală, prin stimularea producerii somatomedinului.

Deficitul de utilizare a GH a fost constatat de Laron şi colab., (1966) în cazuri de nanism cu concentraţie crescută de GH în plasmă, datorită probabil unui răspuns deficitar de somatomedin la GH, supoziţie contrazisă de cercetările de imunoradiologie.

Se pare că pigmeii africani, cu concentraţii normale de GH şi somatomedin, au o rezistenţă la somatomedin (Rimoin şi colab., 1969).

Semnele clinice din deficitele de GH. Statura copiilor este mică, simetrică. Pe lîngă o hipoglicemie spontană, există şi deficienţe hormonale asociate, de ACTH, de gonadotropine etc.

Pacienţii cu GH deficitar sînt mici, obezi, cu pielea încreţită lîngă ochi.

Afecţiunea este mai bine tolerată de adult, manifestîndu-se mai ales prin modificări metabolice, ca diabet insulino-dependent şi creşterea sensibilităţii la insulină.

Diagnosticul deficitului de GH. Deoarece statura scundă la copii poate fi provocată de factori cronici variaţi, ca : tulburări cromosomiale, scheletice, metabolice sau endocrine, este necesară dozarea GH în plasmă. Dacă concentraţiile de GH din plasmă nu sînt dozabile, se recurge la teste de provocare, ca hipoglicemia provocată cu insulină, arginină intravenos şi L-dopa peroral, care provoacă creşterea concentraţiei serice a GH. Dacă creşterea nu are loc şi GH nu este dozabil, este vorba cu certitudine de un deficit.

Trebuie exclus un proces expansiv cerebral, o tumoare hipofizară sau perihipofizară, prin metode neurochirurgicale de investigaţie (pneumoencefalografie, arteriografie, tomografie computerizată axială etc.).

Tratamentul deficitului de GH. Se administrează copiilor deficitari de GH, hormon GH uman, care normalizează tulburările metabolice şi determină o creştere corporală lineară şi accelerată. Unii copii s-au dovedit însă rezistenţi la tratamentul hormonal.

Scanned with OKEN Scanner

Concentrări alterate de GH în alte boli. Concentraţii mari de GH au fost constatate în diabetul insulinodependent, malnutriţia proteinică, ciroza hepatică, insuficienţa renală cronică. În hipotiroidism, obezitate şi excesul de glicocorticoizi, testele de provocare determină un răspuns GH.

În cancerul pulmonar, in vivo şi în culturi in vitro se produc cantităţi sporite de GH în plasmă, respectiv în mediul de cultură, ceea ce arată o producere de GH ectopic de către tumori neendocrine (Greenberg şi colab., 1972).

BIBLIOGRAFIE

Greenberg P. B., Beck C., Martin T. J., Burger H. G. — Lancet, 1972, 1, 350—352.
Jacobi J. D., Fishman L. M., Daroff R. B. — Arch. intern. Med., 1974, 134, 559—561.
Laron Z., Pertzelan A., Mannheimer S. — Isr. J. med. Sci., 1962, 2, 152—155.
Nikkila E. A., Pelkonen R. — Metab. clin. exp., 1975, 24, 829—838.
Powell G. F., Brasel J. A., Blizzard R. M. — N. Engl. J. Med., 1967, 276, 1 271—1 284.
Rimoin D. L., Merimée T. J., Rabinowitz D., Cavalli-Sforza L. L., Mc Kusick V. A. — N. Engl. J. Med., 1969, 281, 1 383—1 388.
Wright A. D., Hill D. M., Lowi G., Fraser T. R. — Quart. J. Med., 1970, 39, 1—16.

5.2. TULBURĂRI ÎN SECREŢIA HORMONULUI ADRENOCORTICOTROP

5.2.1. SINDROMUL CUSHING

Secreţia excesivă continuă de cortizon duce la simptome şi semne clinice cunoscute sub denumirea de sindrom Cushing, în prezenţa căruia se pun două probleme în legătură cu tratamentul care trebuie instituit: diagnosticul trebuie pus cît mai precoce cu putinţă pentru evitarea complicaţiilor severe : osteoporoza, hipertensiunea, diabetul zaharat etc. şi apoi trebuie neapărat stabilită etiologia. Se cunosc două cauze de dependenţă ACTH : una pituitară, cu hiperplazia consecutivă a ambelor suprarenale, şi sindromul ACTH ectopic. Altă cauză ar putea să fie adenomul sau carcinomul suprarenal, deci o cauză independentă de ACTH, la care se mai poate adăuga sindromul Cushing iatrogen, prin aport exogen de cortizon în scop terapeutic.

Bolnavii cu sindrom Cushing au concentraţii crescute, matinale, de cortizon plasmatic, nu au ritm circadian cu nivele peste normal la miezul nopţii. Excreţia urinară de 17-oxisteroizi dovedeşte producţia crescută de cortizon la majoritatea bolnavilor cu sindrom Cushing.

Cortizonul urinar şi plasmatic nu scade sub acţiunea supresivă a testului scurt cu dexametazonă.

Bolnavii nu reacţionează la „stress" prin sporirea ACTH sau hipersecreţie de cortizon, nici la testul hipoglicemiei.

Tulburările psihice de tip depresiv din sindromul Cushing sînt greu de diferenţiat de cele manifestate de psihopaţi. Numai concentraţiile ri-

Scanned with OKEN Scanner

dicate de cortizon plasmatic şi urinar, absenţa unui ritm circadian al cortizolemiei şi rezistenţa la dexametazonă ajută la punerea diagnosticului. Pentru precizarea etiologiei sindromului Cushing trebuie corelate datele clinice cu rezultatele probelor de laborator.

În boala Cushing hipofizo-dependentă, concentraţia 17-oxisteroizilor urinari scade la cel puţin jumătate din nivelul normal, după administrare de dexametazonă (2 mg la 6 ore), ceea ce nu se întîmplă la bolnavii cu ACTH secretat ectopic, cu carcinom sau adenom suprarenal. Bolnavii cu hiperplazie suprarenală datorită fie bolii Cushing sau sindromului de ACTH ectopic, răspund de obicei la ACTH exogen, nu însă şi cei cu neoplasm suprarenal.

Excreţia urinară excesivă de steroizi, ca răspuns la metyrapon la bolnavii cu boală Cushing, este redusă la cei cu sindrom de ACTH ectopic şi nulă la purtătorii de tumori suprarenale.

Determinarea ACTH plasmatic după 24 de ore de la administrare de metyrapon este utilă în diagnostic, iar determinarea ACTH de bază de la ora 9 dimineaţa are o valoare incontestabilă.

5.2.2. SINDROMUL NELSON

Sindromul Nelson, caracterizat prin lărgirea şeii turceşti, datorită prezenţei unei tumori hipofizare şi prin pigmentarea pielii, survine ca o complicaţie după suprarenalectomie în boala Cushing (Nelson şi colab., 1960). ACTH poate să dispară prin administrare de corticosteroizi exogeni. Orth şi Liddle (1971) susţin că sindromul nu-şi face apariţia dacă se iradiază hipofiza imediat după suprarenalectomie bilaterală.

Complicaţia odată apărută, este greu de tratat ; asemenea tumori se expansionează rapid, realizînd compresii şi chiar invazia structurilor supra- şi latero-selare. Înlăturarea chirurgicală a tumorii, radioterapia profundă, implantul de izotopi sau combinarea tratamentelor radio-chirurgicale pot să fie, uneori, parţial încununate de succes.

În ultimul timp se fac încercări de reducere a concentraţiilor de ACTH cu bromocriptină sau cyproheptadine, cu rezultate nesigure însă (Besser şi colab., 1976 ; Hartwig şi colab., 1976).

5.2.3. SINDROMUL ACTH ECTOPIC

Întîlnit în carcinomul pulmonar cu celule „în ovăz", sau alte tumori carcinoide (Rees şi Ratcliffe, 1974), acest sindrom a generat multe discuţii şi speculaţii cu privire la mecanismul de producere, printre care şi posibilitatea dezvoltării acestor tumori din celule „endocrine", a căror prezenţă în plămînul normal este cunoscută (Bensch şi colab., 1968). Se pare că, din punct de vedere biochimic şi biologic, ACTH ectopic este identic cu ACTH hipofizar, fiind secretat de aceeaşi tumoare împreună cu alţi hormoni (Rees şi colab., 1974). ACTH a fost identificat sub diverse forme : fragmente ale lanţului peptidic, avînd aceeaşi acţiune ca ACTH

Scanned with OKEN Scanner

hipofizar, cum ar fi corticotropin-like intermediate lobe peptide (CLIP) ; sau ACTH ectopic „mic", cu moleculă mai mică (38 de segmente) decît ACTH 39, datorită prezenței unei endopeptidaze care clivează peptida ; ACTH ectopic „mare" (big), cu moleculă mai mare, întîlnit fie în țesutul tumoral, fie în plasma bolnavului, cu activitate biologică de numai 3—5% din activitatea ACTH 39. Dozarea ACTH ectopic este importantă pentru detectarea populației cu „risc", ca fumătorii inveterați, în scopul unui diagnostic precoce, localizării tumorii, răspunsului la tratament și detectării recidivelor (Rees, 1975).

În tumorile suprarenale care determină apariția sindromului Cushing, dozarea ACTH este foarte importantă, fiindcă valori sub 10 picograme/ml exclud originea hipofizară a bolii, contraindicînd astfel ablația hipofizei.

Insuficiența corticosuprarenală primară survine prin distrugerea glandelor datorită tuberculozei, unui proces autoimun, sau, foare rar, unei metastaze carcinomatoase ; de asemenea, printr-o tulburare congenitală interesînd enzimele ce participă la biosinteza cortizonului, ca în sindromul suprareno-genital, sau boala Addison-Schilder la copii, sau lipsa congenitală de răspuns al suprarenalelor.

Insuficiența corticosuprarenală secundară se instalează în boli hipotalamo-hipofizare, care tulbură secreția de ACTH.

Diagnosticul diferențial se face de obicei pe baza datelor clinice, în coroborare cu determinări ale steroizilor urinari și răspunsul cortizonului plasmatic la un aport prelungit de ACTH exogen. În insuficiența CSR primară, nu se obține nici un răspuns, dar insuficiența CSR secundară crește concentrația cortizonului plasmatic.

Numai dozarea ACTH poate să sprijine diagnosticul, deoarece concentrațiile de ACTH sporite în boala primară sînt nedozabile în cea secundară.

BIBLIOGRAFIE

Bensch K. G., Corrin B., Pariente R., Spencer H. — Cancer, 1968, 22, 1 163—1 172.
Besser G. M., Jeffcoate W. J., Tomlin S. — The V International Congress of Endocrinologie, 1976, Abstracts, p. 202.
Hartwig W., Lasperlik-Zaluska A., Wilczynska J., Migralska B. — N. Engl. J. Med,, 1976, 295, 394.
Rees L. H., Ratcliffe J. G. — Clin. Endocr. (Oxford), 1974, 3, 263—299.
Rees L. H., Bloomfield G. A., Rees G. M., Corrin B., Franks L. M., Ratcliffe J. G. — J. clin. endocr. Metab., 1974, 38, 1 090—1 097.
Rees L. H. — J. Endocr., 1975, 67, 147—175.

5.3. TULBURĂRI ÎN SECREȚIA PROLACTINEI

Deficiența de prolactină apare de obicei în apoplexia hipofizară sau infarctizare ; în hemoragia postpartum este cunoscută sub denumirea de sindrom Sheehan, caracterizat prin neapariția lactației. În apoplexia hipofizară apare insuficiența și a altor hormoni antehipofizari.

Scanned with OKEN Scanner

Hiperprolactinemia este, probabil, cea mai comună tulburare hipotalamo-hipofizară întîlnită în clinică, deşi ultima identificată şi adesea încă nediagnosticată. Progresele realizate în legătură cu specificitatea şi sensibilitatea bio- şi radioimunologică a prolactinei umane, au permis studiul mecanismului fiziologic care controlează secreţia prolactinei şi apoi cantificarea concentraţiilor prolactinei circulante în diverse boli. Este remarcabilă frecvenţa cu care apare hiperprolactinemia ; a fost semnalată în proporţie între 13 şi 30% (Bohnet şi colab., 1976) în cazurile de amenoree secundară.

Semnele clinice ale hiperprolactinemiei. Sindroamele Chiari-Frommel, Agonz del Castillo şi Forbes-Albright se caracterizează prin hiperprolactinemie şi reprezintă diversele stadii ale aceleaşi boli. Hiperprolactinemia poate să apară atît la bărbat, cît şi la femeie în absenţa galactoreei. Bolnavii cu hiperprolactinemie se prezintă pentru consultaţii la diverşi specialişti : endocrinolog, neurolog, neurochirurg sau oftalmolog, acuzînd defecte de cîmp vizual, cefalee sau alte semne de tumoare hipofizară sau afecţiune hipotalamică ; se mai pot prezenta la ginecolog, pentru amenoree (primară sau secundară), hemoragie uterină funcţională, galactoree sau sterilitate (primară sau secundară) cu menstre neregulate, sau amenoree ; sau se mai pot prezenta la psihiatru pentru impotenţă. Marea incidenţă a hipogonadismului la bolnavi cu tumori hipofizare este datorată mai degrabă hiperprolactinemiei decît deficitului gonadotropinic.

În general se admite că există numeroase bolnave cu galactoree şi concentraţii normale de prolactină. Hiperprolactinemia este de obicei asociată cu hipogonadism, amenoree, sîngerare uterină funcţională, fază luteinică scurtă sau simplă sterilitate, inexplicabilă la femeie, sau impotenţă la bărbat. Examinarea clinică a sînului femeii cu hiperprolactinemie dezvăluie de cele mai multe ori vene dilatate la suprafaţa sînului, areolă bine dezvoltată, cu hiperplazia tuberculilor Montgomery, galactoree spontană, sau la comprimare, semne asemănătoare ca cele întîlnite la sînul din sarcină. Bolnavele care neagă galactoreea admit uneori că au cruste la nivelul mamelonului. În galactoreea spontană laptele apare intermitent sau în timpul unei băi calde.

Indiferent de cauza hiperprolactinemiei, semnele clinice sînt aceleaşi.

Cauzele hiperprolactinemiei pot să fie : boli ale hipotalamusului, secţionarea tijei hipofizare, tumoare hipofizară, medicamente, hipotiroidism primar, boală renală idiopatică.

Boala hipotalamică — hipofizară poate să provoace o întrerupere a inhibiţiei tonice asupra eliberării prolactinei, fie printr-o îmbolnăvire a hipotalamusului, fie printr-o întrerupere a circulaţiei portale hipotalamo-hipofizare, cu hiperprolactinemie consecutivă. Craniofaringiomul, sarcoidoza şi tumorile hipotalamice se asociază cu hiperprolactinemia, iar secţionarea chirurgicală sau traumatică a tijei hipofizare poate fi urmată de acelaşi simptom.

Primul semn al tumorii hipofizare este adesea disfuncţia gonadică, care se pare că se datorează unei deficienţe gonadotropinice. Dar Mortimer şi colab. (1973) sînt de părere că în realitate, deficienţa de gonadotropină este rară la bolnavii cu tumori hipofizare, hiperprolactinemia fiind obişnuită.

Scanned with OKEN Scanner

Medicamentele sînt o cauză frecventă de hiperprolactinemie şi anume : a) medicamente blocante ale receptorilor DA ca fenotiazinele, butirofenonele, benzamidele (metoclopramida, sulpirida), b) agenţi depletori de DA ca : alfa-metildopa şi reserpina, c) medicamente care nu acţionează direct asupra sistemului catecolaminic, ca estrogenii şi TRH.

Fenotiazinele şi drogurile antipsihotice citate sînt cele mai puternice secretagoge de prolactină, acţionînd la nivel hipofizar, prin blocarea receptorilor dopaminei ; se blochează astfel efectul unuia dintre cei mai importanţi şi fiziologici PIF : dopamina (Mac Leod şi Robyn, 1977). Administrarea de astfel de medicamente cu acţiune centrală induce uneori hiperprolactinemie, cu semne clinice de hipogonadism şi galactoree.

Reserpina şi metil-dopa provoacă apariţia hiperprolactinemiei, prin eliminarea catecolaminelor din organism, iar oestrogenii în doze mari cresc concentraţia de prolactină circulantă prin alte mecanisme decît substanţele dopaminergice.

Hipotiroidismul primar poate fi însoţit inconstant de hiperprolactinemie. Tratamentul de substituţie al hipotiroidismului primar duce şi la dispariţia hiperprolactinemiei.

Insuficienţa renală cronică este însoţită la ambele sexe de hiperprolactinemie în proporţie de 20—70% (Olgaard şi colab., 1975).

Se consideră *idiopatică* hiperprolactonemia a cărei cauză nu poate fi precizată.

Aspectul clinic al hiperprolactinemiei la femeie. Thorner şi Besser (1977) susţin că hiperprolactinemia la femeie se instalează în cazuri diferite. Aproape jumătate din bolnavele urmărite au fost suspectate de tumori hipofizare, pe baza aspectului radiologic, dar concentraţii crescute de prolactină au mai fost găsite şi în alte afecţiuni : sindrom de ovar polichistic, amenoree după anticoncepţionale orale, amenoree postpartum, insuficienţă ovariană prematură şi amenoree secundară.

Sindromul de ovar polichistic se poate manifesta cu galactoree, virilism moderat, sîngerare uterină funcţională, excreţie sporită de 17-ketosteroizi. Thorner (1977) consideră că anomalia se datorează acţiunii prolactinei asupra metabolismului suprarenal şi presupune că prolactina ar putea să tulbure secreţia de androgen la unii bolnavi cu hiperprolactinemie, cu revenire la valori normale după scăderea nivelului de concentraţie a prolactinei. La unii bolnavi secreţia de 17-ketosteroizi este mărită.

Amenoreea după anticoncepţionale orale se manifestă cu sporire de prolactină şi galactoree, ce survin la femei, care înainte de instituirea tratamentului peroral cu anticoncepţionale prezentau tulburări de ciclu menstrual ; hiperprolactinemia este de aceea greu de atribuit numai anticoncepţionalelor, putînd să preexiste ingerării medicamentelor contraceptive.

Amenoreea postpartum se însoţeşte de hiperprolactinemie.

Insuficienţa ovariană prematură poate fi însoţită de hiperprolactinemie, dar confirmarea diagnosticului necesită biopsie ovariană, mai ales cînd se asociază cu creşterea concentraţiei de gonadotropine.

Amenoreea secundară însoţită de hiperprolactinemie impune stabilirea unui diagnostic etiologic precis al amenoreei.

Scanned with OKEN Scanner

Cercetările biochimice. Concentrațiile gonadotropinice bazale sînt normale sau crescute la majoritatea femeilor investigate pentru hiperprolactinemie. Uneori, secreția de gonadotropină poate fi anormală, GH fiind scăzut, mai ales în cazuri de tumori hipofizare. Concentrația estrogenilor ar fi în limite normale, sau scăzută, potrivit afirmațiilor altor cercetători.

Hiperprolactinemia la bărbat se întîlnește mai rar decît la femeie. Se menționează lactație la bărbat în scrieri din antichitate. Donowski (1962) susține că abia în secolul nostru a fost precizată descrierea clinică. Bolnavii cu galactoree sînt impotenți și nu au libido ; mai păstrează o oarecare potență, prezintă destul de timpuriu o scădere cantitativă a ejaculatului. Ginecomastia și galactoreea sînt moderate.

Testele pot fi normale sau scăzute, prostata mică, iar unii bolnavi prezintă o distribuție feminină a grăsimii corporale.

Biochimic se constată o scădere a concentrației de testosteron, fără vreo deficiență evidentă de gonadotropine. Analiza seminală este normală, cu excepția volumului, care așa cum am văzut, este diminuat.

Tumorile hipofizare și hiperprolactinemia. Numeroși autori sînt de părere că majoritatea bolnavilor cu hiperprolactinemie au microadenoame ale hipofizei. Diagnosticul acestor microadenoame este controversat și constituie un capitol dificil al endocrinologiei. Microadenomul hipofizar poate să coexiste cu o șa normală radiologic, sau cu modificări discrete ale acesteia. Există suspiciune de microadenom în prezența unei ușoare înclinări sau înfundări a fundului selar, evidente în incidența anteroposterioară pe radiografia standard ; în incidența laterală poate să apară fundul cu dublu contur. În caz de dubiu se poate proceda la tomografie.

Depistarea hiperprolactinemiei impune cercetarea radiologică foarte atentă a șeii turcești:

Costello (1936), într-un studiu efectuat pe mai mult de 1000 de hipofize cercetate postmortem, la diferite vîrste, a arătat că aproximativ 30% din indivizii zișI „normali“ aveau microadenoame hipofizare. Nu se cunoaște însă cîte din microadenoame sînt capabile să inducă hipersecreția. Nici chiar anomalia de șa, depistată radiologic, nu este un indiciu sigur de tumoare hipofizară, fiindcă și o infarctizare hipofizară poate să fie însoțită de o șa „goală“, și chiar de o hiperprolactinemie reziduală. Numai encefalografia gazoasă poate hotărî diagnosticul.

Conduita terapeutică la bolnavii cu hiperprolactinemie. Cu foarte puține excepții, hiperprolactinemia se tratează medical. Scăderea nivelului concentrației de prolactină se obține prin administrarea de agoniști ai dopaminei (DA), atîta timp cît se continuă administrarea lor chiar în cazurile de tumori hipofizare.

Dacă tumoarea hipofizară produce tulburări vizuale, se face decompresiune chirurgicală, urmată de radioterapie externă, pentru a evita recidiva.

Dacă o femeie cu microadenom intenționează să nască, își va trata mai întîi microadenomul.

Oricum, tratamentul are drept scop :

Scanned with OKEN Scanner

— reducerea potențialului de dezvoltare a microadenomului, distrucția sau înlăturarea acestuia, pentru a se preveni creșterea lui spontană sau în cursul sarcinii ;

— conservarea celorlalte funcții antehipofizare și

— scăderea la normal a concentrației prolactinei.

Ablația sau înlăturarea tumorii hipofizare nu duce și la scăderea nivelelor de prolactină ; în acest scop se vor utiliza medicamente.

Tratamentul cu neurotransmițătoare. Cel mai important PIF este DA. Un inhibitor foarte eficient al prolactinei este bromocriptina (2-brom-alfa-ergocryptina), care se administrează în doze progresive în *cursul meselor*, începînd cu 1,25 mg sau 2,5 mg. După 3—4 zile doza sporește cu cîte 2,5 mg pînă ce se ajunge la 2,5 mg, de 3 ori pe zi. Uneori însă este necesară creșterea dozei pînă la 15—30 mg/zi pentru a obține scăderea prolactinei la nivele normale. Lactația postpartum se suprimă tot cu bromocriptină, iar sarcina nu este împiedicată de bromocriptină, dacă concentrația gonadotropinelor este normală ; dimpotrivă, ea este favorizată după tratamentul cu bromocriptină. Bromocriptina nu este teratogenă și nu duce la ovulații multiple.

La ambele sexe bromocriptina acționează prin scăderea concentrației prolactinei în exces. Restabilește potența sexuală, cu condiția ca androgenii să revină la valori normale. În caz de tumori hipofizare bromocriptina ameliorează cîmpul vizual.

Mecanismele hipogonadismului în hiperprolactinemie nu sînt încă elucidate ; hiperprolactinemia ar interfera funcția gonadică la unul din nivelele diferite : centrii superiori, hipotalamus, hipofiză sau gonade. Se poate afirma cu precizie numai faptul că scăderea hiperprolactinemiei la nivele normale permite restabilirea funcției gonadale normale.

BIBLIOGRAFIE (Prol.)

Bohnet H. G., Dahlen H. G., Wuttke W., Schneider H. P. G. — J. clin. Endocr. Metab., 1976, 42, 132—143.

Costello R. T. — Amer. J. Path., 1936, 12, 205—215.

Danowski T. S. — Clinical Endocrinology, vol. I, Williams & Wilkins Company, Baltimore, Maryland, 1962.

Mac Leod R. N., Robyn C. — J. Endocr., 1977, 72, 273—277.

Mortimer C. H., Besser G. M., Mc Neilly A. S., Marshall J. C., Harsoulis P., Tunbridge W. M. G., Gomez-Pan A., Hall R. — Brit. med. J., 1973, 4, 73—77.

Olgaard K., Hagen C., Mc Neilly A. S. — Acta endocr. (Kbh.), 1975, 80, 237—246.

Thorner M. O., Besser G. M. — În : Prolactin and Hormon Reproduction (ed. Crosignani, Robyn), Academic Press, New York, 1977, pp. 585—601.

Thorner M. O. — În : Clinical Neuroendocrinology (ed. Martini, Besser), cap. 14, Academic Press, New York, 1977, pag. 341.

5.4. TULBURĂRI ÎN SECREȚIA HORMONULUI NEUROHIPOFIZEI

5.4.1. DIABETUL INSIPID

Diabetul insipid (DI) este o afecțiune rară, manifestată prin poliurie datorată rinichilor, care nu au capacitatea de a concentra urina în pre-

zența unei osmolarități crescute a serului.

Cauza este fie o secreție inadecvată de hormon antidiuretic-arginin-vasopresină, fie o incapacitate a tubilor renali de a răspunde la vasopresină, anomalii care definesc atît originea „centrală", cît și pe cea „nefrogenică", a diabetului insipid.

Etiologia diabetului insipid „central" este și primară, cuprinzînd cauzele ereditare și idiopatice, și secundară, cauzele fiind traumatismele cranio-cerebrale, neurochirurgia, tumorile hipofizare sau periselare și alte multe cauze (Randal și colab., 1959).

Numeroase studii făcute încă din secolul trecut (Lacombe, 1841) au arătat că DI „central" se transmite ereditar, în mod dominant, potrivit teoriei mendeliene. În 1949, de Lawter a descris primul asocierea diabetului insipid cu diabetul zaharat și atrofia optică, asociație confirmată mai tîrziu și de alți cercetători. În 1958, Shaw și Duncan au descris surditatea cu diabet zaharat și atrofie optică, iar în 1970, Ikkos și colab. au descris un sindrom complet de diabet insipid, diabet zaharat, atrofie optică și surditate pentru tonuri înalte, decelate audiografic. S-a propus ca inițialele fiecărei afecțiuni să dea, prescurtat, denumirea acestui sindrom : Didmoad (diabet insipid, diabetes mellitus, optic atrophy, deafness).

Leziunea doar a hipofizei posterioare nu produce DI ; numai o atingere hipotalamică sau a tijei superioare poate să determine apariția DI. Bolnavii traumatizați craniocerebral, cu conștiință alterată, pot suferi un dezechilibru electrolitic dacă nu se precizează diagnosticul și nu se administrează și antidiuretice odată cu lichide. Aceeași tulburare poate să survină și în caz de leziune a centrului setei din hipotalamus, cînd apare adipsie sau hipodipsie. Tuturor bolnavilor supuși neurochirurgiei, pentru leziuni hipotalamice sau hipofizare, trebuie să li se stabilească preoperator un bilanț endocrin.

Diabetul insipid nu se manifestă la bolnavii cu insuficiență suprarenală ; echilibrul renal al apei este alterat în hipotiroidism. Dacă deficiența antehipofizei este prezentă, terapia de substituție ulterioară va fi instituită înainte de stabilirea funcției neurohipofizei. Este limpede că la mulți bolnavi cu DI latent, acesta devine manifest după intervenția chirurgicală, cînd bolnavului i s-a administrat tratamentul de acoperire cu corticosteroizi. Tumorile hipofizare care dau DI, aproape toate se extind supraselar, ca și alte leziuni supraselare (craniofaringioamele, tumorile chiasmei optice, pinealoamele, glioamele și infiltrațiile hipotalamusului prin leucemie sau limfosarcom).

Carcinomul sînului și al bronhiilor dau frecvent metastaze în hipotalamus. Printre cauzele care provoacă apariția DI central se menționează histiocitoza X, tuberculoza, sarcoidoza, sifilisul, sindromul Sheehan, meningita bazală, encefalita și drepanocitoza, boală cu celule în „seceră" (sickle).

O formă neobișnuită de insuficiență de vasopresină poate să apară prin blocarea in vivo a vasopresinei cu un antiser cu mare afinitate, fapt pus în evidență cu anumite imunizante împotriva vasopresinei (Morton și Waite, 1972).

Etiologia diabetului insipid nefrogenic primar. Este o boală ereditară recesivă ; se manifestă prin polidipsie și poliurie și apare în pri-

Scanned with OKEN Scanner

mele săptămîni de viaţă. Se poate asocia cu anomalii ale tubilor renali. Una din cele mai frecvente complicaţii este hidronefroza şi hidroureterul, dilatarea tractului urinar nefiind o anomalie congenitală.

S-a emis ipoteza că DI ereditar nefrogenic s-ar datora unei insuficienţe în activarea de către vasopresină a adenilciclazei în medulara renală (Fichman şi Brooker, 1972).

În medie, la om, se filtrează zilnic prin rinichi aproximativ 180 de litri de apă. Circa 160 de litri se reabsorb prin tubii proximali. Reabsorbţia restului este influenţată de acţiunea arginin-vasopresinei (AVP) nu numai asupra epiteliului tubilor contorţi distali şi tubului colector, ci şi asupra vaselor nutritive ale nefronilor juxtamedulari şi asupra funcţionării sistemului de contracurent în ansa Henle.

Date recente sugerează că vasopresina se uneşte cu receptori specifici în membranele epiteliului tubular ; urmează activarea adenil-ciclazei, creşterea concentraţiilor de 3′, 5′ ciclic — AMP, accentuarea deformării suprafeţelor celulelor apicale şi transportul apei din lumen spre interstiţiu şi a sodiului (Na^+) din interstiţiu către lumen.

Unele droguri administrate în tratamentul DI exercită o acţiune antidiuretică, prin inhibarea nucleotid-fosfodiesterazei ciclice şi potenţînd astfel efectele CAMP ale concentraţiei scăzute plasmatice de vasopresină.

Etiologia diabetului insipid nefrogenic secundar. Atît hipercalcemia, cît şi hipokaliemia provoacă poliurie vasopresin-rezistentă. Numeroase boli renale sînt asociate cu DI nefrogenic : pielonefrita, nefropatia uricemică, ocluzia unilaterală a arterei renale, necroza acută tubulară, infiltrarea rinichilor cu mielan sau amiloid şi nefropatii postanestezice.

Metode de investigare a suspecţilor de diabet insipid. Mai întîi trebuie evaluată funcţia antehipofizei, înaintea celei posthipofizare şi să se instituie tratament de substituţie.

Determinarea vasopresinei în rinichi este posibilă în prezent prin metoda radioimunologică. Vasopresina din urină este în legătură cu concentraţia vasopresinei din plasmă, relaţie care lipseşte în DI nefrogenic. Pierderea apei induce o creştere a concentraţiei vasopresinei în urină, cu o creştere minimă a osmolarităţii urinare ; dimpotrivă, bolnavii cu DI central prezintă o creştere foarte redusă a concentraţiei arginin-vasopresinei urinare.

Teste pentru aprecierea funcţiei neurohipofizare. Testul de eliminare a apei, cel mai comun test, se practică pe o perioadă de cel puţin 8 ore. La subiecţii normali, urina concentrează peste 800 mOsm/kg şi osmolaritatea plasmei creşte la 29 $\pm$ 2,5 mOsm/kg. Bolnavii cu diabet insipid concentrează deficitar urina, creşterea concentraţiei plasmatice fiind excesivă, de 300 mOsm/kg.

Testul cu preparat antidiuretic intranazal produce o antidiureză promptă la cei cu DI central, fără nici un efect însă în DI nefrogenic.

Pacienţii cu polidipsie psihogenică răspund slab la vasopresină. Testul Hickey şi Hare (1944), de injectare a unei soluţii saline hipertonice, se practică prin hidratare iniţială, fie peroral, fie intravenos. Se administrează apoi intravenos în perfuzie, o soluţie salină de 45% clo-

Scanned with OKEN Scanner

rură de sodiu în doze de 0,25 ml/kilocorp/minut, timp de 45 de minute. La subiectul normal rata urinei este sub 25%.

Nicotina provoacă o creştere a concentraţiei vasopresinei, dozabilă radioimunologic. Dar proba cu nicotină intravenos determină modificări vasculare, care induc antidiureză fără eliberare de vasopresină ; la fumători sînt necesare doze mai mari decît la nefumători.

Tratamentul diabetului insipid. *Substanţe analoge vasopresinei.* Primul preparat sintetic de vasopresină, larg utilizat în tratamentul DI central, a fost lysin-vasopresina, dar cu acţiune slabă. În prezent este folosită 1-desamino-8-D-arginin-vasopresină, în prize nazale de 10—20 micrograme, de două ori pe zi. Lipsită de acţiune oxitocică, poate fi utilizată şi de gravide cu DI central.

Clofibratul (în doze de 500 mg, de 2—4 ori pe zi) şi carbamazepina sînt, de asemenea, utilizate în tratamentul DI central, avînd probabil o acţiune centrală asupra eliberării vasopresinei. Carbamazepina se administrează în doze de 400—600 mg zilnic ; se pare că are acţiune asupra tubului renal, pe care-l sensibilizează la vasopresină.

Pentru DI nefrogenic, singurul tratament satisfăcător îl constituie acţiunea paradoxală a diureticelor. În ciuda potasiului suplimentar, cei mai mulţi bolnavi devin hipokaliemici. Triameterene sau amiloride poate fi combinat cu un diuretic thiazidic, tratamentul ducînd la o reducere de aproape 50% a excreţiei urinare.

5.4.2. SINDROMUL SECREŢIEI INADECVATE DE HORMON ANTIDIURETIC

Acesta survine cînd există hipotermie, cu scăderea osmolarităţii serului şi a lichidului extracelular ; osmolaritatea urinei este exagerat de mare în comparaţie cu osmolaritatea plasmei şi apare la un bolnav fără semne de depleţiune a volumului lichidului extracelular şi funcţie renală şi suprarenală normale.

Acest sindrom poate să ia naştere prin secreţia ectopică de vasopresină, ca în unele tumori, cum ar fi carcinomul bronşic sau modificări ale secreţiei vasopresinei, secundar unor boli specifice sau după administrarea de droguri.

S-a pus în evidenţă vasopresina produsă în carcinoame cu celulele ovale ale bronhiilor, dar nu este cunoscut mecanismul de producere a vasopresinei ectopice de către celulele maligne.

Scăderea volumului sanguin circulant poate să constituie mecanismul unei secreţii neadecvate de ADH la bolnavii cu insuficienţă cardiacă, ciroză cu ascită şi insuficienţă suprarenală.

Unele tulburări ale sistemului nervos central se asociază cu secreţie anormală de ADH. Traumatismul cerebral, neoplasmele cerebrale, encefalita, meningita, abcesele cerebrale, hemoragia subarahnoidiană, pot să se manifeste prin semnele clinice ale sindromului.

Numeroşi autori sînt de părere că antidiureza postoperatorie ar fi rezultatul hipovolemiei şi reducerii volumului lichidului extracelular, şi că acest răspuns este mai mult homeostatic decît inadecvat. Eliberarea de

Scanned with OKEN Scanner

vasopresină în aceste cazuri ar fi rezultatul durerii şi nu al hipotonicităţii plasmei.

Hipotiroidismul primar se poate asocia cu hiponatremia de diluţie, corectabilă prin administrare de tiroxină. Nu se cunoaşte precis această tulburare de excreţie a apei, dar se pare că ar fi în legătură mai degrabă cu volumul scăzut la nivelul segmentului distal de diluţie al nefronului, decît cu persistenţa secreţiei de ADH (de Rubertis şi colab., 1971).

Simptomele secreţiei inadecvate de ADH. Sindromul este bănuit la bolnavi cu hiponatremie, care nu au o urină cu diluţie maximă. Cînd sodiul serului depăşeşte 1,20 mmoli/litru bolnavul nu prezintă semne. Între 110 şi 120 mmoli/litru apar semnele intoxicaţiei cu apă (cefalee, anorexie, greaţă), iar sub 110 mmoli/litru apar semne neurologice severe, confuzie, paralizie bulbară sau pseudobulbară, crize epileptice şi exitus. Dozarea vasopresinei din plasmă şi urină este utilă pentru precizarea diagnosticului.

Tratamentul ţinteşte cauzele principale şi corectarea anomaliilor electrolitice, cea mai importantă dintre măsuri fiind restricţia de apă. În cazurile severe de hiponatremie se administrează soluţii saline hipertonice. Bolnavilor, la care cauza primară nu este tratabilă şi pierderea prelungită de lichide devine intolerabilă, le vor fi administrate substanţe care blochează acţiunea vasopresinei asupra rinichilor.

5.4.3. PATOLOGIA SECREŢIEI DE OXITOCINĂ

Nu se cunoaşte precis. Există cazuri de producere de oxitocină ectopică în tumori neendocrine (Marks şi colab., 1968 ; Rees şi Ratcliffe, 1976). Afecţiunea nu este bine cunoscută ; se ştie doar că femeile gravide cu diabet insipid, de obicei au sarcini normale, cu naşteri normale (Hendricks, 1954).

Tabelul V

Cauze presupuse ale sindromului de secreţie inadecvată de hormon antidiuretic

1. *Boli cu posibilă producere ectopică a vasopresinei*

a) Carcinom bronşic cu celule în „ovăz"
b) Carcinom pancreatic
c) Carcinom duodenal
d) Carcinom ureteral
e) Tumori carcinoide bronşice
f) Tuberculoză pulmonară

2. *Condiţii fiziologice sau patologice asociate cu probabili stimuli anormali sau cantităţi excesive de mediatori pentru eliberarea vasopresinei*

a) Ventilaţie cu presiune pozitivă
b) Pneumonie benignă (?), tuberculoză pulmonară, aspergiloză pulmonară
c) Sindrom postcomisurotomie
d) Hemoragie

Scanned with OKEN Scanner

e) Insuficiență suprarenală
f) Hipopituitarism
g) Slăbire cardiacă congestivă

3. *Condiții patologice asociate cu stimuli probabil anormali sau excesivi ai sistemului nervos central pentru eliberarea vasopresinei*

a) Traumatism cerebral
b) Neoplasm cerebral
c) Boli inflamatorii cerebrale : encefalită, meningită, abcese cerebrale
d) Sindrom Guillain-Barré
e) Porfirie acută intermitentă
f) Hemoragie subarahnoidiană
g) Droguri : clofibrat, vincristin
h) Chirurgia

4. *Droguri care cresc răspunsul renal la vasopresină-chloropropamidă, carbomacepină*

5. *Administrare excesivă de vasopresină, de analoge ale vasopresinei sau oxytocinei (C. R. W. Edwards, 1977)*

BIBLIOGRAFIE

de Lawter D. E. — Med. Ann. D.C., 1949, 18, 198.
de Rubertis F. R., Michelis M. E., Bloom M. E., Mintz D. H., Field J. B., Davis B. B. — Amer. J. Med., 1971, 51, 41—53.
Edwards C. R. W. — În : Clinical Neuroendocrinology (ed. Martini, Besser), Academic Press, New York, 1977.
Fichman M. P., Brooker G. — J. clin. Endocr. Metab., 1972, 35, 35—47.
Hendricks C. H. — Obstet. gynec. Surv., 1954, 9, 323.
Hickey R. C., Hare K. — J. clin. Invest., 1944, 23, 768—775.
Ikkos D. C., Fraser G. R., Matsouki-Gavra E., Petrochilos M. — Acta endocr. (Kbh.), 1970, 65, 95.
Lacombe L. U. — J. Med. Chir., 1841, 7, 309.
Marks L. J., Berde B., Klein L. A., Roth J., Goonan S. R., Blumen D., Nabseth D. C. — Amer. J. Med., 1968, 45, 967.
Morton J. J., Waite M. A. — J. Endocr., 1972, 54, 523—524.
Randall R. V., Clark E. C., Bahn R. C. — Proc. Mayo Clin., 1959, 34, 299.
Rees L. H., Ratcliffe J. G. — Clin. Endocr., 1976, 3, 263.
Shaw D. A., Duncan L. J. P. — J. Neurol. Neurosurg. Psychiat., 1958, 21, 47.

5.4.4. EXCESUL DE SECREȚIE A HORMONULUI ANTIDIURETIC

Sindromul provocat de secreția inadecvată de ADH, sau sindromul Schwartz-Bartter, constă în retenție de apă cu diureză săracă, în decurs de 4 ore după ingestia unui litru de apă. Nivelul sodiului plasmatic scade prin diluarea sîngelui, dar și prin pierderea crescută a sodiului prin urină, ca și fuga sodiului intracelular. Potasiul seric este normal. Cînd sodiul scade sub 120 mmol/l apar semne clinice de torpoare și confuzie, uneori agresivitate, abuzivitate și cefalee.

Printre cauzele acestui sindrom sînt cunoscute :

— producere ectopică de ADH în țesuturi periferice, de obicei plămîni, cel mai frecvent în carcinomul pulmonar. Substanțe cu activitate

Scanned with OKEN Scanner

asemănătoare ADH au fost extrase din plămînul tuberculos (Vorherr şi colab., 1970) ;

— secreţie de ADH hipofizar datorită : a) leziunilor pulmonare (pneumonie sau tratament cu plămîn artificial), cînd receptorii de presiune din vasele mari ale toracelui stimulează secreţia de ADH prin neurohipofiză ; b) leziunilor cerebrale (encefalită, tumori cerebrale, traumatisme cranio-cerebrale sau hidrocefalie, care induc o secreţie inadecvată, probabil prin stimularea directă a hipofizei ; c) hipopituitarismul anterior, care poate să ducă la o hiponatremie prin diluţie, datorită secreţiei inadecvate de ADH.

Tumorile regiunii selare pot să provoace secreţie inadecvată de ADH prin două mecanisme diferite : a) ca o consecinţă a hipopituitarismului, cu reducerea concentraţiei de cortizon şi cu repercusiuni asupra mecanismului osmotic, şi b) prin alte mecanisme intracraniene, cu efecte directe asupra mecanismului de secreţie.

BIBLIOGRAFIE

Vorherr H., Massary S., Faliet G., Kaplan R., Kleeman L. — Ann. intern. Med., 1970, 72, 383—387.

5.5. HIPOPITUITARISMUL

5.5.1. BOLI CONGENITALE

Absenţa sau hipoplazia hipofizei sînt rar întîlnite. Dintre semnele clinice evidente, se notează la copil : buza de iepure, ciclopie sau o înfăţişare mongoloidă, dar uneori este posibil să nu existe nici un semn exterior. Suprarenalele sînt hipoplazice şi, dacă se fac dozări în timpul sarcinii, pot fi găsite concentraţii scăzute de estradioli urinari. Tija pituitară se termină într-un lob posterior mic, sau poate chiar să lipsească în totalitate. Adenohipofiza poate să lipsească complet, sau să existe doar un mic nodul situat anormal, spre exemplu înaintea chiasmei optice (Blizzard-Alberts,, 1956 ; Sadeghi-Nejad şi Senior, 1974).

— *Displazia septo-optică,* caracterizată prin absenţa septului pelucid şi hipoplazia nervilor optici şi a infundibulum-ului, se manifestă clinic prin hipopituitarism şi nanism.

— *Anencefalia* se însoţeşte de o adenohipofiză mică, dar nefuncţională, fără conexiuni hipotalamice ; corticosuprarenalele sînt mici la făt şi estradiolii urinari materni sînt scăzuţi, ca în hipoplazia congenitală a hipofizei. Salazar şi colab. (1969) au găsit, totuşi, în aceste hipofize reziduale, celule diferenţiate ca : tirotrofe, gonadotrofe, somatotrofe şi lactotrofe, puse în evidenţă prin microscopia electronică, ceea ce a dus la presupunerea că hormonii eliberatori nu sînt necesari pentru diferenţierea tipurilor celulare.

— *Displazia şeii turceşti* se manifestă radiologic printr-o şa puţin adîncă, iar clinic prin fenomene de hipopituitarism congenital.

Scanned with OKEN Scanner

— *Hipopituitarismul parţial congenital* se asociază cu nanism sau hipogonadism clinic, dar substratul anatomic al defectului nu este încă precizat.

5.5.2. BOLI DOBÎNDITE

Hipopituitarismul se poate instala şi prin :

— distrugerea ţesutului hipofizar : infarctizare, tumori şi granuloame ;

— suprimarea parţială, selectivă, a unor funcţii (nanismul sau hipogonadismul), fără ca leziunea să fie precizată anatomic ;

— factori psihici (stress) sau mediul nefavorabil, determină scăderea secreţiei unuia sau mai multor hormoni hipofizari. Astfel, anorexia nervoasă provoacă apariţia amenoreii, iar copiii din mediu familial neprielnic pot să facă un nanism „psiho-social".

Tabloul cel mai clar şi complet de hipopituitarism se realizează cînd hipofiza este complet distrusă.

5.5.2.1. NECROZA HIPOFIZARĂ

Infarctizarea. Necroza ischemică a antehipofizei survine în împrejurări diferite, cea mai cunoscută fiind necroza după o hemoragie masivă în faza tardivă a sarcinii. Necroza postpartum a fost descrisă de Glinski (1913) şi de Simmonds (1914). Deoarece s-a crezut eronat că hipopituitarismul (sau boala Simmonds) se asociază cu caşexie şi că anorexia nervoasă se confundă cu hipopituitarismul, Seehan şi Summers (1949) au conturat cu precizie tabloul clinic al hipopituitarismului postpartum denumit adesea sindromul Seehan. Cauza este colapsul circulator din sarcina avansată sau din timpul travaliului, consecutiv hemoragiei postpartum, asociată adesea cu ruptură uterină sau retenţie placentară. Alte cauze pot fi hemoragiile dinaintea naşterii ca : placenta praevia, ruptura placentei, eclampsia, incizia cezariană sau avortarea. Diabetul zaharat poate să producă necroză în absenţa graviditătii ; o gravidă diabetică este deosebit de predispusă să facă infarctizare hipofizară după complicaţii obstetricale minore, sau chiar în timpul travaliului normal.

Infarctul poate fi masiv, cuprinzînd 95% din lob, sau mai redus. Simptomele apar cînd parenhimul este distrus în proporţie de cel puţin 85%. În cazurile cele mai severe se conservă totuşi o porţiune mică din adeno- şi posthipofiză.

Ca patogenie, se pare că este vorba de un spasm vascular, urmat de tromobozare ; potrivit altor păreri, ar avea loc mai întîi tromboza vasculară.

Pierderi sanguine, în afara graviditătii, pot să ducă la necroze hipofizare : după hematemeze sau epistaxis ; dar şi în lipsa hemoragiilor, cum ar fi şocurile din arsuri, sau şocul insulinic, în come cu tulburări respiratorii (respiraţie asistată), aşa zisul „creier de respiraţie", sau în

Scanned with OKEN Scanner

colapsul din chirurgia vasculară, se pot produce necroze ale lobului posterior.

Necroza hipofizară poate să survină şi în anemia falciformă, arterita temporală, fistula carotido-cavernoasă, tromboza arterei carotide interne şi tromboza sinusului cavernos ; traumatismul craniocerebral poate să producă hemoragii subcapsulare, sau ischemie cu necroză antehipofizară, sau ruptura tijei hipofizare. Un tip special de necroză are loc prin secţionarea tijei hipofizare, cînd este interesată artera lorală (în „frîu"), cu direcţia în jos, înaintea tijei. Proporţia necrozelor variază între 13% şi 90%, depinzînd de eficienţa anastomozelor cu vasele hipofizare inferioare.



Fig. 31. — Femeie în vîrstă de 35 ani, cu caşexie postpartum prin abces hipofizar

În hipertensiunea intracraniană datorită tumorilor sau hidrocefaliei se pot întîlni infarcte ale adenohipofizei, probabil prin torsionarea tijei hipofizare.

O complicaţie a necrozelor poate fi infectarea ţesutului mortificat, cu abces hipofizar consecutiv (fig. 31). Dacă nu survine decesul în stadiul acut, apare fibroza chistică a hipofizei, sau o masă solidă între pereţii şeii turceşti. Adesea apar calcificări, depozite de colesterol sau hemosiderină. Leziunea poate fi confundată cu craniofaringiomul (Davis şi Hipkin, 1977). Clinic, termenul de „piatră hipofizară" este utilizat pentru a desemna calcificarea intraselară de origine netumorală (di Chiro şi colab., 1975).

În infarctul hemoragic, ţesutul glandular este intens îmbibat cu sînge. Cauza este de obicei o infecţie : febra sîrbească, febra coreeană sau encefalita letargică. Kovacs şi colab. (1964) au obţinut, experimental la şoareci, o infarctizare prin congestia adenohipofizei, administrînd hexadimethrine.

Alte cauze de distrugere a hipofizei. În trecut, sifilisul şi tuberculoza puteau să fie cauză de infarctizare. Sarcoidoza Besnier-Boeck poate să intereseze şi hipofiza, ca şi granulomul, iar hipofizita autoimună poate să ducă la distrugerea glandei.

5.5.2.2. PROCESE EXPANSIVE

Procesele expansive pot să ia naştere din hipofiză sau din ţesuturile învecinate. Hipopituitarismul instalat iniţial poate să se complice cu tulburări ale hipotalamusului. De asemenea, unele tumori intrinseci hipofizare, considerate de cele mai multe ori nesecretante, sînt în prezent re-

cunoscute că produc prolactină sau alţi hormoni, astfel că hipopituitarismul indus de tumori este rareori pur (Davis şi Hipkin, 1977).

Craniofaringioamele sînt cele mai importante tumori extrinseci, aproximativ 10% din tumorile intracraniene la copil. Craniofaringioamele pot fi situate intraselar şi extraselar, comprimînd şi hipotalamusul. Sînt tumori chistice sau solide, cu necroză şi calcificări. Se presupune că iau naştere din resturi scuamoase.

Chisturile hipofizare. Chisturile arahnoidiene. Shanklin (1951) afirmă că la 13% din adulţi se pot găsi chisturi mici în lobul anterior al hipofizei, fără vreo importanţă clinică şi care derivă, probabil, din fanta Rathke. În foarte rare cazuri chisturile sînt mari, conţinînd 30 ml (sau mai mult) de lichid şi putînd să dea hipopituitarism. Partea chistului situată intraselar este tapetată cu epiteliu cuboid sau ciliat, partea extraselară, expansionată a chistului fiind tapetată cu epiteliu stratificat.

Chisturile arahnoidiene ivite în regiunea selară şi tapetate cu celule cuboide sînt imposibil de diferenţiat de chisturile fantei Rathke.

Sindromul de „şa goală". Redusă la un strat subţire aplatizat, hipofiza este situată pe fundul şeii, iar orificiul diafragmului selar fiind mărit, şaua privită de sus, apare goală.

Sindromul de „şa goală" secundar, este termenul folosit de neurochirurgi (Lee şi Adams, 1968) pentru bolnavii cu deteriorare progresivă a vederii, după exereza unei tumori hipofizare, şi la care nu survine vreo recidivă tumorală după operaţie.

Se pare că unele cazuri se datoresc fie rezultatelor tardive ale unei roentgenterapii care duce la o afecţiune a vaselor ce nutresc chiasma sau nervii optici, fie arahnoiditei, care torsionează nervii optici.

Meningioame şi chordoame. Meningioamele care se inseră pe dorsul selar, tuberculul selar sau aripa mică de sfenoid sînt destul de frecvente. Ele comprimă sau distrug hipofiza, sau tija acesteia. Chordoamele pot să se ivească în regiunea selară şi să distrugă hipofiza.

Alte leziuni compresive ale hipofizei. Boala Hand-Schüller-Christian este o xantomatoză, caracterizată prin proliferare histiocitară. Celulele pot să conţină cantităţi mari de colesterol şi formează leziuni granulomatoase, cu celule eosinofile şi celule gigante. Baza craniului este frecvent interesată ; se produce o îngroşare cenuşiu-gălbuie a durei mater, cu infiltrarea şi erodarea osului. Tija şi lobul posterior al hipofizei sînt adesea infiltrate ; lobul anterior este de obicei cruţat, astfel că apare mai des diabetul insipid decît hipopituitarismul anterior.

Anevrismul de carotidă internă poate să invadeze şaua şi să ducă la apariţia hipopituitarismului.

5.5.2.3. TUMORI HIPOFIZARE INTRINSECI

Adenomul cromofob, cel mai frecvent dintre adenoamele hipofizare (aproximativ 90%), dă, în general, semne clinice de hipopituitarism, dar investigaţiile biochimice demonstrează că aceste tumori secretă uneori prolactină sau alţi hormoni. Sindromul de hipopituitarism poate să se

Scanned with OKEN Scanner

complice cu secreţii de hormoni din tumoarea însăşi, sau din porţiuni de ţesut hipofizar care supravieţuieşte şi iese de sub influenţa factorilor inhibitori hipotalamici ; în plus, poate să se adauge şi compresiunea hipotalamusului.

Tumorile mici (adenoame subclinice), formate din noduli mici, bine delimitaţi, constituiţi din celule cromofobe (mai rar din eozinofile sau bazofile), sînt greu de diferenţiat de simple hiperplazii nodulare.

Pe 300 de necropsii, Kraus (1945) a găsit 25 de hipofize, pe care le-a considerat ca adevărate adenoame şi 13, care erau hiperplazii adenomatoase.

Adenomul cromofob se manifestă tipic prin hipopituitarism sau modificări de presiune intracraniană, fără deosebire de sex, şi avînd predilecţie pentru vîrste între 30 şi 50 de ani.

Macroscopic, tumoarea este cenuşie sau roşietică, moale, şi tîrziu se expansionează supraselar. Apar frecvent necroze şi hemoragii. Hemoragiile se însoţesc de cefalee şi uneori de orbire bruscă (apoplexie hipofizară). Vechile zone de necroză se transformă în chisturi. Tumoarea lărgeşte şaua asimetric ; de obicei apare imagine radiologică de „dublu contur". Hipofiza normală este comprimată, situîndu-se la periferia masei tumorale. Adesea tumoarea se expansionează în sinusurile cavernoase ; expansiunea în sus interesează chiasma şi nervii optici, provocînd comprimarea şi glioza acestora. Uneori, celule tumorale invadează dura mater şi osul de maniera tumorilor maligne ; Jefferson (1940) le-a denumit „adenoame invazive". Nu s-au descris metastaze pe cale sanguină. Celulele tumorale se dispun în teci, fără legătură cu vasele sanguine (tipul *difuz)* sau se dispun perivascular (tipul sinusoid), alteori formează „pseudorozete" în jurul vaselor.

Adenoamele cromofobe se pot asocia rareori cu meningioame sau glioame, alteori cu adenoame ale insulelor Langerhans, paratiroidelor şi altor organe, îmbrăcînd tipul de sindrom neoplazic multiplu endocrin.

Aproximativ 6% din hipofize conţin grupuri mici de celule granulare, în tije sau lobul posterior, cuiburi denumite *choristomas* sau mioblastoame cu celule granulare, deşi probabil iau naştere din pituicite şi nu din celule musculare ; foarte rar volumul lor creşte la 1 cm şi mai mult, se încapsulează şi comprimă restul hipofizei.

Oncocitomul este o tumoare adenohipofizară rar întîlnită, care seamănă cu adenomul eozinofil.

Microgliomatoza hipotalamusului, tijei şi lobului posterior pot să dea hipopituitarism.

Astrocitomul poate să apară în lobul posterior.

Infundibulomul se poate ivi în tuber cinereum, şi are un caracter microvascular.

Hamartomul se poate forma în hipotalamus, determinînd apariţia pubertăţii precoce.

Metastaze hipofizare survin în cancere mamare, bronşice sau gastrice, interesînd mai întîi lobul posterior şi apoi pe cel anterior.

În leucemie, celule neoplazice se pot depozita peripituitar.

Melanomul poate să dea metastaze în hipofiză.

Scanned with OKEN Scanner

5.5.3. EFECTELE HIPOPITUITARISMULUI

Unii bolnavi cu hipopituitarism netratat pot să trăiască cîţiva ani, alţii pot să sucombe în 45—60 de zile. Ca să apară hipopituitarismul, trebuie ca cel puţin 80% din glandă să fie distrus ; la 95% distrugere, şi mai mult, apare hipopituitarism total. Distrugerea în proporţie de 80—95% dă tablouri simptomatice variate.

Scăderea marcată a ACTH. O consecinţă directă a dispariţiei ACTH în sînge (ca şi a altor hormoni hipofizari cu activitate asemănătoare cu a MSH) este dispariţia melaninei din pielea oamenilor de rasă albă şi apariţia eritemului la expunerea la lumină solară. Testul la metyrapon sau la hipoglicemia insulinică rămîne fără răspuns, ca şi testul pirogen.

Corticosuprarenala se atrofiază pînă la o grosime de 0,3 mm, iar modificările anatomice atrag după sine importante tulburări funcţionale. Secreţia de cortizon scade la zero. Prin injectarea ACTH sintetic sau natural se restabileşte secreţia de cortizon. Scade şi producţia de 17-oxisteroizi suprarenali (17-OS). Secreţia de aldosteron, independentă de ACTH, este uşor modificată la început. În primii ani supravieţuirea este posibilă, neexistînd o depleţiune salină ; cu timpul apar deficite ale secreţiei aldosteronului şi ale retenţiei sodate.

Medulosuprarenala nu suferă prin distrugerea hipofizei, dar după cîţiva ani se atrofiază şi uneori dispare.

Cortizonul ajunge în mod normal în medulară pe cale sanguină, activînd o enzimă care metilează noradrenalina. Atrofia medularei determină modificări fiziologice minore : scăderea discretă a concentraţiei adrenalinei şi deloc a noradrenalinei.

Scăderea marcată a TSH determină atrofia tiroidei, a cărei greutate scade pînă la 7 g, încît devine aproape nepalpabilă, uneori o miniatură fibroasă a tiroidei normale. În decursul anilor, fibroza, infiltraţia limfatică şi atrofia acinoasă sînt tot atît de grave ca în mixedemul primar. Dacă întîmplător a preexistat un adenom tiroidian, acesta nu se atrofiază, ci evoluează ca un adenom, asemănător cu cel al bolnavilor fără hipopituitarism. Concentraţia TSH în plasmă este scăzută pînă aproape de zero şi nu creşte după administrare de TRH. Captarea radioiodului de către tiroidă este foarte scăzută (ca la muşchiul voluntar), iar nivelul tiroxinei (T_4) este nul. Toate aceste deficienţe tiroidiene se remit prin injectare de TSH.

Tirotoxicoza poate să apară în hipopituitarismul din necroza postpartum, hipofizectomie, secţionarea tijei, tumori hipofizare etc. Foarte rar este datorată unei tumori TSH secretante, mai frecvent unor concentraţii ridicate de globuline tiroidstimulante (LATS şi proteine imune înrudite). Semnificaţia precisă a acestor anticorpi nu este încă cunoscută.

Semnele clinice atribuite pierderii funcţiei tiroidei în hipopituitarism sînt : scăderea metabolismului bazal la aproximativ 30%, cu normalizare realizabilă numai prin tratament cu tiroidă, dar fără o ameliorare clinică prea importantă, şi creşterea cantităţii de acizi mucopolizaharizi în ţesutul conjunctiv al organismului, fenomen similar cu cel observat în mixedemul primar.

Scanned with OKEN Scanner

Scăderea marcată a hormonului de creştere (CH). Hormonul de creştere este foarte scăzut în hipopituitarism şi nu răspunde la stimularea cu L-dopa, administrarea de arginină sau la scăderea glucozei din sînge sub 2,2 mmol/1 (40 mg/100 ml).

La copii determină apariţia nanismului, observat tîrziu.

La adult dă o microsplanhnie generalizată (inimă, ficat, pancreas, rinichi). Hipopituitarismul scade filtrarea renală, care creşte după administrare de GH.

Scăderea gonadotrofinelor la concentraţii minime, care nu se normalizează după administrare de LH-RH.

La vîrsta de activitate genitală, femeile prezintă amenoree şi sterilitate.

Tumorile cromofobe dau amenoree timp de 5—6 ani, pînă ce apar alte semne de hipopituitarism. Amenoreea poate fi atribuită perturbării celulelor gonadotrofice, dar şi secreţiei de prolactină de către tumoarea însăşi, sau prin perturbarea secreţiei hormonului inhibitor al secreţiei de prolactină din hipofiza normală.

În hipopituitarismul netratat uterul şi vaginul se atrofiază, colul uterin este foarte mic ; după necroza hipofizară postpartum se instalează aşa zisa : „suprainvoluţie uterină".

La bărbat apar impotenţa, pierderea libidoului şi sterilitatea.

Testiculele se micşorează datorită dispariţiei celulelor Leydig şi majorităţii celulelor germinale. Cu scăderea testosteronului apar şi modificări involutive ale caracterelor sexuale secundare : barba creşte încet, cu peri moi, pielea feţii devine palidă şi sbîrcită.

Scăderea marcată a prolactinei. Concentraţia prolactinei scade complet şi nu ajunge la valori normale după injectarea cloropromazinei sau TRH (care, în mod normal, stimulează eliberarea de prolactină). După necroza postpartum a hipofizei lactaţia dispare, iar sînii nu-şi mai măresc volumul. Se pare că deficitul de prolactină influenţează metabolismul apei şi sărurilor.

Metabolismul apei şi electroliţilor în hipopituitarism. Fără tratament se constată : a) scăderea volumului urinei din 24 de ore, a filtrării glomerulare şi a concentraţiei ; b) scăderea volumului urinar filtrat pe oră, în timpul nopţii, este cu foarte puţin mai mare decît cea diurnă, fapt care contrastează cu ceea ce se petrece la omul normal, care are o oligurie marcată noaptea ; c) o diureză întîrziată după ingestia unui litru de apă (ceea ce nu se întîmplă la subiecţi normali).

Incapacitatea bolnavului cu hipopituitarism de a excreta prompt o cantitate de apă este nefavorabilă, putînd uneori să ducă la comă, după ingerarea unei mari cantităţi de apă. Cînd sodiul seric scade sub 120 sau 110 mmol/l apare cefalee, bolnavul putînd să devină confuz, uneori chiar agresiv sau abuziv ; o scădere sub 100 mmol/l duce la stupoare sau comă. Clorul seric scade sub 80 mmol/l, iar potasiul este normal sau uşor scăzut.

Cauza diurezei întîrziate şi tendinţa de a face hiponatremie prin diluţie nu este încă cunoscută, dar este limpede că factorul principal este secreţia hipotalamică de ADH, datorită alterării pragului la osmoreceptori prin lipsa cortizonului. Experimental se poate reproduce, la voluntari,

Scanned with OKEN Scanner

hiponatremia prin diluţie, însoţită de cefalee şi confuzie, administrîndu-le ADH, odată cu ingerarea (acceptată) a unei cantităţi mari de apă. Potrivit acestei ipoteze, acţiunea cortizonului constă în restabilirea sensibilităţii normale a osmoreceptorilor şi reducerea consecutivă a secreţiei de ADH.

Mai există şi alţi factori care intervin în perturbarea balanţei apei şi electroliţilor : filtrarea glomerulară şi răspunsul încetinit al aldosteronului la pierderea sodiului în cazuri cronice.

Perturbări ale metabolismului glucidic. Hipopituitarismul dă sensibilitate la insulină, cu tendinţă constantă la hipoglicemie. Bolnavii cu comă hipopituitară au de obicei hipoglicemie, care participă la comă. Cu toate acestea, în hipopituitarism poate să apară şi diabet zaharat.

Perturbări ale metabolismului lipidic. Colesterolul este crescut în hipopituitarism ; poate să apară şi hiperlipemie, cu turbiditatea serului plasmatic. Mecanismul este încă necunoscut.

Incidenţa tumorilor în hipopituitarism. Experimental, hipofizectomia la animale previne sau întîrzie carcinogeneza chimică. La femei, hipofizectomia dă remisiune clinică în unele cazuri de cancer mamar. S-ar putea presupune că bolnavii cu hipopituitarism nu fac cancer, realitatea a demonstrat însă că şi la hipopituitari apar cancere (sîn, plămîn, vezică, uter etc.), care probabil preexistau hipopituitarismului.

Nanismul hipopituitar. Absenţa GH şi chiar a somatomedinului, la copii, duce la o importantă întîrziere a creşterii epifizei osoase, cu nanism esenţial consecutiv. Proporţiile corporale sînt normale, dar există o exagerare a creşterii în grosime. De asemenea, se asociază perturbări în creşterea organelor sexuale, pentru că lipsesc gonadotropinele. Epifizele rămîn neunite cu diafizele pînă la vîrsta de 50 de ani.

Aceşti bolnavi răspund la tratamentul cu hormon de creştere sau somatomedin. Pigmeii africani au o concentraţie plasmatică de GH şi somatomedin în limite normale, totuşi ţesuturile lor nu sînt influenţate de aceste substanţe endogene, nici de cele exogene.

Alte forme de hipipituitarism. Există şi deficite izolate ale unor celule hipofizare, care induc hipopituitarism parţial. Panhipopituitarismul familial a fost semnalat în diferite regiuni ale globului.

Diagnosticul deficitelor hormonale izolate este greu de făcut, pentru că absenţa primară a unui hormon poate fi asociată cu o deficienţă secundară a altor hormoni. Spre exemplu, amenoreea secundară de etiologii variate poate fi asociată cu secreţie deficitară a hormonului de creştere, ca răspuns la hipoglicemia provocată prin insulină (Hipkin şi colab., 1974).

BIBLIOGRAFIE

Blizzard R. M., Alberts M. — J. Pédiat., 1956, 48, 782—792.
Davis J. C., Hipkin L. J. — Clinical Endocrine Pathology, Balckwell Scientific Publications, Oxford, 1977.

Scanned with OKEN Scanner

Di Chiro G., Saldino R., Mc Guffin W. L., Sackson R. A., Gordon P., Bartter F. C. — Arch. intern. Med., 1975, 83, 66—69.
Hipkin L. J., Davis J. C., Summers V. K., Bender S., Eastmond C. — J. Reprod. Fert., 1974, 40, 375—378.
Jefferson G. — Proc. Roy. Soc. Med., 1940, 33, 433—458.
Kovacs K., Carroll R., Tapp E. — Lancet, 1964, 919—921.
Kraus E. J. — Arch. Path., 1945, 39, 343—349.
Lee W. M., Adams J. E. — J. Neurosurg., 1968, 28, 351—356.
Sadechi-Nejad A., Senior B. — J. Pediat., 1974, 84, 79—84.
Seehan H. L., Summers V. K. — Quart. J. Med., 1949, 18, 319—378.
Shanklin W. M. — Acta Anat., 1915, 11, 361—382.
Simmonds M. — Dtsch. Wschr., 1914, 40, 322.

5.5.4. HIPOPITUITARISMUL LA COPII

La copii, hipopituitarismul se manifestă mai ales prin deficienţa hormonului de creştere, cu sau fără asociere de deficit al altor hormoni antehipofizari. Simptomul pregnant al deficitului de hormon de creştere este lipsa de creştere.

Se ştie în prezent că hormonul de creştere şi factorul inhibitor (somatostatinul) au fost purificaţi şi sintetizaţi. Nu a fost încă izolat şi nici sintetizat factorul de eliberare hipotalamic al hormonului de creştere.

Feed-back-ul lung şi scurt interesează hormonul de creştere, somatomedinul şi alţi factori, încă necunoscuţi. Hormonul de creştere stimulează producerea unui alt hormon, în ficat, cunoscut ca somatomedin.

Tulburări asociate deficitului hormonului de creştere :

— Inhibiţia cerebrală a hormonului de creştere la nivelul hipotalamic sau hipofizar.

— Deficitul factorului eliberator de hormon de creştere.

— Exces în producerea factorului inhibitor (somatostatinului) al hormonului eliberator de creştere la nivel hipotalamic.

— Scăderea producerii sau eliberării hormonului de creştere.

— Eliberarea de hormon de creştere biologic inactiv.

— Deficit în producerea somatomedinului.

— Insensibilitatea organului ţintă la somatomedin.

Hipopituitarismul idiopatic este în fond un deficit hipotalamic de eliberare a factorilor care stimulează producerea şi secreţia hormonilor antehipofizari.

Există copii cu hipopituitarism idiopatic, fără o anomalie constituţională evidentă. La 50% din copiii cu hipopituitarism şi deficit de hormon de creştere se poate pune diagnosticul prin cantificarea hormonului de creştere izolat.

La copilul prepubertar se mai adaugă deficite de TSH, ACTH şi, în final, de ACTH singur. La copilul trecut de pubertate, deficitul de gonadotropine este obişnuit. Uneori se poate asocia şi diabetul insipid, eventualitate rară, care ne îndeamnă să ne gîndim la o tumoare hipotalamică. Nivelele concentraţiei prolactinei sînt ridicate, ceea ce indică tot o deficienţă hipotalamică de inhibare a secreţiei de prolactină (Kaplan şi colab., 1972).

Scanned with OKEN Scanner

Cauzele organice ale hipopituitarismului. Craniofaringiomul este cea mai frecventă leziune organică la vîrsta copilăriei. Micii pacienţi pot să prezinte hipopituitarism cu deficit de creştere şi alte deficienţe hormonale antehipofizare. Există şi cazuri fără tulburări endocrine, cu cefalee şi tulburări de vedere.

Cînd tumoarea comprimă hipotalamusul, apare şi deficit de ADH, cu diabet insipid.

Adenoame hipofizare pot să inducă hipopituitarism. Şaua este mărită de volum, dar este mică în hipopituitarismul idiopatic (Underwood şi colab., 1974).

Alte deficienţe organice pituitare pot fi date de : granuloame eozinofile, pinealoame, traumatisme şi leziuni vasculare, hipoplazie sau agenezie hipofizară, ca şi hipoplazia nervilor optici, hipopituitarsim şi absenţa septumului pelucid asociate.

Carenţa protein-calorică sau afectivă. Powell, Brasel şi Blizzard, (1977), au semnalat copii bolnavi cu deficit de creştere, defecte afective, apetit vorace, în medii familiale anormale. Testările arată deficitele hormonului de creştere şi ACTH. Scoaterea din mediu a acestor copii, pentru o perioadă apreciabilă de timp, duce la revenirea lor la normal, cu o creştere staturală rapidă. S-a presupus că la baza acestui deficit de creştere ar sta carenţa protein-calorică. Cercetări mai amănunţite au dovedit însă că există două cauze : a) copiii cu carenţă emoţională prezintă o scădere a dezvoltării staturale, cu deficit al hormonului de creştere ; b) copiii cu carenţă protein-calorică şi scădere în creştere au, în general, concentraţii normale sau ridicate ale hormonului de creştere (Becker şi colab., 1975). Deficitul de creştere s-ar datora fie deficitului de producere a somatomedinului (Van Den Brande şi Du Caju, 1973), fie deficitului de formare a inhibitorilor acţiunii somatomedinului (Salmon, 1973).

Există deci tulburări de creştere atribuite la doi hormoni de creştere, care însă nu necesită tratament substitutiv cu hormon de creştere. Copilului cu carenţă afectivă, schimbîndu-i-se mediul, i se normalizează secreţia de hormon de creştere şi creşterea staturală. La copilul cu carenţă protein-calorică, dieta proteinică adecvată va determina o revenire la normal a secreţiei hormonului de creştere staturală.

Nanii laron sînt consecinţa unui deficit de producere a somatomedinului (New şi colab., 1972).

Diagnosticul deficitului de hormon de creştere se face prin teste variate la copilul hipostatuar.

Tratamentul hipopituitarismului idiopatic se face cu hormon de creştere, administrat cît mai devreme posibil, la copilul de vîrstă cît mai mică. Copiii refractari la administrarea hormonului produc anticorpi.

BIBLIOGRAFIE

Becker D. J., Pimstone B. L., Hansen J. D. L. — Pediat. Res., 1975, 9, 35
Kaplan S. L., Grumbach M. M., Friesen H. G., Costom B. H. — J. clin. Endocr. Metab., 1972, 35, 825.

Scanned with OKEN Scanner

New M. I., Schwartz E., Parks G. A., Landey S., Weidemann E. — J. Pediat., 1972, 80, 620.
Powell G. F., Brasel J. A., Blizzard R. M. — New Engl. J. Med., 1967, 276, 1271.
Salmon W. D. — Advances in Human Growth Hormone Research, A Symposion DHEW Publication No. (NIH) 74—612, p. 76.
Underwood L. E., Radcliffe W. B., Strickland A. L., Van Wyk J. L. — J. clin. Endocr. Metab., 1973, 36, 734.
Van Den Brande J. L., Du Caju M. V. L. — Advances in Human Growth Hormone Research : A Symposium DHEW Publication No. (NIH) 74—612, p. 98.

5.6. TUMORILE HIPOFIZARE

5.6.1. GENERALITĂŢI

În raport cu celelalte tumori intracraniene au o frecvenţă de 8% (Zülch, 1965) sau 2,5% (Arseni şi Maretsis, 1974). Statistica variază de la autor la autor. În privinţa sexului există o distribuţie aproape egală, cu prevalenţă pentru unul sau altul din sexe, în funcţie de statistici. Apar la toate vîrstele, cu pondere pentru vîrsta medie de 35—40 de ani.

Se consideră că adenomul hipofizar ia naştere din *pars distalis* a adenohipofizei. Pe măsură ce neoplasmul se dezvoltă, ţesutul glandular normal este comprimat în cavitatea selară, dar continuă să secrete hormoni ; dura mater regională formează treptat capsula adenomului (Hardy, 1969) ; adenomul împinge diafragmul selar anterior, spre chiasmă. Adenomul are o culoare cenuşie, este friabil, de consistenţă mucoidă, hemoragic în cursul extirpării. De cele mai multe ori este chistic (1/6), cu un conţinut clar sau xantocromic, albuminos. Uneori, este constituit în întregime de un chist cu capsulă fibroasă. Alteori, adenoamele cu creştere intensă depăşesc limitele şeii, propagîndu-se, extraselar, erodînd osul, perforînd dura şi pătrunzînd în creier, în sinusul sfenoidal, în orofaringe, în artere (pe care le trombozează), sau în jurul nervilor cranieni. Aceste forme expansive de adenoame cu caracter invadant au fost descrise iniţial ca „maligne" (Bailey şi Cutler, 1940). Adenoamele realmente maligne histologic, carcinoamele hipofizare, îşi manifestă agresivitatea şi la distanţă, prin metastazare pe cale sanguină în ficat sau plămîni, sau prin propagare pe calea lichidului cefalorahidian în variate locuri ale sistemului nervos central.

Histologic, adenoamele au fost împărţite încă din 1890, pe baza afinităţilor tinctoriale la hematoxilină-eozină, în acidofile, bazofile şi cromofobe. Deşi s-au realizat progrese histochimice importante, prin care au fost puse în evidenţă celulele secretoare ale fiecărui hormon hipofizar, totuşi, pentru claritate şi uşurinţa clasificării, clinicienii preferă vechea împărţire a celor 3 forme amintite, chiar dacă nu mai corespunde achiziţiilor recente, puse la dispoziţie de microscopia electronică şi de dozările hormonale prin metode radioimunologice.

Se consideră că celulele acidofile sau eozinofile secretă hormonii GH (de creştere) şi prolactina, iar celulele bazofile TSH (tirostimulină), LH (hormonul de luteinizare), FSH (foliculin-stimulina) şi ACTH (hormonul corticotrop). Recent, Catt (1970) a demonstrat că şi aşa-zisele celule

Scanned with OKEN Scanner

cromofobe sînt active hormonal, numai că hormonii nu sînt adunaţi în granule colorabile cu metodele obişnuite, ci în vezicule fără afinităţi tinctoriale, al căror conţinut se goleşte în circulaţie. Astfel se explică sindroamele acromegalice şi sindroamele Cushing din unele adenoame „cromofobe", greşit considerate înainte ca inactive hormonal.

Prin tehnica imunohistologică preconizată de Nakane (1970) în adenoamele cromofobe cu acromegalie sau sindrom Cushing, au fost puse în evidenţă granule hormonale tropice (GH sau ACTH), care nu se colorau cu metode acidobazice. Astfel, cu timpul s-a ajuns la o nouă clasificare *funcţională* a adenoamelor hipofizare, în conformitate cu hormonul secretat de celulă : GH secretor, ACTH secretor, prolactin secretor etc. (Bergland, 1975). Se admite că fiecare hormon hipofizar este secretat de o celulă specială : teoria celulă — hormon unic. Există şi celule hipofizare care secretă doi hormoni, cum ar fi gonadotrofinele, care secretă atît FSH, cît şi LH, şi care sînt numite amfofile. Astfel, cei 6 hormoni antehipofizari (GH, TSH, prolactina, ACTH, FSH şi LH) sînt secretaţi de 5 feluri de celule, care corespund fiecărui hormon în parte, cu excepţia gonadotrofinelor.

În clinică se foloseşte clasificarea iniţiată de pionierii studiului tumorilor hipofizare şi anume adenoame benigne (care nu metastazează) şi adenoame maligne, carcinoamele, care dau metastaze.

Împărţirea pe stadii a adenoamelor, în momentul diagnosticului, se bazează pe studiul clinico-radiologic şi are drept sancţiune aprecierea prognosticului şi stabilirea atitudinii terapeutice. În linii mari, adenoamele hipofizare dau semne endocrine şi oftalmo-neurologice.

Stadiul I (endocrin). Tumoarea este situată în interiorul şeii turceşti. Nu există nici un deficit neurologic sau oftalmologic. Diagnosticul clinic se poate face pe baza semnelor endocrine sau pe creşterea diametrelor conturului selar. Prognostic foarte bun, afecţiunea fiind curabilă. În acest stadiu bolnavii acuză cefalee retroorbitară.

Stadiul al II-lea (endocrin-oftalmologic). Tumoarea se expansionează în afara şeii turceşti, în toate direcţiile. Tumoarea nu invadează structurile din jur, ci le împinge ; apar semne chiasmatice, hipotalamice şi disfuncţii corticale. Prezenţa tulburărilor endocrine nu este constantă. Radiografii speciale pun în evidenţă expansiunea extraselară. Prognostic bun, cu posibilităţi de vindecare.

Stadiul al III-lea (endocrin-oftalmo-neurologic). Tumoarea se dezvoltă asimetric, perforează dura care o înconjură, invadează creierul, osul, sinusul venos, nervii cranieni, masele sanguine şi cavităţile nazale, prin expansiune directă. La semnele stadiului al II-lea se pot adăuga fie semne din partea nervilor oculomotori şi trigemen, cînd invadează sinusul cavernos şi diverticulul Meckel, fie rinoree, dacă invadează cavităţile nazale. Semne endocrinologice pot să existe sau nu. Prognostic de obicei nefavorabil, fără perspective terapeutice favorabile. Radiologic se pun în evidenţă erodări osoase ale dorsului selar, vîrfurilor stîncilor, aripilor sfenoidale etc.

Carcinoamele au un prognostic nefavorabil, fiind incurabile. Greu de diagnosticat, uneori numai după exitus. Sînt adesea însoţite de sindrom Cushing ; acromegalia şi hipertiroidismul lipsesc în carcinomul hipofizar.

Scanned with OKEN Scanner

Există și unele carcinoame ale hipofizei de origine nehipofizară, și anume, metastaze ale unui cancer ocult somatic (plămîn sau alt organ), care produce ACTH în exces ; bineînțeles nu sînt carcinoame propriu-zis hipofizare.

În general, așa cum s-a menționat, tumorile hipofizare produc efecte locale mecanice, prin natura expansivă a leziunii și efecte endocrine. În privința diagnosticului există diferențe între adenoamele hipofizare secretante și cele nesecretante : dacă la primele, tulburările endocrine pot să ajute la punerea unui diagnostic precoce, cînd adenomul este încă mic, intraselar, chiar în stadiu de microadenom, cu prognostic și rezultat terapeutic foarte bune, la cele nesecretante, diagnosticul se pune de obicei tardiv, pe baza efectelor determinate de volumul tumorii hipofizare.

Topografic, glanda hipofizară este situată în șaua turcească, o scobitură osoasă căptușită cu periost, ca și periostul vertebral care tapetează canalul spinal. Acest strat periostal, împreună cu diafragmul selar, formează o pungă care conține glanda. Între periostul șeii turcești și capsula glandulară există o stromă fibrovasculară, formată dintr-un număr variabil de canale venoase, ce unesc laturile opuse ale sinusurilor cavernoase, și țesut conjunctiv. Pereții laterali ai șeii sînt constituiți din foița durală, care mai îndeplinește și oficiul de perete medial al sinusului cavernos. Variațiile anatomice ale acestei regiuni mediane sînt numeroase. Uneori, sifonul carotidian, care în mod normal se află în sinusul cavernos, vine în contact direct cu tumoarea hipofizară (Hardy, 1969). Nervii oculomotor, trohlear și trigemen, care în mod normal se află în peretele dural al sinusului cavernos, iar nervul abducens în interiorul sinusului venos, sînt uneori în contact direct cu tumoarea hipofizară.

Cea mai importantă relație este cea dintre adenom și căile optice. Există variații în poziția chiasmei, care pot fi prefixată, cînd atinge șanțul chiasmatic, mediofixată, cînd acoperă complet diafragmul selar, retrofixată, cînd este așezată pe dorsul selar și postfixată, cînd se află înapoia dorsului selar. În raport cu aceste poziții variază și tulburările vizuale, consecința comprimării de către adenom. În afară de varianta anteroposterioară a poziției chiasmei, trebuie să se țină seama și de distanța pe verticală dintre chiasmă și diafragmul selar, care variază între 0 pînă la 10—19 mm.

5.6.2. SEMNELE CLINICE

Cefaleea. Destul de des, tumorile hipofizare debutează cu cefalee cu caracter migrenos, localizată într-un hemicraniu, retroocular, bitemporal sau occipital. Cefaleea poate fi surdă, intermitentă și apare fără legătură cu volumul tumorii. Noi am găsit cefaleea ca simptom de debut (stadiul I) în proporție de aproximativ 41,3% (1974). Explicația cefaleei ar fi distensia cortului hipofizar, bogat inervat. Uneori, în perioada de stare, cefaleea este intensă, difuză și însoțită de grețuri și vărsături, ceea ce denotă apariția unui sindrom de hipertensiune intracraniană, întîlnită în proporție de 6,67% (1974). În aceste cazuri am constatat apariția de edem sau stază papilară, care se supraadaugă decolorării, palorii sau a-



trofiei primitive a papilei optice. Nurberger și Korey (1953) au întîlnit edem papilar în 6% din adenoamele hipofizare cromofobe.

Pierderea vederii constituie unul dintre cele mai obișnuite și precoce semne în adenoamele hipofizare (85,33% în statistica Arseni-Maretsis, 1974). Pierderea poate fi parțială sau totală, la un ochi sau la ambii. De obicei, apariția semnelor vizuale este insidioasă și progresivă, putînd să se întindă pe perioade lungi, între 1 an și 15—20 de ani. Numai în cazuri de apoplexie hipofizară, pierderea vederii se face brusc, în cîteva minute sau ore. În adenoamele hipofizare nesecretante, pierderea vederii este și mai frecventă, mergînd uneori pînă la 100% în adenoamele cromofobe (Martins, 1974), la 89,4% (1974) în statistica noastră. Scăderea unilaterală a vederii constituie adesea unicul simptom de debut în adenoamele cromofobe (nesecretante), ceea ce duce uneori la diagnosticul eronat de nevrită retrobulbară.

Cecitatea odată instalată, este ireversibilă, chiar dacă bolnavul este operat. Ochiul stîng este atins primul, fără explicație precisă.

Defecte ale cîmpului vizual. Cel mai frecvent deficit de cîmp vizual determinat de adenoamele hipofizare este *hemianopsia bitemporală* parțială sau completă, cu evoluție de cele mai multe ori progresivă, începînd cu cvadrantul superior extern, coborînd apoi la cel inferior extern. Statistica noastră (1974) arată la 77,33% din cazuri defecte ale cîmpului vizual. Hemianopsia bitemporală apare cînd tumoarea împinge în sus ambii nervi optici și chiasma.

Unii bolnavi prezintă *cecitate la un ochi* și în cîmpul *temporal al celuilalt* ochi, cînd tumoarea compromite unul din nervii optici și chiasma. Se mai notează *scotoame bitemporale,* în cazuri de chiasmă prefixată. Foarte rar se întîlnește *scotom central temporal* de-o parte și *defect temporal* de cealaltă parte, cunoscute sub denumirea de scotom de joncțiune Traquair, sindrom determinat de o leziune localizată la unirea mediană a nervului optic cu chiasma.

Diferite alte forme de defecte de cîmp vizual pot să apară ca : hemianopsie omonimă, cecitate unilaterală sau bilaterală, cvadranopsii inferioare, hemianopsie temporală unilaterală etc., explicate de aranjamentul complex al tractelor fibroase, vascularizației din interiorul chiasmei, poziției chiasmei față de șa și comprimării variate a adenoamelor hipofizare. În general, defectele de cîmp vizual în tumorile hipofizare sînt incongruente, cu rare excepții. Hemianopsiile din tumorile hipofizare sînt uneori greu de diferențiat de hemianopsiile apărute — ce-i drept mai rar — în tumorile de fosă posterioară, prin dilatarea ventriculului III, în care hemianopsiile sînt însoțite de edem sau stază papilară și apar într-un stadiu tardiv al evoluției.

Fundul de ochi. Paloarea papilară și defectul de cîmp vizual sugerează existența unei tumori hipofizare. Modificări ale colorației papilei am întîlnit în 86,6% din cazurile noastre. Paloarea papilară nu este totdeauna însoțită de modificarea acuității vizuale. După operație, persistența palorii papilare nu împiedică revenirea vederii (Arseni-Lascu, 1958).

Cînd intervine și hipertensiunea intracraniană, se adaugă edem sau stază papilară. Dacă paloarea papilară se asociază cu escavarea discului, prognosticul este nefavorabil pentru acuitatea vizuală.

Scanned with OKEN Scanner

Paraliziile nervilor cranieni, în special cea a oculomotorilor, sînt rare. Apariţia lor precoce este de prognoză benignă, dar apariţia tardivă de prognoză nefavorabilă, pentru că se datorează unei invazii tumorale în stadiul al III-lea. Apariţia nevralgiei trigemenului presupune o invazie a cavumului Meckel, cu prognostic rezervat.

Exoftalmia, semnalată de noi (1974) în 16,66% din cazuri, în 6,66% bilaterală şi în 10% unilaterală, este moderată şi adesea reductibilă, axială, nepulsatilă, fără congestie, putînd uneori să scape unui examinator neexperimentat. Walsh (1957) consideră exoftalmia ca o consecinţă a stazei venoase în sinusul cavernos, deşi recunoaşte că în exoftalmiile din tumorile hipofizare nu a fost semnalată vreo congestie. Danowski (1962) susţine că hipofiza elaborează în exces un hormon exoftalmotrop, legat de hormonul tireotrop (TSH), ca în sindroamele hiperpituitare şi care ar fi răspunzător de protruzia globilor oculari. Der Kinderen şi Houtstralanz (1962) au demonstrat că în extractul uman hipofizar există un factor exoftalmotrop, denumit EPS (exophthalmus producing substance). Clinica vine în sprijinul existenţei unui factor exoftalmotrop, prin faptul că adenoamele produc exoftalmie chiar în stadiul I, cînd nu exercită vreo compresiune şi se ameliorează spectacular după tratament (Arseni, Oprescu, Maretsis, 1968).

Schura (1966) citează cazuri de exoftalmii în tumori hipofizare, prin invadarea de către tumoare a fantelor sfenoidale sau canalelor optice.

Crize epileptice de tip „grand mal" am întîlnit în 4% din cazurile noastre (1974). În literatură crizele din tumorile hipofizare sînt semnalate în proporţie de 1—10% (Nurnberger şi Korney, 1953). Epilepsia apare în stadiile al II-lea şi al III-lea ; explicaţia este dată fie de comprimarea diencefalului şi cortexului cerebral, fie de sindromul de hipertensiune intracraniană.

Rinolicvoree apare în cazul în care fundul selar este distrus de tumoarea care invadează sinusul sfenoidal şi nazofaringele, în stadiul al III-lea. Acest epifenomen rar constituie un pericol de infecţie meningeală. Olivecrona (1967) şi Arseni şi Ionescu (1970) semnalează cîte un caz.

Tulburările psihice de tip nevrotic apar la unii bolnavi de adenom hipofizar în stadiul I, deci fără fenomene de compresiune cerebrală. Sînt descrise somnolenţă, labilitate afectivă, tulburări de memorie, anxietate, bradipsihie şi tulburări de comportament (Arseni şi colab., 1967). Patogenia unor psihosindroame endocrine nu este încă bine elucidată ; astfel, deşi influenţa hormonilor asupra encefalului este recunoscută, unii bolnavi cu tumori hipofizare fac tulburări psihice, iar alţii nu. Psihosindromul endocrin de tip nevrotic caracterizează mai ales faza de debut a tumorilor hipofizare, cel de tip psihotic fiind caracteristic stadiului avansat al acestora (Arseni şi colab., 1967). De remarcat că în tumorile eozinofile întîlnim mai ales euforie (89%), pe cînd în tumorile cromofobe, depresiune (70%). Tulburările psihice dispar odată cu extirparea adenomului hipofizar şi reapar odată cu recidiva. Parhon (1960) subliniază asocierea, uneori, a acromegaliei cu paranoia. Am întîlnit sindrom pseudomaniacal în cazuri de adenoame hipofizare care comprimă hipotalamusul

Scanned with OKEN Scanner

(4 cazuri, 1974), și lipsa controlului sfincterian în 7 cazuri de adenoame expansive și invadante ale creierului.

Sindroame ale expansiunii extraselare a tumorilor hipofizare. Adenoamele hipofizare din stadiul al II-lea și al III-lea, ca și carcinoamele hipofizare, dau tablouri clinice prin semne adăugate, consecințe ale direcției spre care s-au expansionat. Astfel :

a) *expansiunea spre ventriculul al III-lea sau hipotalamus* va da cefalee, somnolență, diabet insipid, tulburări de reglare a temperaturii corporale, hidrocefalie și demență ;

b) *expansiunea spre lobul temporal* va da hemianopsie omonimă, crize epileptice, hemipareze ;

c) *expansiunea spre lobul frontal* va induce modificări ale personalității, crize epileptice, pierderea vederii ;

d) *expansiunea spre sinusul cavernos* va da parestezii ale feței și oftalmoplegie și

e) *expansiunea în nazofaringe* duce la rinolicvoree și secundar, la meningită.

Apoplexia adenomului hipofizar (12% din cazurile noastre) este rezultatul unei hemoragii ce survine în tumoare sau al unui edem indus de infarctizarea tumorală. Brusc, apar cefalee puternică, greață și vărsături. Bolnavul prezintă torpoare, confuzie, redoare a cefii, febră, scădere progresivă a vederii, paralizii oculare. Lichidul cefalorahidian este hemoragic. Cauza hemoragiei din tumorile hipofizare este necunoscută.

5.6.3. SINDROAMELE ENDOCRINE ÎN TUMORILE HIPOFIZARE

Hipopituitarismul apare datorită presiunii directe a tumorii asupra glandei normale. Cînd tumoarea comprimă și hipotalamusul, este implicat și axul hipotalamo-hipofizar. Din cei 7 hormoni hipofizari trofici numai 3 au semnificație clinică și anume hormonii gonadotropi (FSH și LH), tirotropi (TSH) și corticotropi (ACTH), care scad cînd hipofiza este comprimată de adenom.

La femei se constată amenoree, la bărbat pierderea libido-ului. Pierderea perilor axilari, pubieni, corporali, faciali și ai capului este consecința insuficienței hormonilor gonadotropi ; rărirea perilor a determinat pe Dott și Bailey (1925) să denumească sindromul „raripilogenital".

Hipotiroidismul se manifestă prin scăderea toleranței la frig, apatie, oboseală, mialgii, altralgii, piele uscată și aspră, constipație, paloare tegumentară (prin lipsă de pigment melanic și vitamină A), iar metabolismul bazal este subnormal.

Hiposuprarenalismul se manifestă prin lene, răspuns inadecvat la stress, rezistență scăzută la infecții, tulburări în metabolismul apei și intoleranță la regim desodat.

Hiperpituitarismul. Aproape un sfert din adenoamele hipofizare se caracterizează prin secretare de hormoni, determinînd apariția de sindroame clinice caracteristice.

Acromegalia se manifestă prin creșterea extremităților, a feței și corpului, cefalee, transpirații, artralgii, sindrom de tunel carpian, lentoa-

Scanned with OKEN Scanner

re, diabet zaharat şi tulburări de vedere. În circulaţie se găseşte hormon de creştere (GH) în exces. La început a fost incriminat adenomul eozinofil, dar ulterior s-a constatat că şi adenomul cromofob poate să determine apariţia sindromului acromegalic (3 cazuri în statistica noastră din 1974). Uneori, numai hiperplazia şi hiperfuncţia hipofizei pot să inducă acromegalie, chiar în lipsa adenomului. Unele adenoame secretă trecător GH, producînd o „acromegalie fugace", descrisă de Bailey şi Cushing (1928).

Exoftalmia este un simptom frecvent întîlnit în acromegalie.

Sindromul Cushing, prin exces de cortizon circulant, se manifestă prin pletoră, hipertensiune arterială, cifoză, obezitate centripetă, dureri dorsale, hirsutism, facies lunar etc. A fost descris ca o consecinţă a adenomului bazofil, dar se întîlneşte şi în cel cromofob (4 cazuri în statistica noastră din 1974). Adenoamele hipofizare bazofile sau corticotrop-secretante sînt foarte rar întîlnite ; printre cazurile noastre nu a figurat nici un adenom bazofil. *Galactoreea* nepuerperală, produsă de excesul plasmatic de prolactină, se poate întîlni în unele adenoame hipofizare hiperpituitare. Bercovici şi Ehrenfeld (1963) au găsit din 71 de bolnavi cu galactoree nepuerperală, 14 (13%) care sufereau de adenom hipofizar. Catt (1970) semnalează că şi adenoamele nesecretante (cromofobe) care comprimă hipotalamusul pot să producă prolactinemie în exces şi deci galactoree, prin suprimarea hormonului inhibitor al prolactinei, elaborat de hipotalamus (prolactin inhibiting factor = PIF). Peillon şi colab. (1978) au prezentat la Congresul european din Rottach-Egern (1976) un studiu pe 157 de cazuri de adenoame prolactin-secretante, din care 127 de femei şi 30 de bărbaţi ; comparînd pe ani, au constatat că, dacă în 1967 au avut 11 cazuri, în anii următori cazurile s-au dublat sau chiar triplat. Astfel, în primele 6 luni ale anului 1976 au depistat 23 de cazuri. Această spectaculară creştere a cazurilor de adenoame prolactin-secretante s-ar datora ameliorării tehnicilor histologice de colorare, metodelor histo-chimice şi detectării cu uşurinţă în serul uman a prolactinei secretată de adenoamele prolactin-secretante, graţie metodelor specifice şi sensibile radioimunologice. Autorii constată apariţia hiperprolactinemiei în diferite tipuri de adenoame hipofizare şi, demonstrează că adenoamele PRL-secretante au cîştigat treptat teren, în comparaţie cu adenoamele zise „cromofobe". De unde între anii 1964—1968 se consemnează 45% adenoame „cromofobe" şi 6% adenoame PRL — secretante, între 1972—1976 adenoamele „cromofobe" scad la 20% şi adenoamele PRL-secretante cresc la 39%.

Jailer şi Holub (1960) au descris hipertiroidii induse prin exces de TSH în cazuri de adenoame cromofobe.

Adenoame hipofizare, ca sursă de gonadotropine în exces, nu au fost semnalate pînă în prezent.

5.6.4. EXAMENELE PARACLINICE

Radiografii simple. Limite anatomice. Tuberculum sellae marchează marginea anterioară a şeii turceşti. Marginea posterioară este formată

din dorsum sellae cu apofizele clinoide posterioare, care marchează extinderea postero-laterală a şeii. Apofizele clinoide anterioare, situate lateral, nu fac parte din şaua propriu-zisă. Ele pot fi erodate de tumori mari, care se expansionează lateral, dar nu sînt alterate de leziunile limitate la cavitatea şeii.

Şanţul chiasmatic este o scobitură transversală între găurile optice, care separă tuberculum sellae de planum sfenoidale şi este separat de chiasma optică, situată deasupra şanţului chiasmatic şi la distanţe variate înapoia lui. Chiasma prefixată este în relaţie mai strînsă cu şanţul decît chiasma postfixată.

Şanţul carotidian este o săpătură în osul sfenoid, la nivelul şeii turceşti, făcută de artera carotidă şi sinusul cavernos. O linie densă, vizibilă în poziţie laterală, şi care indică limita lui inferioară, poate fi confundată cu marginea inferioară a şeii, sugerînd un dublu contur în poziţie laterală. Diferenţierea se face prin trasarea unei linii, anterior, unde întîlneşte de obicei structurile liniei mediane dinaintea tuberculului. Dacă diferenţierea nu este posibilă, se recurge la tomografie pentru eliminarea unei eroziuni unilaterale.

Volumul şi forma şeii variază chiar la indivizii normali. De obicei este ovoidă, cu diametrul antero-posterior mai mare decît adîncirea privită lateral. Văzută lateral, şaua are diametrul antero-posterior de 1,7 cm cu adîncime de maximum 1,4 cm. Produsul dintre diametrul antero-posterior şi adîncimea în proiecţie laterală nu depăşeşte 130 mm^2. Volumul şeii normale variază considerabil, ca şi gradul de pneumatizare a sinusului sfenoid şi configuraţia dorsului selar. Denumirea de „fosulă" a fost atribuită de Mc Lachlan (1968) extensiei fosei pituitare în dorsul selar şi baza acesteia. Pneumatizarea poate să cuprindă şi dorsul selar pe distanţe variabile. Se mai pot observa osificări ale ligamentelor clinoide. El Gammal (1977) citează o şa normală cu fundul aplatizat, care părea că se continuă cu planşeul etajului anterior.

Tomografii selare şi radiografii măritoare ale şeii, pot să scoată în evidenţă detalii asupra fundului selar şi apofizelor clinoide.

Hipertensiunea intracraniană poate să determine deformarea şeii turceşti prin erodarea vîrfului dorsului selar, consecutivă dilatării ventriculului III. Adîncirea fundului şeii creşte, întrecînd diametrul antero-posterior (şa adîncă).

Deformări ale şeii în tumori intraselare :

— deflectarea înapoi a dorsului selar subţiat (fig. 32) ;
— lărgirea marcată a şeii ;
— bombarea anterioară a peretelui anterior al şeii ;
— distrugerea planşeului selar, cînd tumoarea se expansionează în în sinusul sfenoid ;
— erodarea apofizei clinoide anterioare şi fundului selar de o parte, cînd tumoarea intraselară se dezvoltă lateral.

Modificări selare prin leziuni paraselare, cu displazie fibroasă, infecţie sau tumori care invadează sinusul sfenoidal ;

Scanned with OKEN Scanner

— hiperostoza tuberculului selar în meningiomul acestuia ;
— calcificare intraselară sau deasupra șeii, în craniofaringioame și, uneori, aplatizarea dorsului selar ;

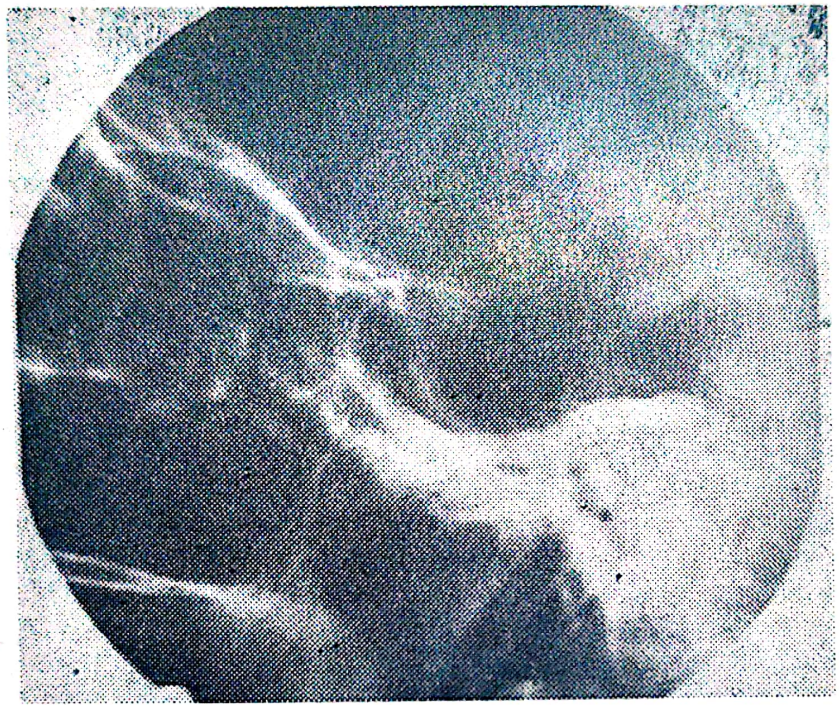

Fig. 32. — Șa cu volum mărit în toate diametrele de un adenom hipofizar cu deflectarea înapoi a dorsului selar, subțierea și fracturarea acestuia.

— calcificări în tumorile hipofizare și
— calcificări în anevrismul paraselar.

Angiografia carotidiană precizează diagnosticul unui anevrism paraselar de carotidă, sau ale deformărilor carotidei imprimate de un adenom hipofizar.

Pneumografia fracționată indică direcțiile de expansiune a tumorilor hipofizare și dă informații asupra formei ventriculului III și situației chiasmei. Massa intermedia poate să apară în cazuri de șa „goală".

Se mai poate aprecia starea cisternelor periselare și peritronculare. Indentificarea structurilor para- și supraselare permite delimitarea micilor tumori adiacente șeii sau supraselare. Se pot detecta mici hamartoame în hipotalamus, mici granuloame sarcoide în partea anterioară a ventriculului.

Extinderea intraselară a spațiului subarahnoidian poate fi detectată prin pneumografie fracționată. Aerul intraselar poate fi și rezultatul hernierii porțiunii anterioare a ventriculului III la bolnavii cu hidrocefalie obstructivă, precum și după degenerarea unei tumori hipofizare.

Angiografia carotidiană este un adjuvant prețios în diagnosticarea adenoamelor hipofizare, mai ales a celor din stadiile al II-lea și al III-lea.

Lima (1958) rezumă schematic modificările angiografice din adenoamele hipofizare :

Tipul I, cînd sifonul apare „derulat" : tumoarea se dezvoltă lateral.

Tipul II, cînd artera cerebrală mijlocie (sylviană) este deplasată în sus și înapoi : tumoarea se expansionează în sus și înainte.

Dacă tumoarea expansionată depășește tuberculul selar, apare o ancoșă cu concavitatea posterioară pe prima porțiune a arterei cerebrale anterioare.

Tipul III, corespunde expansiunii tumorale în ventriculul III, cu hidrocefalie. Flebografia profundă arată ridicarea venei bazilare și a venei Galen.

Tipul IV, cînd tumoarea invadează sinusul cavernos lateral : sifonul, împins lateral, este deformat.

Tipul V, cînd tumoarea se extinde spre fosa temporală și ultimul segment al sifonului apare derulat sau turtit, iar artera cerebrală medie este deplasată.

Radiografia simplă a șeii turcești, pneumografia și angiografia cerebrală, alcătuiesc o triadă grație căreia se poate preciza diagnosticul în 98% din tumorile hipofizare (Arseni-Maretsis, 1974).

Scintigrafia oferă informații în tumorile gigante care invadează formațiile vecine, dar nu arată dacă expansiunea tumorală se face spre sinusul sfenoidal sau sinusul cavernos. Hekmatpanah (1969) afirmă că scintigrafia cerebrală este pozitivă în 40% din tumorile hipofizare.

Iodoventriculografia, valoroasă pentru aprecierea expansiunii tumorale în ventriculul III, spre pedunculii cerebrali sau spre ventriculul lateral, informează mai ales asupra obstruării găurii Monro, fiind o metodă selectivă și nu una de rutină.

Electroencefalografia arată modificări focale, mai ales pentru tumorile din stadiul al II-lea și al III-lea, cînd este interesat cortexul frontal sau temporal. Practicînd EEG la 75 de bolnavi cu tumori hipofizare (1974), am găsit în 15 cazuri trasee normale. Lazzaroni și Pacini (1968) semnalează că din 90 de cazuri studiate, 23 aveau trasee normale. Variabilitatea histopatologică a tumorilor hipofizare, tulburările endocrine, tulburările psihice sau volumul tumoral nu sînt corespunzătoare modificărilor EEG sau lipsei modificărilor EEG (Arseni și colab., 1967).

Lazzaroni și Pacini (1968) conchid că anomaliile bioelectrice cerebrale s-ar datora mai degrabă interesării întregului creier, prin perturbările endocrine metabolice induse de tumorile hipofizare, decît influențelor mecanice ale acestora asupra encefalului.

Tomografia computerizată nu poate preciza cu exactitate diagnosticul histopatologic al tumorilor hipofizare, dar este de mare ajutor în detectarea tumorilor hipofizare expansionate supraselar, paraselar, retroselar sau fronto-temporal, cazuri în care tomografia computerizată apare superioară metodelor cu aer. TG (tomografia computerizată) nu detectează adenoamele intraselare pure (Kazner și colab., 1978), dar este utilă în diagnosticarea recidivelor, cînd pneumografia nu poate să facă deosebirea între tumoare și cicatrice.

În sfîrșit, TC este de utilizat, cu indicații limitate, în tumorile hipofizare.

Scanned with OKEN Scanner

Metode de laborator. Analiza lichidului cefalorahidian poate să pună în evidenţă o creştere uşoară a albuminorahiei (peste 60 mg%), cînd adenomul invadează cisternele. Presiunea l.c.r. este normală ; dar dacă adenomul expansiv provoacă hipertensiune intracraniană, creşte şi presiunea lichidului cefalorahidian. Acesta devine hemoragic în caz de apoplexie intraadenomatoasă ; trebuie făcut diagnosticul diferenţial între o malformaţie vasculară cerebrală ruptă şi adenomul hipofizar apoplectic.

5.6.5. TESTĂRI HORMONALE

Hormonul de creştere (GH, growth hormone) se dozează prin metode radio-imunologice. În mod normal în plasmă se află 1—5 ng/ml, cu creşteri intermitente pînă la 25 ng/ml, în raport cu vîrsta, stress-ul, hrana şi factorii metabolici. Pentru a afirma existenţa unei acromegalii active, Roth şi Gorden (1970) consideră necesară o concentraţie plasmatică de peste 10 ng/ml GH în repaus, după un post nocturn şi o concentraţie de peste 5 ng/ml, la două ore după ingerare a 100 de g de glucoză.

Hormonul corticotrop (ACTH) există în mod normal în plasmă la valori de 0,03 ng/ml. O metodă clinică indirectă de apreciere a creşterii concentraţiei ACTH este sindromul Cushing indus de adenomul hipofizar sau hiperplazia suprarenalelor, sau carcinoame pulmonare secretante de ACTH. În sindromul Cushing realizat de neoplasmul suprarenalelor, concentraţia ACTH în plasmă este scăzută (Nelson şi colab., 1966). Pentru diferenţierea diverselor tipuri de sindrom Cushing se utilizează testul de suprimare la dexametazonă. Un alt test indirect pentru aprecierea producerii de ACTH de către adenoamele hipofizare este excreţia urinară din 24 de ore a 17-hidroxi-steroizilor şi 17-ketosteroizilor. În mod normal, în 24 ore, se elimină prin urină între 5—15 mg de 17-hidroxisteroizi la bărbaţi şi 4—10 mg la femei. Pentru 17-ketosteroizi cifrele normale variază între 6—18 mg în 24 ore pentru bărbaţi şi 4—13 mg pentru femei. Odată cu creşterea ACTH în plasmă creşte secreţia de dezoxycortizol, care se traduce prin sporirea ratei de excreţie a 17-hidroxicorticosteroizilor.

Hormonul tirotrop sau hormonul de stimulare tiroidiană (TSH) se găseşte în mod normal în plasmă în concentraţie de 5 ng/ml. Deoarece dozarea prin metode radioimunologice nu este la îndemîna clinicianului, testarea se face indirect.

Normal, Iodul^{131} este reţinut 15—45% în 24 ore ; captarea, scăzută în hipopituitarism, este sensibilă la stimularea TSH, care determină reţinerei de cifre ridicate.

Gonadotropinele (FSH şi LH) se testează prin injectare de urină la şoareci femele şi se apreciază în funcţie de creşterea uterului la şoricioaicele imature.

Melanocit-stimulating-hormone (MSH) şi prolactina (PRL) pot fi testate în laborator prin tehnica radioimunologică, neuzitată în clinică. Accentuarea pigmentării tegumentare şi galactoreea presupune existenţa unui exces de hormon melanocito-stimulator şi prolactinic, ceea ce justifică cererile de determinări în laborator.

Scanned with OKEN Scanner

5.6.6. DIAGNOSTICUL SINDROAMELOR HIPOFIZARE

Depinde de vîrsta bolnavului, de tipul celular predominant al tumorii, de volumul expansiv al tumorii și de modalitatea evoluției.

a) *În raport cu vîrsta :* adenoamele hipersecretante dau la tineri fie gigantism, fie pubertate precoce, iar la adult acromegalie sau sindrom Cushing. Adenoamele hipopituitare sau nesecretante provoacă la tineri apariția sindromului Babinski-Fröhlich sau a nanismului, iar la adult, tulburări în sfera caracterelor sexuale primare și secundare.

b) *În funcție de tipul celular, pot fi întîlnite* adenoame eozinofile, bazofile, mixte, cromofobe sau carcinoame.

Adenoamele ezoinofile au evoluție lungă și debutează cu cefalee, creșterea progresivă a extremităților, a viscerelor, apariția diabetului zaharat, scăderea funcției gonadale. Tîrziu apar fenomene oculare. Evoluția se oprește după vîrsta de 60 de ani (fig. 33). Radiologic, șaua nu-și pierde conturul, se mărește moderat și se produce o hiperostoză a apofizelor clinoide anterioare. Tumoarea se expansionează rar spre formațiunile vecine.

Adenoamele mixte se manifestă clinic prin acromegalie și hipogonadism.

Adenoamele cromofobe, cele mai frecvente dintre adenoamele hipofizare, determină de obicei apariția sindromului hipopituitar. Evoluția este mai lungă decît cea a adenoamelor eozinofile, iar tulburările de vedere apar mai devreme decît la acestea ; balonizarea șeii constituie o regulă (fig. 34), iar deformarea și creșterea impresionantă a dimensiunilor sînt destul de dese. Expansiunea spre formațiunile vecine este mai frecventă decît la alte adenoame.

Uneori s-au semnalat și sindroame hiperpituitare cu acromegalie, sindrom Cushing și, mai recent, hiperprolactinemie cu galactoree, explicabile prin prezența hormonilor sub formă de vezicule și nu de granule, primele puse în evidență cu ajutorul metodelor moderne de histochimie.

Tumorile maligne, cunoscute sub denumirea de carcinoame pituitare, au evoluție scurtă, distrucția selară fiind constantă, ca și expansionarea spre sinusul cavernos. Nu în toate cazurile există manifestări endocrine. Metastazează în restul organismului.

c) *În raport cu volumul,* adenoamele prezintă fazele I (endocrină), II (endocrin-oftalmologică) și III (expansivă), descrise anterior.

d) În funcție de evoluție notăm cronicitate în 99,33% din adenoamele benigne ; formele maligne au o evoluție precipitată.

Bruschețea deteriorării vederii, apariției semnelor meningeale și a paraliziilor oculare la un purtător de adenom hipofizar, denotă o apoplexie sau infarctizare în tumoare. În asemenea situații puncția lombară arată lichid cefalorahidian hemoragic, ceea ce îngreunează diagnosticul diferențial cu o malformație vasculară cerebrală ruptă (în caz că adenomul hipofizar era ignorat). Precipitarea evoluției poate fi dată și de radioterapie.

În general metodele directe de laborator — radioimunologice —, precum și cele indirecte, clinice, permit diagnosticarea precoce a adenoamelor hipofizare, în faza de *microadenom* de dimensiuni între 1—8 mm,

Scanned with OKEN Scanner

moment în care microchirurgia transsfenoidală este eficientă, permiţînd ablaţia selectivă a microtumorii, cu conservarea ţesutului hipofizar nor-

Fig. 33. — Femeie cu acromegalie: oasele mărite, mandibula mărită, fruntea şi sprîncenele îngroşate; mîinile mărite comparativ cu o mînă normală.

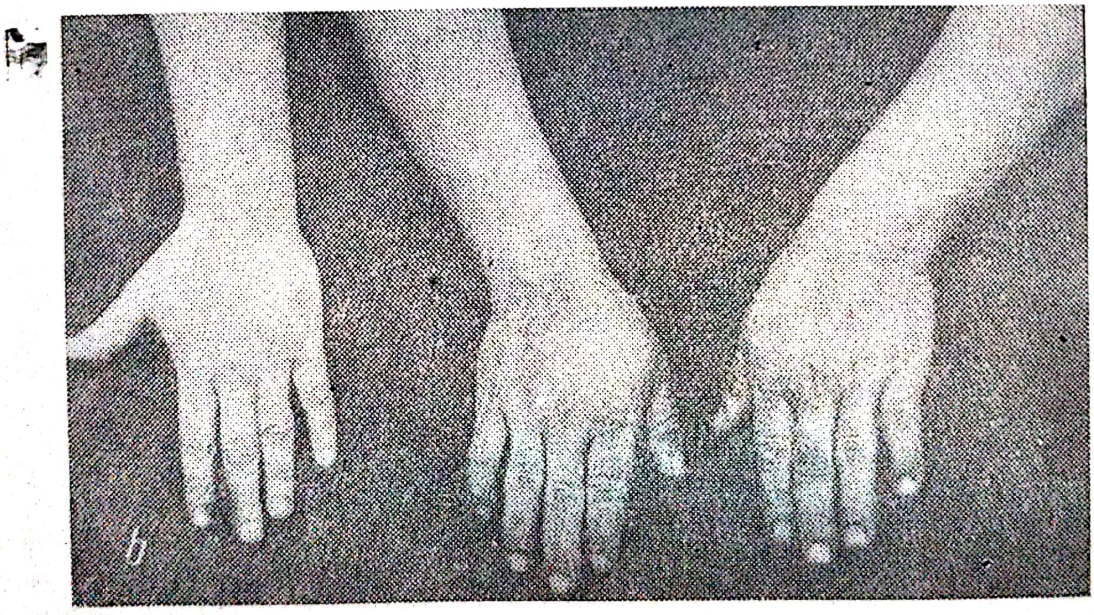

mal (Hardy, 1975). În faza de expansiune intraselară şi extraselară, rezultatele terapeutice sînt incerte. Din cele expuse, se pot trage cîteva concluzii :

Fig. 34. — Aspect radiologic al şeii turceşti în acromegalie : se distinge ciocul acromegalic.

— pentru chirurg, localizarea tumorilor înconjurate de formaţiuni numeroase şi delicate cuprinzînd sinusul cavernos, nervii optici, cercul Willis şi hipotalamusul, constituie o confruntare severă, lezarea acestor formaţiuni putînd să ducă la moartea sau invalidarea bolnavului ;

— pentru clinician, tumorile regiunii selare determină apariţia a două feluri de semne : a) neurologice, prin interesarea nervilor cranieni situaţi supra- şi lateroselar, sau prin comprimarea căilor de scurgere a lichidului cefalorahidian şi b) semne de hiper- sau hipoactivitate endocrină a adenohipofizei şi neurohipofizei ;

— pentru anatomopatolog, originea neoplaziilor din toate cele trei foiţe germinative (neuroectoderm, endoderm şi mezoderm) va da naştere la o mare varietate de imagini histologice, fundamental diferite : adenoame hipofizare, craniofaringioame, meninigioame şi tumori, ale neurohipofizei, cu celule granulare.

Dacă craniofaringioamele şi meningioamele sînt bine studiate biologic şi bine clasificate, adenoamele hipofizare, a căror clasificare se bazează pe coloraţia hematoxilin-eozină, nu reflectă tipul tabloului clinic observat. Astfel, acromegalia poate fi dată atît de adenoamele eozinofile, cît şi de cele cromofobe, iar oncocitoamele eozinofile nu arată vreun semn de producere hormonală. Dar noile metode de colorare pentru microscopia obişnuită, imunohistochimia şi microscopul electronic oferă o imagine complet diferită cu privire la relaţia adenoamelor cu diferitele sindroame endocrinologice studiate. Metodele radioimunologice moderne de determinare a hormonilor sanguini, permit un diagnostic precoce al tumorilor adenohipofizare şi al recidivelor acestora. Problema cancerului hipofizar nu este încă pusă la punct, datele histologice nefiind încă bine definite. De asemenea, cunoştinţele despre tumorile granulare ale neurohipofizei şi tijei, sînt încă reduse. Nici limita dintre definiţia neoplasmului şi cea a tezaurismozei nu este încă stabilită cu precizie.

Scanned with OKEN Scanner

Dacă Schönemann (1892) a descris 3 tipuri de celule adenohipofizare (eozinofile, bazofile și cromofobe), decelate cu ajutorul microscopului obișnuit, microscopul electronic a permis decelarea hormonilor specifici ai fiecărui tip de celulă, introducînd o clasificare funcțională.

Fernandez-Moran și Fuft (1949) sînt primii cercetători care au studiat ultrastructura adenohipofizei.

Nakane (1968), ca și Phifer și colab. (1973) au determinat tipurile celulare prin metoda imunohistologică cu peroxidaze, greu de aplicat în laboratoarele obișnuite, anticorpii fiind greu de obținut cu mijloace uzuale.

Majoritatea celulelor hipofizare au o structură fundamentală asemănătoare. Diferențele existente țin de volumul și forma celulelor, volumul și configurația granulelor secretorii, aspectul reticulului endoplasmatic rugos (RER) și aparatul Golgi. Celulele parenhimatoase sînt de obicei rînduite în coloane și lobuli de dimensiuni moderate, în așa fel încît celulele individuale să nu fie separate de mai mult de unul sau două straturi celulare de contact cu capilarul sau sinusoidul (Farquhar, 1961). Celulele conțin un număr variabil de granule secretorii, al căror volum și structură permit de obicei identificarea tipului celular și stadiului secretor.

Fiecare celulă hipofizară este influențată de un hormon eliberator specific. Neurotransmițători ca dopamina, serotonina etc., pot să elibereze factori eliberatori, care la rîndul lor acționează asupra celulelor hipofizare specifice, stimulînd eliberarea hormonilor tropici. Descărcarea granulelor se face prin exocitoză, prin fuziunea membranei granulare cu membrana celulei. Parte din granulele intracisternale sînt distruse de lysosomi printr-un proces numit „crinofagie" (Farquhar, 1971), proces dirijat probabil de hipotalamus și al cărui rost este controlul echilibrului secretor. Tehnicile moderne de dozare a hormonilor circulanți permit depistarea din timp a adenoamelor hipofizare, în faza latentă, precoce, de microadenoame, încă fără semne endocrino-neurologice, fază în care tratamentul poate fi încununat de succes.

BIBLIOGRAFIE

Arseni C., Lascu F. — Neurochirurgie (Paris), 1958, 4, 329.

Arseni C., Maretsis M. — În : „Procesele expansive intracraniene", vol. II (sub red. C. Arseni și colab.), Ed. Acad. R.S.R., București, 1974, p. 88.

Arseni C., Maretsis M., Cristian K., Terzi A., Roman I., Tudor D. — Stud. Cercet. Endocr., 1967, 18, 79.

Arseni C., Rodin Z., Opran H., Maretsis M., Damian A., Teodoru M., Strassman E. — Stud. Cerc. Endocr., 1967, 18, 421.

Bailey P., Cushing H. — Amer. J. Path., 1928, 4, 545—563.

Bailey O. T., Cutler C. E. — Arch. Path., 1940, 29, 368—399.

Bercovici B., Ehrenfeld N. E. — J. Obstet. Gynaec. Brit. Cwlth., 1963, 70, 295—300.

Bergland R. M. — Pathological Considerations in Pituitary Tumors, în : Progress in neurological Surgery, vol. 6, Ed. S. Karger, Basel, 1975, pp. 62—94.

Catt K. J. — Lancet, 1970, 1, 827—831.

Danowski T. S. — Clinical Endocrinology, vol. I, Williams and Wilkins Company, Baltimore, 1962.

Scanned with OKEN Scanner

Der Kinderen P. J., Houstralantz M. H. — Ned. T. Geneesk., 1962, 106, 740.
Dott N. M., Nailey P. — Brit. J. Surg., 1925, 13, 314—366.
Faraquar M. G. — Angiology, 1961, 12, 270—292.
Faraquar M. G. — În : Subcellular organization and function in endocrine tissues, (ed. H. Heller), Cambridge University Press, Cambridge, 1971.
Fernandez-Noran H., Luft R. — Acta endocr. (Kbh.), 1949, 2, 199—211.
Gammal El T. — În : The Pituitary (ed. Marshall, Virendra), Academic Press, New York, 1977.
Hardy J. — Clin. Neurosurg., 1969, 16, 185—217.
Hardy J. — Transsphenoidal Microsurgical Removal of Pituitary Micro-Adenoma, Progres in neurological Surgery, vol. 6, Ed. S. Karger, Basel, 1975, p. 200—216.
Hekmatpanah J. — Surg. Clin. N. Amer., 1969, 49, 163—178.
Jailer J. W., Holub D. A. — Amer. J. Med., 1960, 28, 497—500.
Kazner E., Gahlbusch R., Lanksch W., Rothe R., Scherer U., Steinhoff H., Grumme Th., Lange S., Meese W., Aulich A., Wende S. — În : Treatment of Pituitary Adenomas (ed. R. Fahlbusch și K. von Werder), G. Thieme Verlag, Stuttgart, 1978.
Lazzaroni M., Pacini L. — Riv. Neurobiol., 1968, 14, 671—692.
Lima A. — Neurochirurgie, 1958, 4, 20.
Lindgren E., Di Chiro G. — Acta radiol. (Stockh.), 1951, 36, 173.
McLachlan — Brit. J. Radiol., 1968, 41, 323—330.
Martins A. N. — În : Handbook of Clinical Neurology (ed. Vinken și Bruyn), vol. 17 part. II, cap. 10, Ed. North-Holland Publishing. Co. Amsterdam, 1974, p. 375.
Nakane P. K. — J. Histochem. Cytochem., 1968, 16, 557—560.
Nakane P. K. — J. Histochem. Cytochem., 1970, 18, 9—20.
Nurnberger J. I., Korey S. R. — Pituitary chromophobe adenomas, Springer Verlag, New York, 1953.
Parhon C. I. — Opere alese, vol. 4. Ed. Acad. R.P.R., București, 1960.
Peillon F., Racadot J., Moussy D., Villa-Porcile E., Oliver L., Racadot O. — Prolactin-Secreting Adenomas. A correlative Study of Morphological and Clinical Data in Treatment of Pituitary Adenomas, First European Workshop at Rottach-Egern (ed. R. Fahlbusch, K. von Werder), George Thieme Verlag, Stuttgart, 1978, pag. 114—122.
Phifer R. F., Midgley A. R., Spicer S. S. — J. clin. Endocr. Metab., 1970, 36, 125—141.
Roth J., Gorden P. — Acromegaly, în : Current therapy (sub red. H. F. Conn), W. B. Saunders Company Philadelphia, 1970.
Schönemann A. — Virchows. Arch path. Anat., 1892, 129, 310—336.
Schurr P. H. — Anterior pituitary, în : The pituitary gland, vol. 2 (sub red. G. W. Harris și B. T. Donovan), Ed. Butterworths, Londra, 1966, pag. 498—518.
Walsh F. B. — Clinical neuro-ophthalmology, ed. a 2-a, Williams and Wilkins, Company, Baltimore, 1957.
Zülch K. J. — Brain tumors : their biology and pathology, Springer Verlag, New York, 1965, pag. 78—237.

5.7. TUMORILE NEUROHIPOFIZEI

Tumorile primare ale neurohipofizei sînt extrem de rare. Neoplasmele neurohipofizei sînt de două feluri : glioame (astrocitom piloid și infundibulom) și choristoamele (mioblastoame granulocitare). Apar de obicei deasupra diafragmului selar, fiecare tip de tumoare manifestîndu-se clinic ca orice tumoare supraselară, perturbînd prin volumul ei funcțiile hipotalamusului și chiasma optică. Hipertensiunea intracraniană, cu hidrocefalie și edem papilar, sînt rezultatul obstruării trecerii lichidului cefalorahidian prin ventriculul III. Hipofiza este comprimată în fosa ei de către

Scanned with OKEN Scanner

tumoarea supraselară şi îşi păstrează intactă funcţia.

Glioamele survin în copilărie, iar choristoamele niciodată în primele două decenii ale vieţii.

Glioamele neurohipofizei, denumite de Globus (1942) „infundibuloame", au fost descrise şi de Posener şi colab. (1957) şi de Wolman (1959). Greu de deosebit de glioamele hipotalamusului, din punct de vedere histologic par să fie astrocitoame piloide.

Scothorne (1955) a comunicat un caz de astrocitom piloid neurohipofizar, avînd origine în lobul posterior. Aceste tumori au prognostic sumbru, majoritatea bolnavilor subcombînd în decurs de 2 ani. Viaţa poate fi prelungită prin şuntare şi radioterapie.

Choristoamele, sau tumori cu celule granulare, sau mioblastoame ale neurohipofizei, cu origine obscură şi importanţă clinică minoră, au fost descrise de Boyce şi Beadles în 1893, potrivit afirmaţiilor lui Doron şi colab. (1965). Denumirea de choristoame le-a fost dată de Sternberg (1921).

Lüthy şi Klingler (1951) au comunicat primul caz de choristom, apoi în 1953, Harland a publicat al doilea caz. Au urmat din nou şi alte comunicări, printre care ale lui Satyamurti şi Huntington (1972).

Tumorile sînt formate din celule mari ; citoplasma are granule fine, fără limite distincte, nuclei mici, monocromatici, celule aranjate în grupuri şi fascicule. Tumorile mari, simptomatice, sînt consistente, globuloase şi încapsulate, dînd impresia că iau naştere din porţiunea supraselară a infundibulului. Glanda hipofizară este comprimată de tumoare, dar nu şi invadată.

BIBLIOGRAFIE

Doron Y., Bchar A., Beller A. J. — J. Neurosurg,, 1965, 22, 95—99.
Globus J. H. — J. Neuropath. exp. Neurol., 1942, 1, 59—80.
Harland W. A. — Cancer (Phil.), 1953, 6, 1 134—1 138.
Lüthy F., Klingler M. — Schweiz. Z. Path., 1951, 14, 721—729.
Posener L., Mitchener J. W., Skwarok E. W. — J. Neurosurg., 1957, 4, 680—682.
Satyamurti S., Huntington H. W. — J. Neurosurg., 1972, 37, 483—486.
Scothorne C. M. — J. Path. Bact., 1955, 69, 109—112.
Sternberg C. — Zbl. Allg. Path., 1921, 31, 585—591.
Wolman L. — J. Path. Bact., 1959, 77, 283—296.

5.8. SINDROAMELE HIPERPITUITARE ÎN TUMORILE HIPOFIZARE

5.8.1. ADENOMUL EOZINOFIL

Acromegalia, cunoscută în literatură ca boala Pierre Marie (care a descris-o în 1885) se datorează producerii în exces a hormonilor de creştere la adult, după ce dezvoltarea scheletului a luat sfîrşit. Hipersecreţia este dată de o tumoare cu celule eozinofile ce aparţine adenohipofizei.

Faza endocrină. Dezvoltarea exagerată a oaselor mîinilor, picioarelor şi feţei ; dintre oasele feţei sînt interesate în special maxilarul infe-

rior, oasele nazale și arcadele supraorbitare (fig. 35). Picioarele și mîinile au dimensiuni mari, obligînd pe bolnav să-și schimbe încălțămintea și mănușile. Degetele apar mult îngroșate. Coloana vertebrală se deformează (cifoză dorsală). Nasul și buzele apar îngroșate. Limba și maxilarul inferior cresc (macroglosie, respectiv macrognatie). Pielea capului formează cute. Unghiile sînt curbate în formă de „cioc de papagal", iar degetele în formă de beţişoare de tobă. Părul este exagerat de dezvoltat (hirsutism). Hiperfuncţie sexuală în stadiile timpurii, apoi atrofia gonadelor și supri-

Fig. 35.

a) Faciesul în sindrom Cushing din cadrul meningiomatozei cerebrale corticale multiple: hirsutism facial, gît scurt, obezitate centripetă, hipertensiune arterială;
b) Sindrom Cushing mărit în toate diametrele, cu pereţii subţiaţi.

marea funcţiei sexuale (amenoree la femei, impotenţă la bărbaţi) prin hipobazofilie, rezultat al comprimării glandei de către adenomul eozinofil. Creştere exagerată de 17-cetosteroizi și de hormoni corticoizi, cu excreţia redusă a hormonilor gonadotropi.

Hipertrofie viscerală (splanhnomegalie): ficatul, splina, inima, plămînii au volumul mult crescut. Hipertrofii osoase. Hiperostoză frontală

Scanned with OKEN Scanner

internă. Tiroida paratiroidele și suprarenalele pot să prezinte hipertrofii prin hiperplazii adenomatoase. Galactoree. Hipertiroidie în primele stadii. Glicozurie și hiperglicemie. Creșterea fosforului anorganic în ser. Creșterea metabolismului bazal (10—70%). Astenie, apatie, frilozitate.

Sindromul de tumoare intraselară rămîne cîțiva ani atît de frust, încît importanța tumorii hipofizare trece pe planul secund. În această fază găsim o mărire a șeii turcești, iar bolnavul acuză dureri retroorbitare, fără alte tulburări oculare.

Faza oculară, tardivă, în care bolnavul începe să acuze scăderea acuității vizuale. Apar hemianopsie bitemporală, decolorare papilară.

Radiologic, șaua apare balonată, sub efectul presiunii intraselare. Pereții sînt îngroșați, apofizele clinoide sînt lungi și îngroșate, tuberculul selar anormal de proeminent, formînd un adevărat cioc între cei doi nervi optici (fig. 36). *Ciocul acromegalic* este caracteristic adenoamelor acidofile.

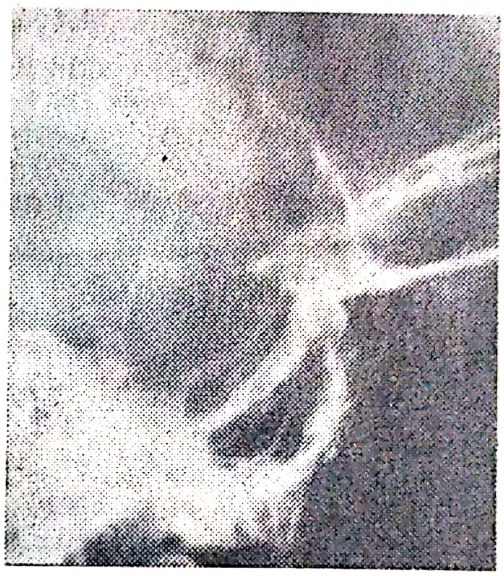

Fig. 36. — Șa cu volum mărit în toate diametrele, cu pereții subțiați, fundul selar erodat, dorsul selar fracturat.

Faza de expansiune extraselară este o fază mai avansată, cînd apar tulburări neuropsihice, prin comprimarea formațiunilor din vecinătate.

Gigantismul este rezultatul adenomului eozinofil la vîrsta preadultă, cînd cartilajele de conjugare nu sînt încă sudate. Indivizii se dezvoltă exagerat, avînd o statură enormă, între 2,10—2,40 m. Membrele sînt disproporționat de lungi, dar viscerele nu sînt mărite în raport cu dimensiunile scheletului.

În afară de hipersecreția eozinofilă se mai citează gigantism și în hipogonadism sau hipertiroidism.

P. Puech (1954) a comunicat observații anatomice și clinice, care dovedesc că unele tumori intracraniene nehipofizare pot fi însoțite secundar de simptome indiscutabile de acromegalie și că, în asemenea cazuri, examenul microscopic al hipofizei pune în evidență existența unui adenom hipofizar acidofil. Este greu de interpretat aceste fapte ; se pare că iritația din vecinătate sau de la distanță (prin fenomene de hipertensiune intracraniană) poate să ducă la reacții cromofile hipofizare.

Forme clinice. A. *Forma în care predomină manifestările glandulare*, corespunde histologic adenoamelor hiperacidofile și se traduce clinic printr-un sindrom de acidofilie hipofizară tipic, manifestat în două moduri:

— forme morfologice, în care predomină manifestările externe ale acromegaliei ;

— forme splanhnomegalice, în care predomină manifestările viscerale ale acromegaliei. În aceste forme semnele de tumoare rămîn multă vreme fruste. Adenomul, care nu este mare, prezintă o acidofilie marcată.

B. *Forma în care predomină simptomele tumorii,* instalate precoce, însoţite de semne nete sau fruste, ale acromegaliei. Se manifestă în două moduri :

— apariţia şi evoluţia rapidă a semnelor, datorită unei degenerescenţe chistice sau unei hemoragii în adenom, tulburări care pot să survină spontan sau în cursul unei radioterapii ;

— *apariţia şi dezvoltarea lentă, progresivă,* în care semnele tumorale sînt legate de dezvoltarea unui adenom fără chist.

În funcţie de predominanţa simptomelor, distingem :

a) *forme oculare,* care traduc o dezvoltare supraselară precoce ;

b) *forme cefalalgice,* în care cefaleea retroorbitară este repede înlocuită prin cefalee difuză, predominant occipitală ;

c) *forme hipotalamice,* în care predomină tulburările funcţiilor hipotalamice ca : tulburări ale somnului, tulburări psihice, tulburări ale reglării termice, tulburări circulatorii, tulburări în reglarea apei şi

d) *forme cu evoluţie anormală,* forme neurologice cînd tumoarea se dezvoltă posterior.

C. *Adenoamele cu acromegalie tranzitorie* se datorează tumorilor slab acidofile. Clinic, se însoţesc de un tablou frust, de acromegalie, dar şi de fenomene de hipopituitarism, cu scăderea funcţiilor genitale şi a secreţiei de ACTH.

Din punct de vedere histologic aceste adenoame sînt constituite din : *celule de tip embrionar,* care se pare că sînt adenoame de tranziţie; *celule slab acidofile* şi *celule cu tendinţă la acidofilie.* Coloraţiile actuale nu pun în evidenţă granulaţii acidofile, dar protoplasma celulelor are o afinitate selectivă pentru coloranţii celulelor acidofile, arhitectura adenomului semănînd cu cea a adenomului acidofil. În sfîrşit, *adenomul eozinofil cu acromegalie şi sindrom Cushing,* este întîlnit în unele tumori hipofizare, cînd se produce un exces de secreţie de ACTH, cu stimulare excesivă a suprarenalelor (pe lîngă hipersecreţia de STH, caracteristică acromegaliei). Mecanismul de producere poate fi hipertonia axului hipotalamo-hipofizo-suprarenal, dar nu este exclus să existe şi tulburări în mecanismul de inactivare a cortizonului, avînd în vedere modificările metabolice din acromegalie, ca şi insuficienţa hepatorenală din această boală.

5.8.2. ADENOMUL BAZOFIL

Boala Cushing, descrisă iniţial în 1932 de Harvey Cushing, a fost pusă în legătură cu hiperpituitarismul din cadrul unor adenoame bazofile. Studiind un mare număr de hipofize prelevate la necropsie, Susman a constatat că o proporţie de 2,1% din glandă prezenta mici adenoame bazofile, fără să fi fost semnalat vreun semn de bazofilie în timpul vieţii. Cercetări ulterioare au arătat că sindromul poate să apară fie ca rezultat al unei tumori hipofizare (cu producere excesivă de ACTH şi stimulare a corticosuprarenalei), fie printr-o hiperplazie primară sau tumoare primară a suprarenalei. În ambele cazuri, există un exces de secreţie corticosuprarenală. Mai recent au fost descrise sindroame Cushing în cadrul

Scanned with OKEN Scanner

unor tumori maligne din afara sistemului endocrin, ca și în cazuri fără tumoare, care prezentau numai o hiperactivitate a axului hipotalamo-hipofizosuprarenal. S-a hotărît ca termenul de *boală* Cushing să fie atribuit cazurilor de tumoare hipofizară, iar termenul de *sindrom* Cushing, să se atribuie celorlalte cazuri, cu semne clinice de hipercorticism.

Caracterele principale ale bolii sau sindromului sînt :

— obezitatea trunchiului, mai ales a abdomenului, a șoldurilor, a feței (facies „în lună plină"). Grăsimea nu se depune la membre, ci centripet, ceea ce face ca acestea să pară atrofiate ;

— pe suprafața abdomenului, uneori pe torace și rădăcina membrelor, se găsesc vergeturi roș-violacee, datorate distensiei țesuturilor ;

— policitemie, cu cianoza feței, mîinilor și picioarelor ;

— creșterea exagerată a părului (hirsutism), cu pigmentarea tegumentului. La femei apare mustață sau barbă ;

— osteoporoză, rarefiere cu friabilitate osoasă. Rarefierea osoasă a vertebrelor provoacă deformarea coloanei și fenomene de compresiune radiculară spinală și medulară, în formele mai avansate ;

— cifoza dorsală, împreună cu grăsimea depusă în regiunea interscapulară, dau aspectul cunoscut sub numele de „buffalohump" (ceafă de bizon) ;

— hipertensiune arterială ;

— scăderea, pînă la dispariție, a funcțiilor gonadice ;

— hiperglicemie cu glicozurie (diabet steroid) ;

— atrofia testiculelor sau ovarelor ;

— hipertrofia corticalei suprarenale, cu excreție urinară crescută de 11-oxicorticoizi și, adesea, de 17-cetosteroizi ;

— creșterea raportului acid uric/creatinină ;

— eozinopenie, limfopenie ;

— tulburări hidroionice : potasiu scăzut, retenție de clorură de sodiu, sporirea lichidelor organismului, cu tendință de edeme ;

— hipercolesterolemie ;

— tulburări psihice ca : apatie, diminuarea activității intelectuale și psihice, iritabilitate, accese de agitație psihomotrie, confuzie tranzitorie, depresiune (Arseni și colab., 1967).

Sindromul Cushing se întîlnește mai des la femei decît la bărbați.

Forme clinice. *În funcție de vîrstă :*

a) forme prepubertare (trebuie diferențiate de sindromul Pellizi, datorat leziunilor diencefalului) ;

b) forme climacterice (trebuie diferențiate de obezitate, hiperpilozitate și hipertensiune, întîlnite adesea la această vîrstă).

În funcție de *evoluție :*

a) forme *rapid evolutive*, care duc la exitus în aproximativ 2 ani ;

— *forme lente*, cu evoluție îndelungată, de mai mulți ani.

În funcție de *simptome :*

a) forme fără modificări selare sau oftalmologice ;

b) forme cu modificări selare și oftalmologice, din cadrul tumorilor hipofizare.

Scanned with OKEN Scanner

Etiopatogenia sindromului Cushing. Numeroşi autori, printre care Bagdasar şi Arseni neagă existenţa adenomului bazofil, pentru că în afară de Cushing, nimeni nu l-a mai întîlnit în forma sub care se înţelege tumoarea hipofizară. Olivecrona (1967) citează un singur caz de adenom bazofil cu şa mărită. Se admite existenţa unor grămezi celulare bazofile în cadrul unor hipofize de volum normal, care într-un stadiu anumit ar produce secreţie în exces de hormon corticotrop.

Cercetări mai recente au dus la concluzia că sindromul Cushing poate fi indus de numeroase împrejurări :

— *hipertonia axului hipotalamo-hipofizo-suprarenal.* Perturbarea primitivă fiind intracraniană, în regiunea hipotalamusului (sechele de encefalită, hidrocefalie etc.), hipofiza este stimulată în producerea corticotropinelor de către celule beta (Arseni, Simionescu, Maretsis, 1974). Tumorile cerebrale se pot însoţi de sindrom Cushing (Arseni, Maretsis, Rodin, Guran, Carp, 1967) ;

— *tumorile hipofizare,* mai mult sau mai puţin voluminoase, cu celule cromofobe, cromofile mixte, sau adenocarcinoamele hipofizare se pot însoţi de sindrom Cushing. Explicaţia o oferă teoria unicitaristă a celulelor hipofizare, potrivăt căreia din celula de origine pot să ia naştere celule cromofobe sau cromofile, în funcţie de faza de secreţie în care este surprinsă (Rovit şi Berry, 1965). După faza secretorie, celula beta se transformă în celulă cromofobă, în funcţie de stimulii secretori din hipotalamus. Au fost descrise sindroame Cushing şi în tumorile hipofizare cu celule acidofile ;

— *tumoarea de suprarenală sau hiperplazia primitivă a suprarenalelor,* pot să genereze un sindrom Cushing, cu androgeni urinari mult crescuţi ;

— *sindrom Cushing iatrogen,* prin aport excesiv de cortizon, după tratamente hormonale prelungite (Arseni, Maretsis, Mesteş, 1972 ; Maretsis, Mesteş, Arseni, 1974) ;

— *cancerele primitive,* în afara sistemului hipofizosuprarenal, cum ar fi cancerul pulmonar, timic, pancreatic, tiroidian etc., pot provoca apariţia de sindroame Cushing prin exces de corticoizi, secretaţi de suprarenale, stimulate anormal ;

— *sindroame Cushing reactive,* ca urmare a mecanismelor de adaptare (Vahus şi Coulomb, 1958), sau a hipercorticismului „secundar" (autorii anglo-saxoni). Agentul patogen stimulează secreţia suprarenalei, care scade după încetarea acţiunii agentului stimulator. Cînd însă agentul patogen are acţiune de lungă durată, hipercorticismul secundar se transformă într-unul primar, prin hiperplazia suprarenalelor, ducînd la boala Cushing. Astfel de cazuri se întîlnesc în suprasolicitări psihice, stress-uri prelungie, emoţii, infecţii cronice, traumatisme, foame şi însetare, administrare de insulină, sarcină, administrarea îndelungată de hidrazidă izonicotinică, salicilaţi şi derivaţi (aspirină, PAS), în care este stimulată secreţia în exces a suprarenalelor.

Diagnosticul pozitiv al sindromului Cushing se impune în prezenţa a cel puţin patru din următoarele manifestări (Milcu, 1967) :

— adipozitate cu distribuţie predominant tronculară şi cu pletoră ;

Scanned with OKEN Scanner

— alterări cutanate (striuri roşii sau atrofiate apreciabile, cu sau fără echimoze) ;
— virilizare ;
— osteoporoză sau atrofii musculare ;
— hipertensiune arterială ;
— tulburări ale metabolismului glucidic.

Facem aceste precizări, pentru că, din descrierea tabloului clinic anterior rezultă că unele din semne nu se întîlnesc totdeauna în sindromul Cushing.

Modificările descrise de Crook constau în hialinizarea, degranularea, vacuolizarea şi balonizarea nucleilor celulelor bazofile hipofizare, şi ar reprezenta un stadiu de inactivitate a acestor celule, ca o consecinţă a corticoizilor circulanţi, produşi în exces de tumoarea suprarenală, sau a administrării terapeutice în exces de ACTH sau corticoizi. Aceste modificări celulare hipofizare însoţesc unele sindroame Cushing (Danowski, 1952).

5.8.3. ADENOMUL CROMOFOB

Adenomul cromofob este afecţiunea caracterizată prin fenomene de insuficienţă hipofizară (sindrom Babinski-Fröhlich, caracterizat prin scăderea metabolismului etc.). În evoluţia sindromului se disting mai multe faze, iar histologic, adenomul este format din celule cromofobe.

Faza endocrină — Diminuare progresivă a funcţiilor sexuale. Femeile acuză tulburări ale ciclului menstrual sau instalarea unei amenorei. Libidoul scade la ambele sexe. Impotenţă sexuală la bărbat. La vîrsta tînără, hipogenitalitate manifestă. Astenie, hipotensiune arterială permanentă. Caracterul bolnavilor se schimbă : scade activitatea, devin apatici, iritabili, friguroşi. Tegumentul este palid, adipozitate moderată, predominant tronculară, modificări atrofice ale pielii şi perilor. Bolnavii acuză dureri epigastrice, veziculare, cu iradieri ascendente, dureri dorsale de tipul curbaturii, digestia este laborioasă, uneori diaree postprandială. Dispepsie hiperclorhidrică, dureri abdominale şi uneori constipaţie.

Semne locale precoce ale tumorii selare : cefalee anterioară, retroorbitară sau fronto-temporală, datorită distensiei capsulei hipofizare ; şaua turcească este mărită.

Evoluţia acestor semne este lentă, dar degenerescenţa chistică a adenomului sau o hemoragie în adenom, pot să determine un debut brusc al tabloului clinic descris (Arseni, Maretsis, 1974).

Faza oculară apare odată cu creşterea volumului tumorii, care depăşeşte şaua şi comprimă căile optice.

La semnele amintite, care se accentuează treptat, se adaugă hemianopsia bitemporală, semn caracteristic al comprimării chiasmei. Începe cu cvadrantul supero-extern, apoi cuprinde progresiv întregul hemicîmp temporal. Pe lîngă deficitul de cîmp vizual, se adaugă o paloare papilară, cu scăderea acuităţii vizuale, care poate să ajungă pînă la cecitate. Uneori tulburarea cîmpului vizual nu începe periferic, ci printr-un scotom para-

Scanned with OKEN Scanner

central hemianopsic bitemporal, care alterează rapid vederea centrală. După cum sînt comprimate căile optice, variază și deficitul de cîmp vizual : scotom de joncțiune Traquair, leziune a corpului chiasmei, care duce la deficit central sau periferic asociat, atingerea chiasmei de jos în sus, cu deficite centrale și periferice bitemporale, atingerea bandeletelor, cu hemianopsie omonimă. Mai pot să apară tulburări din partea nervilor oculomotori (III, IV și VI). Hemianopsia poate fi asimetrică și, în cazuri rare, poate fi binazală, probabil datorită atrofiei interstițiale a nervului optic, prin ischemie sau abiotrofie, în procesele toxice sau infecțioase.

Reacția hemiopică Wernicke poate să arate dacă sînt sau nu prinse fibrele reflexului pupilar.

În această fază șaua este balonată și mărită în toate diametrele. Apofizele clinoide anterioare și posterioare sînt subțiate, ca și pereții șeii.

Faza complicațiilor neuropsihice. În stadiul tardiv al evoluției, tumoarea devine extraselară și se adaugă semne ca în tumorile cerebrale, ce vor fi descrise la formele clinice.

Tulburările oculare se accentuează și apare cecitatea. Aceasta poate fi unilaterală, ca urmare a atrofiei optice, cu stază papilară sau edem papilar la celălalt ochi, realizînd sindromul Foster-Kennedy.

Faza de comă, în cazurile neglijate, are sfîrșit letal.

Forme clinice : — *forma adultului,* care prezintă tabloul descris anterior ;

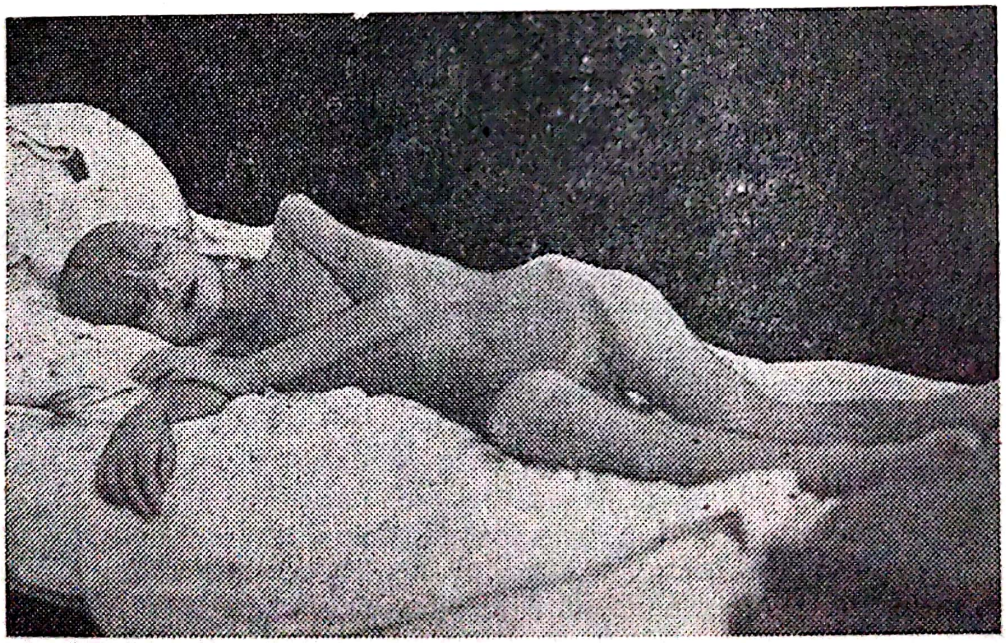

Fig. 37. — Caşexie la o bolnavă tînără cu tumoare hipofizară.

— *forma vîrstelor tinere,* sindromul adipozo-genital (Babinski-Fröhlich) și mai rar sindromul de dispituitarism slab Cushing. Au fost descrise și stări de caşexie (fig. 37) ;

— *forma fără tulburări morfologice, la care diagnosticul este mai dificil ;*

— *forma cu manifestări morfologice de tipul hiperpituitarismului* ca : sindrom Cushing, acromegalie, tirotoxicoză, explicată prin faptul că celulele adenomului cromofob nu sînt inerte, ci secretă hormoni tropici, sau că prezența adenomului face să crească hormoni tropici, sau că prezența adenomului face să crească capacitatea secretorie a cromofilelor ;

— *forme în funcție de volum și topografie.* Date de adenomul cromofob expansiv, prezintă un tablou clinic care variază în raport cu direcția expansiunii. Sînt descrise :

a) *expansiunea inferioară* traversează planșeul selar și tumoarea invadează sinusul sfenoid, venind în contact cu mucoasa sinusului, care se răsfrînge asupra tumorii. Radiologic apare o opacifiere și o dispariție a cavității sinuzale. Neoperată, expansiunea își urmează drumul, erodează peretele inferior al sinusului sfenoidal, dînd semne de obstrucție nazală, uneori chiar fistulă cu lichid cefalorahidian. Pătrunderea în cavitățile nazale este rară. Uneori poate să invadeze și celulele etmoidale, să perforeze jugumul și să se propage în etajul anterior al craniului ;

b) *invadarea sinusului cavernos* se traduce clinic prin triada : semne de obstrucție venoasă, semne trigeminale și paralizii oculomotorii.

Sindromul nu este totdeauna complet :

— exoftalmie, edemul palpebral și dilatarea venelor palpebrale sînt semnele obstrucției venoase ;

— prinderea ramurii oftalmice a trigemenului se traduce prin durere, hipoestezie în teritoriul corespunzător, areflexie corneeană. În cazurile în care invadarea cuprinde și ganglionul Gasser, sînt interesate toate ramurile senzitive ale acestuia ;

— semne din partea nervilor oculomotori (III, IV, VI) caracterizate prin diplopie, pareze sau paralizii ale acestor nervi, care pot să ducă pînă la oftalmoplegie totală unilaterală, excepțional bilaterală. Cînd apare brusc, cauza nu mai este invadarea sinusului, ci o hemoragie în tumoare, sau o degenerescență chistică instalată acut.

Un sindrom Claude Bernard-Horner poate să apară ca o consecință a atingerii simpaticului pericarotidian, eventualitate foarte rară. Ceea ce pledează pentru invadarea sinusului cavernos, în absența semnelor de obstrucție venoasă, este atingerea trigementului, asociată cu o oftalmoplegie progresivă ;

c) *expansiunea superioară retrochiasmatică* este cea mai gravă formă și are faze intermediare :

— stadiul de *nodul retrochiasmatic* este clinic asimptomatic, mascat de chiasmă. Cu greu se poate pune în evidență, chiar prin mijloace paraclinice ;

— în stadiul de *expansiune retrochiasmatică* se umple cisterna interpedunculară, este acoperit de planșeul ventricular, rupe corpii mamilari, împinge trunchiul cerebral înapoi, pe furca cortului cerebelului și intră în sus, în cavitatea ventriculului III, pe care-l dilată progresiv, pînă la obliterarea orificiilor interventriculare Monro. În raport cu volumul variază și semiologia : somnolență, accese de narcolepsie, diabet insipid, tulburări termice și vasomotorii, glicozurie, semne atribuite suferinței hipotalamusului.

Scanned with OKEN Scanner

Tulburările mintale ca : psihoza confuzional-onirică, sindromul Korsakoff, sînt datorate atingerii corpilor mamilari. Semnele piramidale și atingerea nervilor cranieni (perechile IX și XII) traduc suferința trunchiului cerebral. Comprimarea apeductului Sylvius și orificiilor Monro, poate să antreneze semne de hipertensiune intracraniană ;

d) *expansiunea temporală* înaintează prin regiunea retrochiasmatică și laterală de-a lungul bandeletelor optice, comprimă spațiul perforat anterior, înconjură carotida, ajunge în valea sylviană și sfîrșește prin a comprima lobul temporal, pe care-l poate invada pînă la cornul ventricular. Mai rar se întîmplă ca fosa temporală să fie invadată pe cale transcavernoasă sau extraduralâ. Simptomele suplimentare sînt crizele comițiale și uncinate, hemianopsia în cvadrant superior, afazia etc. ;

e) *expansiunea prechiasmatică* se face spre etajul anterior al craniului, este multă vreme bine tolerată, motiv pentru care poate să atingă un volum enorm, ceea ce l-a făcut pe Cushing să afirme că „cele mai voluminoase tumori cerebrale sînt adenoamele hipofizare". Ele rămîn mediane și dau aceleași semne ca meningiomul olfactiv : tulburări mintale, crize comițiale generalizate, anosmie, tulburări piramidale și prepiramidale etc. Uneori invadează parenhimul frontal, ajungînd pînă la cornul ventricular frontal.

Aceste forme expansive de adenom cromofob se complică cu semne ale tumorilor cerebrale propriu-zise, ceea ce obligă la investigații neurochirurgicale. Astfel apar modificări pe traseele electroencefalografice, în raport cu volumul tumorii și cu formațiunile encefalice interesate. Modificările EEG sînt cu atît mai grave, cu cît suferința hipotalamusului este mai accentuată. Anomaliile electrice se pun în evidență prin utilizarea mai ales a electrodului bazal (Arseni, Maretsis, Cristian, Terzi, Roman, Tudor, 1967) ;

f) *expansiunea în canalele optice* dă fenomene din partea nervului optic comprimat în canal ;

— *forme în funcție de evoluție.* În mod obișnuit evoluția unui adenom cromofob este lent progresivă. Există cazuri cînd evoluează rapid, ca în :

a) *forma acută,* cînd tumoarea comprimă brutal formațiunile vecine (degenerescență acută chistică, sau hemoragie în tumoare) ;

b) *forma meningeală,* legată de o hemoragie acută în tumoarea care invadează și spațiile subarahnoidiene ;

c) *forma supurată,* cînd adenomul cromofob se infectează de la o supurație din vecinătate, sau prin metastază septică dintr-un focar de la distanță. Debutul este ca al unei meningite acute. Semnele meningeale domină tabloul.

5.8.4. SINDROMUL DE GALACTOREE ȘI AMENOREE

Sindromul de amenoree cu galactoree din tumorile hipofizare apare fără diminuarea excreției de gonadotropină și, uneori, chiar fără lărgirea șeii turcești. Se datorează hiperproducției de prolactină, întîlnită frecvent și în lipsa tumorilor hipofizare. Se pare că factorii fiziopatologici

Scanned with OKEN Scanner

sînt adenomul, care, de cele mai multe ori cromofob, sporește producerea de prolactină și tumoarea hipofizară, care, inactivă hormonal, își întrerupe legăturile cu hipotalamusul, astfel încît prolactin inhibiting factor (PIF) rămîne fără efect. Pe lîngă adipozitate, hirsutism și seboree, în majoritatea cazurilor 17-ketosteroizii sînt ușor crescuți, iar excreția de gonadotropină este absentă sau insuficientă (de obicei este normală în cursul amenoreei de lactație).

La bărbați apar sindromul de feminizare și hiperprolactinemie.

Diagnosticul diferențial se face cu : sindromul Chiari-Frommel (lactație persistentă după naștere, cu încetarea excreției gonadotropinei), galactoreea iatrogenă (prin cloropromazină, imipramină, methyldopa, inhibitori ai ovulației, reserpină) și secționarea tijei hipofizare. La copii galactoreea poate să apară și în pubertatea precoce și hipertiroidie.

În toate cazurile este vorba de o deficiență de PIF.

5.8.5. ADENOMUL MIXT HIPOFIZAR

Sindromul hipofizar este de hiper- și hipopituitarism. Se găsesc atît celule cromofile, cît și cromofobe.

5.8.6. ADENOMUL MALIGN HIPOFIZAR

Malignitatea este caracterizată histologic prin aspectul atipiilor celulare, adenocarcinoame care pot să metastazeze în restul organismului. Evoluția este rapidă, dacă malignitatea este inițială și mai puțin rapidă, dacă un adenom cromofob se malignizează ulterior. Semnele clinice endocrine și neuropsihice sînt în raport cu activitatea secretorie a celulelor și volumul tumorii (fig. 38).

5.8.7. CRANIOFARINGIOMUL

Deși nu este un adenom propriu-zis al hipofizei, ci un teratom rezultat din resturile embrionare ale pungii Rathke și dezvoltat în teritoriul hipofizei și tijei acesteia, provoacă apariția unui sindrom de hipopituitarism, interesînd atît hipofiza anterioară, cît și pe cea posterioară. Infantilismul și distrofia adipozogenitală, sînt semnele endocrine principale, apărute la bolnavii de vîrstă mică.

Semnele oculare, asemănătoare cu cele descrise la adenomul cromofob, depind de expansiunea și volumul tumorii. Nici semnele de hipertensiune intracraniană și neurologice nu diferă de cele descrise la forma expansivă a adenomului cromofob. Semnul care deosebește craniofaringiomul de tumorile hipofizare este aspectul radiologic, de calcificări intra- și extraselare.

Semnele morfologice de hipopituitarism și semnele de compresiune tumorală depinzînd de volumul craniofaringiomului determină forme cli-

Scanned with OKEN Scanner

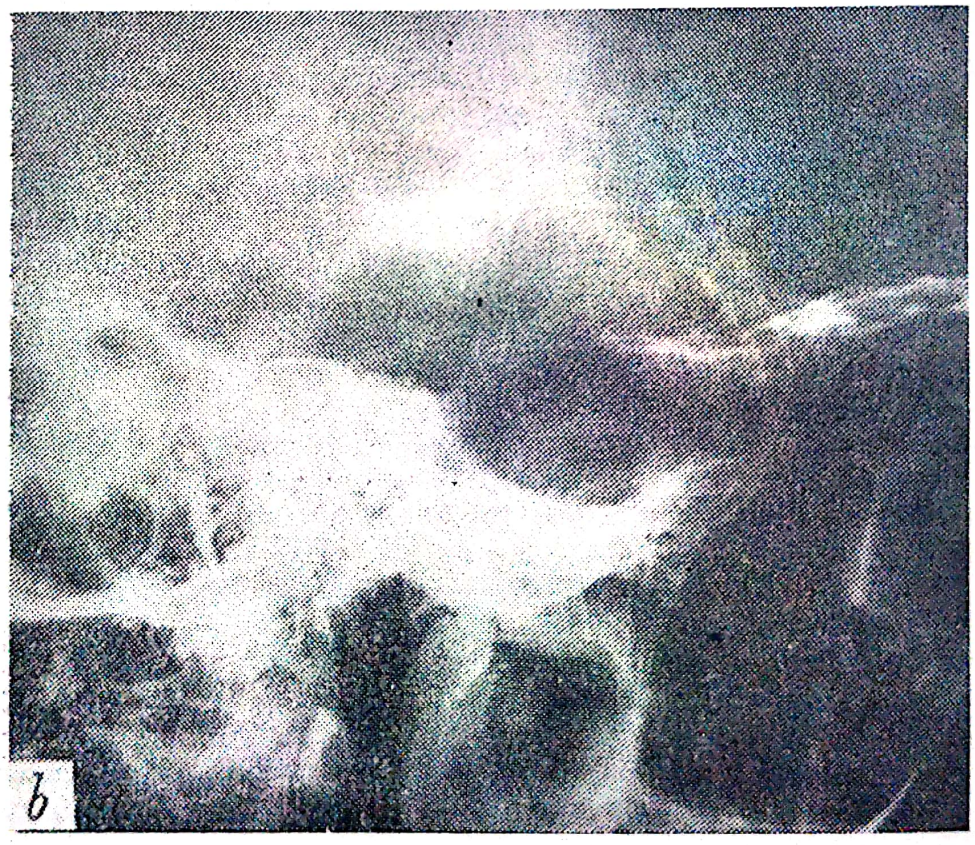

Fig. 38. — Aspect radiologic al șeii turcești într-un caz de cancer hipofizar.

În a și b șaua este distrusă, dorsul și fundul șeii apar șterse;

Scanned with OKEN Scanner

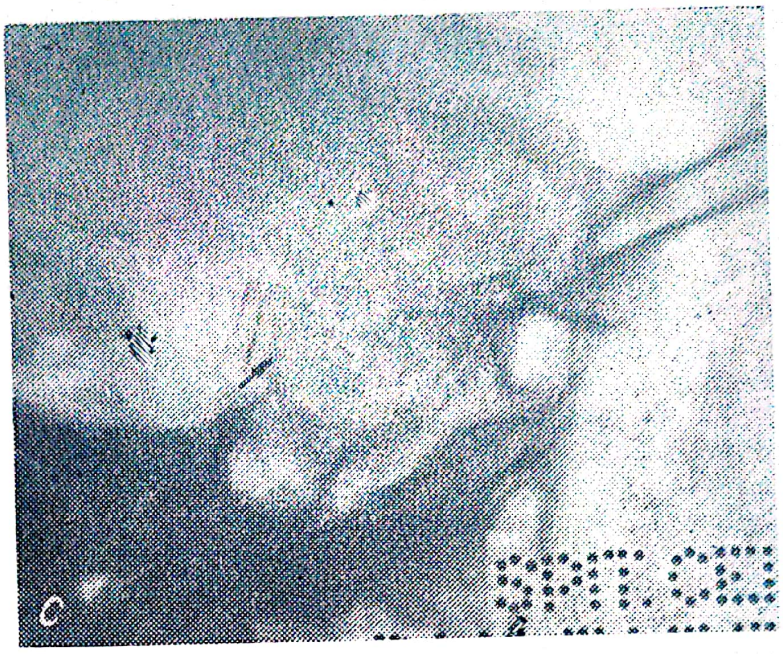

c — dorsul selar apare fracturat, datorită unei tumori chistice.

nice complete sau incomplete. Cel mai frecvent apare la copii, dar se întîlnește și la adolescenți, precum și la adultul între 30—40 de ani. Localizarea care poate fi intraselară, supraselară (cel mai frecvent, supra- și intraselară, și, mai rar, intrasfenoidală), determină simptomatologia : forma intraselară va da tulburări endocrine mai accentuate, forma supraselară va da semne mai ales de tumoare cerebrală (Arseni, Maretsis, 1972).

5.8.8. SINDROMUL HIPOPITUITAR TERAPEUTIC

Se instalează consecutiv hipofizectomiei, secționării tijei hipofizare, prin implantare de izotopi radioactivi în hipofiză (Schaub, 1966), prin raza protonică sau ultrasunete aplicate pe hipofiză, intervenții care sînt practicate în cancere avansate ale sînului și în cancere de prostată, pentru ameliorarea durerilor, iar în retinopatia diabetică, pentru oprirea evoluției afecțiunii, precum și în exoftalmiile maligne. Apare un hipopituitarism cvasicomplet, plus diabet insipid. Acesta din urmă este trecător, dacă tija a fost secționată cît mai aproape de hipofiză, și permanent, dacă secționarea s-a făcut mai aproape de hipotalamus, unde se produc leziuni ischemice prin secționarea vaselor portale lungi (Adams și colab., 1966).

Rousey și Messinger (1946) susțin că poliuria prin leziune hipofizară se explică prin deficiența secreției principiului antidiuretic, care este simultană cu tulburarea funcției neurocrine. Mecanismul ameliorării obținută după hipofizectomie nu este precizat (Donowski, 1963).

5.8.9. DIAGNOSTICUL SINDROAMELOR TUMORALE HIPOFIZARE

Precizarea diagnosticului se face cu ajutorul metodelor clinice și paraclinice (radiologie, laborator etc.). Dozările hormonale prin metode

Scanned with OKEN Scanner

radioimunologice permit depistarea hipersecreției sau hiposecreției tumorilor hipofizare în faza de microadenoame, înainte de apariția semnelor clinice sau neuroradiologice. Tumorile preselare sau la distanță de șa pot să dea sindroame neuroendocrine, iar leziunile vasculare cerebrale, sau periselare, sau sechelele encefalitice, pot să provoace apariția sindroamelor hipofizare.

Exoftalmia din tumorile hipofizare trebuie diferențiată de alte exoftalmii cu etiologii variate. Studiul evoluției acuității vizuale și al cîmpului vizual completează diagnosticul tumorilor hipofizare.

Tulburările acuității vizuale în adenoamele hipofizare sînt frecvente în perioada de stare : 85,33% (Arseni—Maretsis, 1974) ; 89,4% (Walsh, 1957). Cel mai des sînt întîlnite în adenoamele cromofobe, datorîndu-se compresiunii nervilor optici de către adenomul exteriorizat. Diminuarea acuității poate fi unilaterală sau bilaterală de la început, sau unilaterală la început și apoi devine bilaterală, cu creșterea tumorii. Scăderea progresivă a vederii duce la cecitate unilaterală sau bilaterală. Scăderea unilaterală constituie adesea unicul simptom de debut în tumorile hipofizare, ceea ce face ca examinatorul neavertizat, să o interpreteze ca o nevrită retrobulbară. Odată instalată, cecitatea este ireversibilă, chiar dacă bolnavul este operat.

Tulburările de cîmp vizual sînt consecința comprimării chiasmei sau bandeletelor optice. Comprimarea unui singur nerv duce la deficit temporal, fără lezarea chiasmei, prin interesarea fibrelor nazale ce se încrucișează în chiasmă. Frecvent hemianopsiile sînt asimetrice (Arseni, Lascu, 1958) și incongruente ; pot fi bitemporale, omonime sau altitudinale. Rareori sînt congruente. Hemianopsiile din tumorile hipofizare sînt uneori greu de diferențiat de hemianopsiile ivite, ce-i drept mai rar, prin tumori de fosă posterioară, prin dilatarea ventriculului III (în acestea din urmă, hemianopsiile însoțindu-se de edem sau stază papilară) și apar într-un stadiu tardiv al evoluției tumorii de fosă posterioară. În adenoamele hipofizare, deficitul de cîmp vizual debutează adesea în cvadrantul superior extern, apoi cuprinde și pe cel inferior, realizînd hemianopsia, semn de agravare în evoluția adenoamelor hipofizare.

Postoperator, revenirea treptată a cîmpului vizual este un indiciu de eficiență terapeutică, îmbunătățită adesea de roentgenterapie postoperatorie.

Fundul de ochi. Paloarea papilară cu defect de cîmp vizual sugerează existența unei tumori hipofizare. Paloarea papilară nu este însoțită totdeauna de interesarea acuității vizuale. După operație, persistența palorii papilare nu împiedică revenirea vederii (Arseni, Lascu, 1958). Cînd se adaugă și fenomene de HIC, apar edem sau stază papilară. Dacă paloarea papilară se asociază cu escavarea discului, prognosticul este nefavorabil pentru vedere. Hemoragiile intratumorale agravează simptomele oculare.

Paralizia oculomotorilor, extrem de rară în tumorile hipofizare se datorează comprimării peretelui sinusului cavernos de către tumoarea expansionată. Apariția precoce a paraliziei oculomotorilor are un prognostic bening ; prognosticul este nefavorabil cînd apare tardiv.

Scanned with OKEN Scanner

O.S.

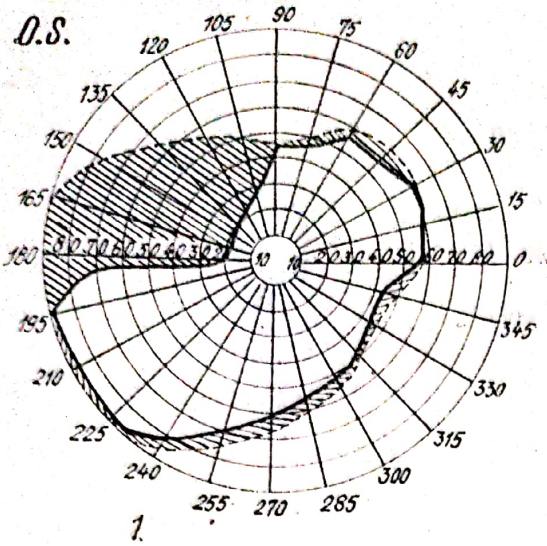

1.

O.D.

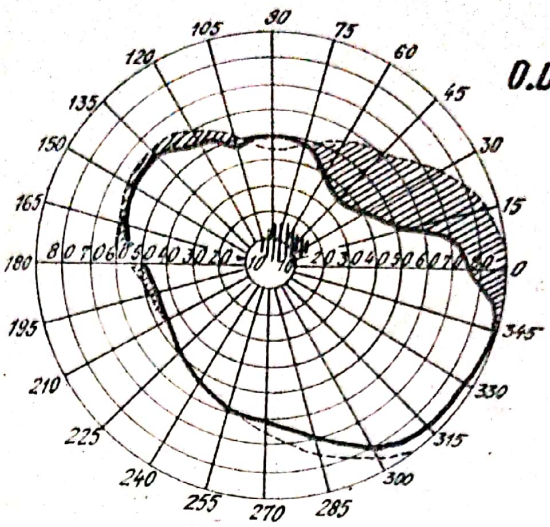

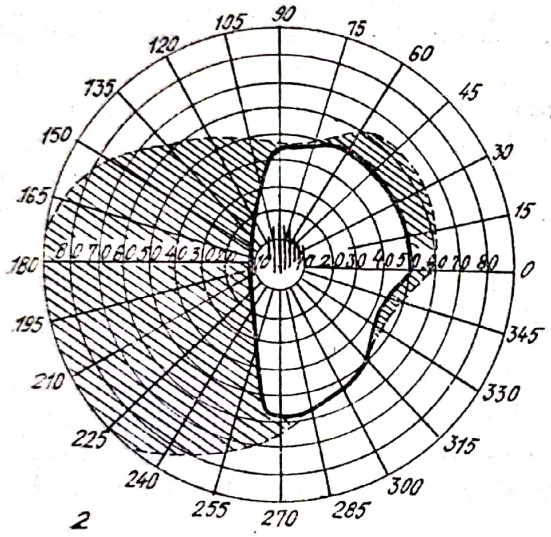

2

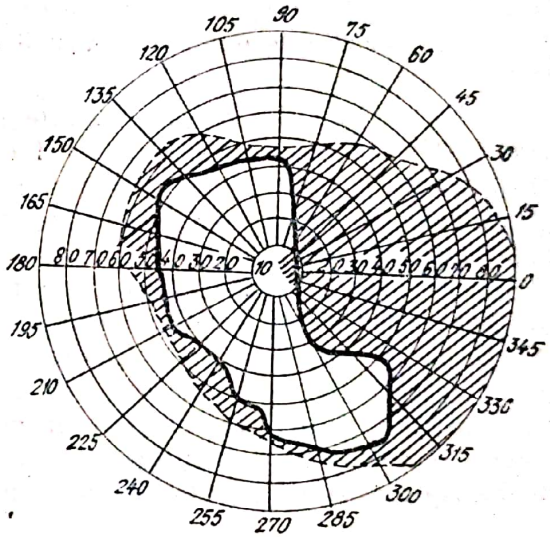

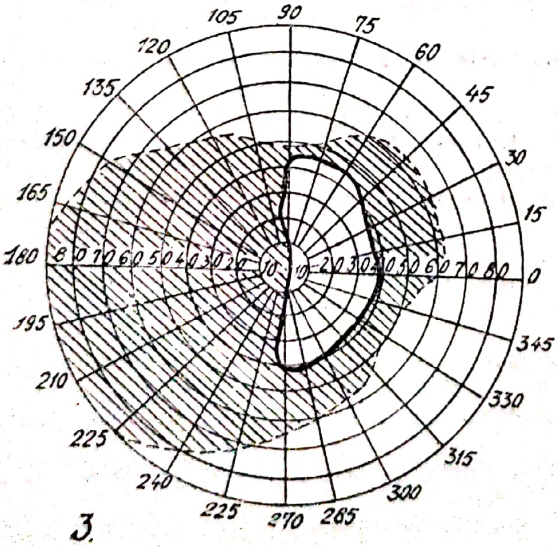

3.

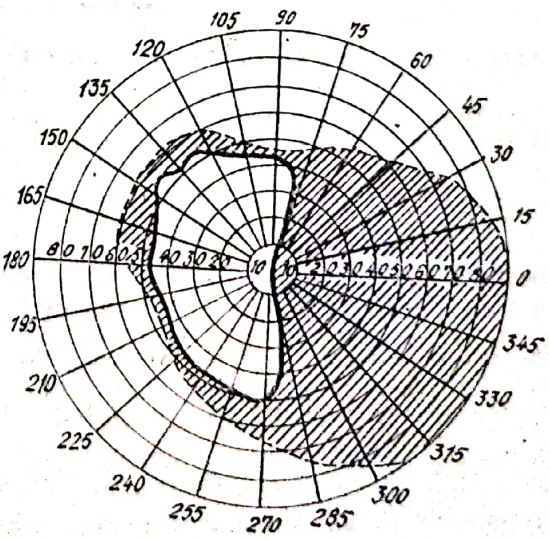

Scanned with OKEN Scanner

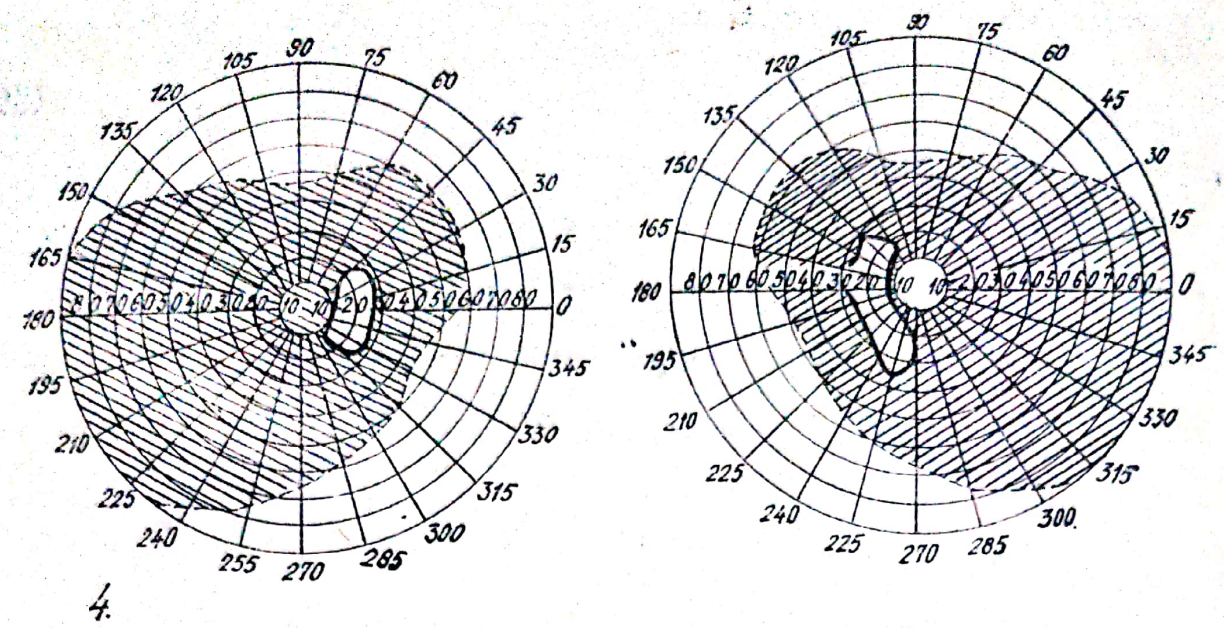

Fig. 39. — Dinamica modificărilor cîmpului vizual în cursul evoluției unei tumori hipofizare

Valoarea tulburărilor vizuale pentru prognosticul vederii după ablația tumorilor hipofizare (Arseni, Lascu, 1958). Diminuarea precoce a acuității vizuale centrale și prezența scotomului central unilateral indică un prognostic foarte rezervat, fasciculul macular fiind afectat, iar tulburările vizuale ireversibile.

Scotoamele hemianopsice și sindromul chiasmatic indică un prognostic favorabil pentru vedere, dar sindromul chiasmatic asimetric, și hemianopsia omonimă unul nefavorabil, prin evoluția posterioară a tumorii.

Îngustarea concentrică a cîmpului, însoțită de hemianopsie instalată tardiv, indică modificări în nervul optic, independente de compresiune și agravează prognosticul, care este mai favorabil în cazul evoluțiilor rapide, unde atrofia fibrelor nu a avut timp să se instaleze (fig. 39).

BIBLIOGRAFIE

Adams Hume J., Danie M., Prichard P., Marjorie M. L. — J. Neurol. Neurosurg. Psychiat., 1966, 29, 6, 545—555.

Arseni C., Lascu Florentina — Neurochirurgie (Paris), 1958, 4, 329—334.

Arseni C., Rodin Z., Opran H., Maretsis M., Damian A. L., Teodoru M., Strassman E. — Stud. Cerc. Endocr., 1967, 18, 421.

Arseni C., Maretsis M., Cristian K., Terzi A., Roman I., Tudor I. — Stud. Cerc. Endocr., 1967, 18, 1, 79—89.

Arseni C., Maretsis M. — Neurochirurgia (Stutt.), 1972, 15, 1.

Arseni C., Maretsis M., Mesteș E. — Rev. roum. Endocr., 1972, 9, 6, 401—467.

Arseni C., Maretsis N. — În : Procesele expansive intracraniene, vol. II, Ed. Acad. R.S.R., București, 1974, p. 88.

Arseni C., Simionescu M., Maretsis M. — Rev. roum. Endocr., 1974, 11, 2, 127—132.

Bagdasar D., Arseni C. — Traité de Neurochirurgie, Ed. Acad, R.P.R., București, 1951.

Bergland Cl. — În : Progress in neurological Surgery, Ed. S. Karger, Basel, 1975, vol. VI, p. 62—94.

Danowski S. T. — Clinical Endocrinology, vol. I, Williams & Wilkins, Company,

Scanned with OKEN Scanner

Baltimore, 1962.
Maretsis M., Mesteş E., Arseni C. — Neurologia (Buc.), 1974, 19, 5.
Milcu St. M. — Endocrinologia clinică, Ed. medicală, Bucureşti, 1967.
Olivecrona H. — În : Handbuch der Neurochirurgie (ed. Olivecrona şi Töunis), vol. IV, part. IV, Springer Verlag, Berlin-Heidelberg-New York, 1967, p. 228—259.
Pierre Marie — Rev. méd. (Paris), 1886, 6, 297—333.
Puech P., Desviques P., Naudascher J. — Enciclopédie médico-chirurgicale, Système Nerveux, vol. III, 17340, A10, 6, 7, 1954—1960.
Rovit L. R., Berry R. — J. Neurosurg., 1965, 23, 3, 270—295.
Schaub C. — Neurochirurgie (Paris), 1966, 12, 2, 241—273.
Sheehan H. L., Summers K. V. — Quart. J. Med., 1949, 18, 319—378.
Simonds M. — Virchows Arch. Path. Anat., 1914, 217—226.
Vahue J., Colomb J. — Maroc méd., 1958, 37, 214—320.
Walsh B. F. — Clinical neuroophthalmolog., ed. a 2-a, Williams & Wilkins Company, Baltimore, 1957.
Wilkins L. — The Diagnosis and Treatment of Endocrine Disorders in Childhood and Adolescence, ed. a 3-a, Ch. C. Thomas, Publishers, Springfield, Ill., 1966.

5.9. TRATAMENTUL TUMORILOR HIPOFIZARE

Prima operaţie pentru tumoare hipofizară a fost efectuată în 1889 de Horsley, pe cale subfrontală ; a fost doar o intervenţie exploratorie, fiindcă a considerat că tumoarea era inoperabilă ; pentru că nu a publicat această operaţie, mulţi autori consideră că Paul şi Caton (1893) au avut întîietate în operaţiile de hipofiză. La un bolnav cu acromegalie, aceştia au ridicat osul temporal, lăsînd dura intactă. Horsley, între 1889 şi 1906, a operat intracranian 10 tumori hipofizare, soldate cu două decese. În 1907, Schloffer a comunicat prima operaţie de tumoare hipofizară prin abord direct transsfenoidal. Tehnica operatorie cuprindea într-un prim timp răsturnarea nasului într-o parte, ca o filă de carte şi rezecarea a tot ce se găsea în cale pînă la sinusul sfenoidal. Gramenga (1907) a comunicat un caz de acromegalie, tratat prin radioterapie. Tot în 1909, Krause îşi publică succesul obţinut prin operaţia transsfenoidală într-o tumoare hipofizară.

Cushing (1909) a operat pe cale extracraniană un acromegalic, care a supravieţuit operaţiei timp de 21 de ani.

Calea transsfenoidală, sub mucoasă, constituie un pas important în ameliorarea acestei tehnici, utilizată de Hirsch (1910) ; meningitele post-operatorii au diminuat considerabil.

Operaţia practicată în prezent a fost executată prima oară de Halstead (1910), care a operat cu succes două cazuri, utilizînd calea oro-nazală, prin incizia mucoasei gingivale sub buza superioară şi rezecţia vomerului.

Cushing (1912) a utilizat calea oro-nazală din 1910.

În perioada înfloritoare pentru calea transsfenoidală în abordarea tumorilor hipofizare, Frazier (1913) comunică succesul obţinut prin abordul transfrontal în tumori hipofizare voluminoase şi expansionate intracranian, preconizînd calea transsfenoidală pentru tumorile mici sau expansionate în sinusul sfenoidal.

Scanned with OKEN Scanner

Calea transfrontală a revenit în actualitate, deşi Frazier (1925) recunoştea că rata mortalităţii postoperatorii pe cale transsfenoidală era de 3,4% (30% pentru calea transfrontală).

Deşi rezultatele obţinute prin abordurile chirurgicale amintite şi prin radioterapia primară sau postoperatorie aplicată se ameliorau, s-au căutat mereu noi metode de abordare a tumorilor hipofizare, propunîndu-se alte intervenţii ca : criohipofizectomia stereotaxică transsfenoidală (Rand şi colab., 1964), electrocoagularea stereotaxică transsfenoidală în adenoame (Landolt şi Siegfried, 1969), hipofizectomia ultrasonică transsfenoidală (Arslan, 1969), tratamentul cu particule grele (Lawrence şi colab., 1962), implantarea de izotopi radioactivi stereotaxic transsfenoidal (Joplin şi colab., 1961 ; Mundinger, 1969), biopsia stereotaxică transsfenoidală, urmată de radioterapie (Lee şi colab., 1970) şi tratamentul medical (Lawrence şi Kirsteins, 1970). Recent, utilizarea tehnicilor microchirurgiei la calea transsfenoidală (Hardy, 1969) perfecţionează această metodă.

Există deci două căi de abord chirurgical : transsfenodială, mai veche, şi transcraniană, mai nouă, devenită uzuală după 1930.

Argumentele pentru preferarea căii transcraniene sînt :

— posibilitatea unei asepsii şi antisepsii riguroase preoperatorii a tegumentului, imposibil de realizat în cavitatea bucală, epifaringe şi sinusurile paranazale ;

— vizibilitate bună a cîmpului operator, cu posibilitatea de abordare a leziunii din mai multe direcţii ;

— leziunile expansive, supra- sau lateroselar, sînt abordate pe cale transcraniană cu mai mult succes ;

— calea transcraniană permite o bună hemostază a patului tumoral, putîndu-se depista cu uşurinţă sursa hemoragică ;

— abordul transcranian se efectuează cu instrumentar şi echipament minim.

Calea transsfenoidală, reluată recent, este preferată în cazurile în care starea generală a bolnavului este precară, cînd abordul transcranian este riscant. Apoi, cînd tumoarea se expansionează în sinusul sfenoidal ; cînd tumoarea nu se exteriorizează prea mult în sus ; pentru hipofizolize terapeutice (prin frig, izotopi sau ultrasunete). În ultima vreme, introducerea unui instrumentar corespunzător, a microscopului şi televiziunii, pentru urmărirea continuă a poziţiei instrumentului în cursul operaţiei, a adus ameliorări substanţiale tehnicii transsfenoidale, care la început părea oarbă. Astfel, indicaţiile căii transcraniene se restrîng din ce în ce mai mult în favoarea căii transsfenoidale, cu urmări postoperatorii incomparabil mai uşoare decît în tehnica transcraniană.

Indicaţiile pentru chirurgia hipofizei se referă la tumori ale şeii turceşti şi la înlăturarea glandei hipofizare normale.

a) Pentru tumori intraselare este indicată intervenţia chirurgicală cînd :

— expansiunea supraselară provoacă tulburări de vedere ;

— hiperpituitarismul determină apariţia acromegaliei sau bolii Cushing ;

— diagnosticul este incert, într-o leziune cu semne neobişnuite (carcinom, meningiom, chordom etc.) ;

Scanned with OKEN Scanner

— există fistulă nazală cu lichid cefalorahidian, secundară unei tumori selare.

Tulburările neurologice. În prezența unei măriri a șeii turcești, care sugerează prezența unei tumori hipofizare, dacă nu sînt fenomene de hipo- sau hiperpituitarism și nici tulburări neurologice, nu se intervine chirurgical pentru moment, dar se controlează des cîmpul vizual și se administrează un tratament medical. Se poate indica radioterapie, după ce s-a precizat, în urma unei angiografii, că nu este vorba de un anevrism intraselar, sau de o șa goală, după efectuarea unei pneumoencefalografii fracționate. Cefaleea singură, nu constituie o indicație de operație cînd este suspectată existența unei tumori hipofizare.

Hipersecreția de hormon de creștere se asociază, în acromegalie și gigantism, cu tumoare hipofizară, avînd indicație operatorie.

Hipersecreția de ACTH dă boala Cushing și, de cele mai multe ori, este secundară unui adenom hipofizar, în general de volum mic. Testul la dexametazonă exclude producerea de ACTH ectopic de către un neoplasm somatic neendocrin.

Tumori prolactin-secretante ale hipofizei (prolactinoame), comunicate în ultima vreme de endocrinologi, se manifestă prin sindroame de galactoree-amenoree ; ablația acestor tumori mici din interiorul hipofizei lăsînd intacte restul funcțiilor hipofizare, este rezultatul progreselor recente realizate în endocrinologie și microchirurgie.

Excese de secreție ale altor hormoni (de TSH, care dă hipertiroidie, sau de FSH la eunucoizi), pot fi induse de adenoame hipofizare selective și beneficiază de chirurgie (Hamilton și colab., 1970).

b) *Indicațiile hipofizectomiei.*

Retinopatia diabetică beneficiază de hipofizoliză, dar mecanismul prin care se ameliorează vederea este în general necunoscut. Poulsen (1953) a comunicat cazul unei bolnave cu retinopatie diabetică severă, după instalarea unui sindrom Sheehan postpartum, care s-a rezolvat. După 13 ani pacienta a decedat, datele necropsiei punînd în evidență o necroză selectivă completă a adenohipofizei, cu conservarea neurohipofizei, și tijei pituitare.

Cancerele metastatice ale sînului și prostatei sînt cancere hormonodependente. S-a căutat o explicație științifică a contribuției hipofizolizei la ameliorarea acestor bolnavi. Cercetîndu-se abilitatea utilizării estrogenilor de către tumoare, s-a stabilit că la unele femei, celula tumorală are o proteină specifică „R" în citoplasmă, care fixează estrogenii. Această proteină „R", existentă în proporții de 46% în premenopauză, și de 36% în postmenopauză, se combină cu estrogenii, formînd complexul R-E, care intră în nucleul celulei și sintetizează secvențe specifice de RNA și proteine. Concentrația „R"-proteinei în citoplasma celulei tumorale poate să fie dozată și corelată cu gradul răspunsului la ablația endocrină. Femeile cu cantități mari de „R" răspund în proporție de 70% la hipofizectomie, iar cele cu cantități mici, numai de 15% (Criss și colab., 1975).

În metastazele cancerului prostatic, hipofizectomia duce la remisiune în 60—85% din cazuri (West și colab., 1973).

Scanned with OKEN Scanner

Scanned with OKEN Scanner

BIBLIOGRAFIE

Aslan M. — Ultrasonic selective hypophysectomy for advanced prostate or breast cancer and for pituitary diseases. J. Wiley & Sous Inc., New York, 1969.
Caton R., Paul F. T. — Brit. med. J., 1893, 1 421—1 423.
Cushing H. — Amer. J. Surg., 1909, 50, 1 002—1 017.
Cushing H. — The Pituitary Body and Its Disorders. Clinical States Produced by Disorders of the Hypophysis Cerebri, J. B. Lippincott, Philadelphia, 1912.
Ferguson J. D., Phillips D. E. — Brit. J. Urol., 1963, 34, 485—492.
Frazier C. H. — Ann. Surg., 1913, 57, 145—150.
Frazier C. H. — J. Amer. med. Ass., 1925, 85, 1 104—1 106.
Gramenga A. — Rev. Neurol., 1909, 17, 15—17.
Hamilton C. R. jr., Adams L. C., Maloff F. — N. Engl. J. Med., 1970, 283, 1 088—1 089.
Halstead A. — Surg. Gynec. Obstet., 1920, 10, 494—502.
Hardy J. — Clin. Neurosurg., 1969, 16, 185—217.
Horsley V. — Brit. med. J., 1906, 2, 11, 411—423.
Joplin G. F., Fraser R., Steiner R., Laws J., Jones E. — Lancet, 1961, 2, 1 277—1 280.
Krause F. — Surgery of the Brain and Spinal Cord Based on Personal Experiences, Ed. Rebman, New York, 1909—1912.
Landolt A. M., Siegfried J. — Schweiz. med. Wschr., 1969, 99, 1 296.
Lawrence J. H., Tobias C. A., Born J. L., Sangalli F., Carlson R. A., Linfoot J. A. — Acta radiol. (Stockh.), 1962, 58, 337—347.
Lawrence J. H., Kirsteins L. — J. clin. Endocr., 1970, 30, 646—652.
Lee K. F., Zervas N., Horner F. A., Berry G. R. — J. Neurosurg., 1970, 3, 585—588.
Mundinger F. — Acta radiol. (Stockh.), 1969, 8, 55—62.
Poulsen J. E. — Diabetes, 1966, 15, 73—77.
Rand R. W., Dashe A. M., Paglia D. E., Conway L. W., Solomon D. H. — J. Amer. Ass., 1964, 189, 255—259.
Schloffer H. — Wien. klin. Wschr., 1907, 20, 621—624.
West C. R. și colab. — J. Amer. med. Ass., 1973, 225, 253—256.
Woolf P. D., Schenk E. A. — J. clin. Endocr. Metabl., 1974, 34, 561—568.

5.10. PARTICULARITĂȚI ETIOLOGICE ALE PROCESELOR EXPANSIVE INTRASELARE

Tumoarea Nelson. Nelson și colab. au descris în 1958 apariția unui adenom hipofizar după suprarenalectomie efectuată pentru sindrom Cushing. Se admite că aproximativ 10—14% din bolnavii suprarenalectomizați pentru sindrom Cushing, în 2—5 ani vor face cu probabilitate adenom hipofizar, manifestat prin tulburări oculare și anomalii ale șeii. În absența sindromului Cushing, suprarenalectomia practicată spre pildă pentru carcinomul de sîn, nu se asociază cu tumoarea hipofizară. Nu se cunoaște exact mecanismul de producere al acestei tumori hipofizare (Arseni, Maretsis, Constantinovici, 1978). Se admite că în plasma acestor bolnavi se găsesc cantități crescute de ACTH. Circulă și teoria preexistenței unui microadenom hipofizar inaparent, care ar produce ACTH și care, sub influența stimulilor hipotalamici CRF, ieșiți de sub controlul mecanismului de *feed-back* negativ al cortizonului, ar crește sub impulsurile continue ale relassing-ului hipotalamic, ajungînd la dimensiuni care să ducă la apariția simptomatologiei clinice. Pe lîngă concentrația crescută de ACTH, aceste tumori sînt capabile să producă substanță melanocit-stimulatoare (MSH), răspunzătoare de pigmentarea marcată a acestor bolnavi (O'Neal, 1968).

Sindromul de şa goală prezintă tulburări chiasmatice, anomalii selare şi prezenţa intraselară de cisterne pline cu lichid cefalorahidian. În 1951, Busch a demonstrat existenţa variaţiilor normale ale diafragmului selar şi ale conţinutului selar (fig. 40). Astfel, diafragmul este un

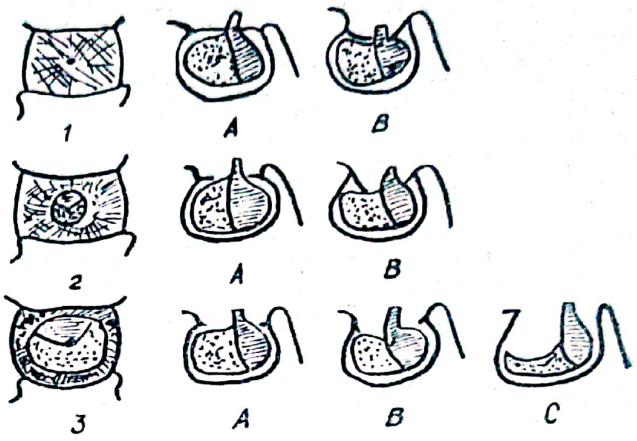

Fig. 40. — Scheme ale variantelor privind anatomia şeii turceşti, glanda hipofizară şi diafragmul selar, la subiecţi normali (Busch, 1951).

Figurile:	1A	1B	2A	2B
Procentaj:	38,4%	3,5%	23,3%	14,3%

3A	3B	3C
8,8%	6,2%	5,5%

rudiment inelar, în 20% din cazuri, din care la un sfert diafragmul nu este funcţional, fosa selară aproximativ goală ; glanda apare ca o formaţiune subţire, aplatizată şi alipită de fundul selar. Spaţiul de deasupra glandei comunică cu spaţiul subarhanoidian, fiind în mod normal plin cu lichid cefalorahidian. Engres a publicat în 1958 o lucrare privind vizualizarea prin pneumoencefalografie a spaţiului cu lichid cefalorahidian ; acest „gol" aparent din fosa hipofizară devine astfel foarte cunoscută .(fig. 41).



Fig. 41. — Imagine de şa „goală" primară. Tomografie selară în cursul unei pneumografii fracţionate. Se văd cisternele periselare lărgite ; aerul pătrunde intraselar, mai ales anterior. Clinoidele posterioare sînt şterse.

Nu s-a dat încă o explicaţie potrivită modului în care şaua cu diafragm hipoplazic creşte treptat, depăşind dimensiunile normale. S-a emis ipoteza că odată cu vîrsta s-ar dezvolta un diverticul arahnoidian, sau că ar fi consecinţa unei fracturi progresive din copilărie. În constituirea unei şei goale mărite, factorul comun este formarea de către arahnoidă a unui diverticul, ca răspuns la presiunea continuă a LCR, la fluxul pulsatil. Apariţia acestei şei goale poate fi mută din punct de vedere clinic. Hipopituitarismul, detectabil prin teste de laborator (Faglia

și colab., 1973), apare mai ales la femei de vîrstă medie, fără cauză cunoscută și este, de cele mai multe ori, descoperit radiologic, ocazional, sau relevat de o fistulă LCR spontană (Brisman și colab., 1969).

Afară de sindromul de șa goală primar, descris anterior, există și o altă formă *secundară*, care apare după reducerea volumului unei tumori hipofizare sau unui chist hipofizar, spontan sau chirurgical.

Anevrismele intraselare sînt de fapt malformații ale vaselor poligonului Willis din jurul șeii, care induc un sindrom clinic bine individualizat, asemănător cu cel dat de o tumoare hipofizară. Sînt anevrisme ce se dezvoltă în sinusul cavernos și produc erodarea unilaterală a șeii, semne endocrine și tulburări vizuale (fig. 42). Calcificările din pereții

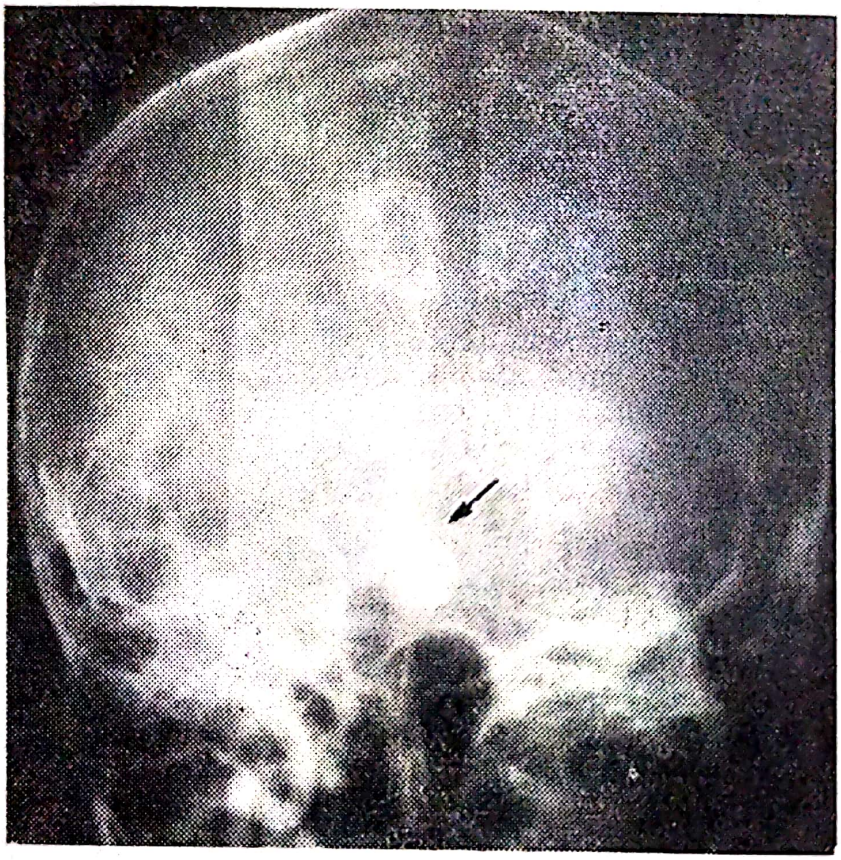

Fig. 42. — Anevrism supraclinoidian simulînd o tumoare hipofizară (indicat prin săgeată).

anevrismali, vizibile radiografic, sînt greu de diferențiat de ale craniofaringiomului (Arseni și colab., 1966). Angiografia cerebrală precizează diagnosticul, exceptînd cazul în care anevrismul este trombozat și devine invizibil chiar la angiografie.

Arseni și colab. (1966) comunică 3 cazuri de anevrism periselar, cu sindroame asemănătoare clinic și radiologic cu cele din adenomul hipofizar. Unul dintre bolnavi făcea și crize epileptice, iar la internare prezentase semnele unei hemoragii subarahnoidiene ; al doilea bolnav prezenta crize de hipertensiune arterială paroxistică ; la al treilea predomina sindromul vizual : cecitate la un ochi și ambliopie forte de partea opusă.

Scanned with OKEN Scanner

În 1974, Arseni comunică 3 cazuri de anevrisme intracraniene, cu simptomatologie de tumoare hipofizară.

Abcese intraselare pot să apară la bolnavi cu adenoame hipofizare fie spontan (Lindholm și colab., 1973), fie ca urmare a unei intervenții transsfenoidale (Henderson, 1939). De obicei se pune diagnosticul în momentul în care, la explorarea chirurgicală a hipofizei, apare puroi la incizarea capsulei. În faza acută, semnul principal este cefaleea, fiindcă diafragmul selar constituie o barieră în calea infecției, iar LCR și semnele generale de infecție nu sînt evidente. După o evoluție latentă abcesele se evacuează uneori în spațiul subarahnoidian, provocînd rapid o meningită mortală.

Granuloame intraselare, tuberculoase, sarcoidozice, parazitare, cu celule gigante sau reticulo-endotelioze pot uneori să invadeze glanda hipofizară și să dea disfuncții hipotalamice sau hipofizare prin infiltrarea parenhimului (Martins, 1974).

Tumorile cu celule gigante ale aripii sfenoidului se manifestă adesea cu cefalee, diminuarea vederii, pareză de oculomotor, erodarea sau mărirea șeii. La început lipsesc semnele endocrine, care apar într-un stadiu mai avansat.

Carcinomul metastatic hipofizar survine la 4—8% din bolnavii cu boală metastatică (Roessman și colab., 1970). Atît lobul anterior, cît și cel posterior pot să fie invadați. Cea mai mare incidență are loc la bolnavele cu cancer de sîn.

Teratoame atipice sau pinealoame ectopice se pot localiza intraselar (Ghatak și colab., 1969).

Chisturile intraselare se constituie în însăși adenoamele hipofizare și diagnosticarea lor este importantă, fiindcă nu au rezolvare terapeutică prin radioterapie, ci prin intervenție. Semnele lor se confundă adesea cu cele ale tumorii hipofizare solide din stadiul I : semne chiasmatice, hipopituitarism și șa „balonată".

Chisturile fantei Rathke se ivesc între partea distală și neurohipofiză, unde un rest din lumenul pungii Rathke persistă sub forma unor enclave celulare chistice (Frazier și Alpers, 1934). Semnele clinice sînt asemănătoare cu ale chisturilor hipofizare.

Mucocelul sinusului sfenoidal poate să invadeze hipofiza, producînd semnele neuroendocrine ale unui adenom hipofizar (Simms și colab., 1970). Diagnosticul pozitiv se face intraoperator.

Hipertensiunea intracraniană produce lărgirea petei oarbe, începețoșarea vederii și modificări radiologice ale conturului selar, putînd duce la confuzii cu adenomul hipofizar. Se poate însă diferenția prin : a) conturul selar, care apare întrerupt, cu densitate scăzută, începînd cu dorsul selar ; b) sub presiunea ventriculului III lărgit, se „balonizează" ca în stadiul I al adenomului hipofizar ; c) apare edem papilar, fapt foarte rar întîlnit în adenomul hipofizar ; d) adăugarea semnelor clinice la sindromul de hipertensiune intracraniană elucidează diagnosticul.

Dacă adenomul hipofizar din stadiile al II-lea și al III-lea se asociază cu HIC, atunci simptomatologia se suprapune.

Scanned with OKEN Scanner

BIBLIOGRAFIE

Arseni C., Petrovici I., Nash F., Cunescu V. — Bolile vasculare ale creierului și ale măduvei spinării, Ed. medicală, București, 1966.

Arseni C., Maretsis M., Constantinovici Al. — Neurologia (Buc.), 1978, **21**, 3, 104.

Arseni C. — În : Procesele expansive intracraniene, vol. II, Ed. Acad. R. S. R., București, 1974, p. 254.

Brisman R., Huges J. E. O., Mount L. A. — J. Neurosurg., 1969, 31, 538—543.

Busch W. — Virchows Arch. Path. Anat., 1951, 320, 437—458.

Engles E. P. — Amer. J. Roentgenol., 1958, 80, 1 001—1 004.

Faglia G., Ambrosi B., Beck P., Giovanelli M. — J. Neurosurg., 1973, 38, 59—64.

Frazier Ch., Alpers B. J. — Arch. Neurol. (Chic.), 1934, 32, 973—984.

Ghatak N. R., Hirano A., Zimmerman H. M. — J. Neurosurg., 1969, 31, 670—675.

Henderson W. R. — Brit. J. Surg., 1939, 26, 811—921.

Lindholm J., Rasmussen P., Korsgaard O. — J. Neurosurg., 1972, 38, 616—619.

Martins A. N. — În : Handbook of Clinical Neurology (ed. Vinken și Bruyn), vol. 17, part. II, Cap. 10, North-Holland Co., Amsterdam, 1974, pag. 375—439.

Nelson D. H., Meakin J. W., Dealy J. B. jr., Matson D. D., Emerson K. jr., Thorn G. W. — New Engl. J. Med., 1958, 259, 161—164.

O'Neal L. W. — Med. Clin. N. Amer., 1963, 52, 313—326.

Roessmann U., Kaufman B., Friede R. L. — Cancer (Phil.), 1970, 25, 478—480.

Scanned with OKEN Scanner

Scanned with OKEN Scanner

6. LEZIUNILE PERISELARE

Leziunile periselare dau adesea simptome de adenom hipofizar, cu modificări vizuale, endocrine şi selare.

Meningioamele regiunii selare determină modificări ale conturului selar, pe care-l erodează, adesea hiperostoza tuberculului selar şi a apofizelor clinoide anterioare. Meningioamele etajelor anterior, mijlociu şi posterior ale bazei craniului (Arseni, Maretsis, Rodin, Guran, Carp, 1968) dau semne endocrine similare cu cele din adenoamele hipofizare.

Glioamele nervului optic se caracterizează clinic prin cecitate, atrofie optică, lărgirea canalelor optice şi o formă caracteristică, în „j", a conturului selar la copilul sub 10 ani (Schuster şi Westberg, 1967). Edemul papilar se întîlneşte la o treime din pacienţi. La pneumoencefalografie, cisterna chiasmatică şi porţiunea antero-inferioară a ventriculului III apar obliterate. Uneori hemianopsia bitemporală poate fi confundată cu cea din adenomul hipofizar.

Craniofaringiomul extraselar poate să aibă o simptomatologie similară cu a adenomului hipofizar, în afara altor semne neurologice (fig. 43).

Chordoamele distrug osul în jurul şeii în 70% din cazuri şi au calcificări în 30% din cazuri (Kamrin şi colab., 1964), prinzînd mai puţin nervii optici şi mai mult restul nervilor cranieni.

Schwannoamele trigeminale prezintă anestezie corneeană, paralizii oculare, parestezii ale feţei şi erodarea şeii, ca în stadiul al III-lea al adenoamelor. Dar modificările selare caracteristice, erodarea dorsului selar şi apofizelor clinoide posterioare, lărgirea găurii ovale şi deplasarea mediană la angiografie a sifonului carotidian, pledează pentru schwannom trigeminal.

Carcinomul nazo-faringian produce hiperestezie trigeminală, paralizii de nervi cranieni, cecitate unilaterală şi, prinderea ganglionilor cervicali şi modificări selare, ca în adenomul din stadiul al III-lea.

15 — c. 866 32

Tumorile epidermoide supraselare dau semne clinice și radiografice, ca și craniofaringioamele.

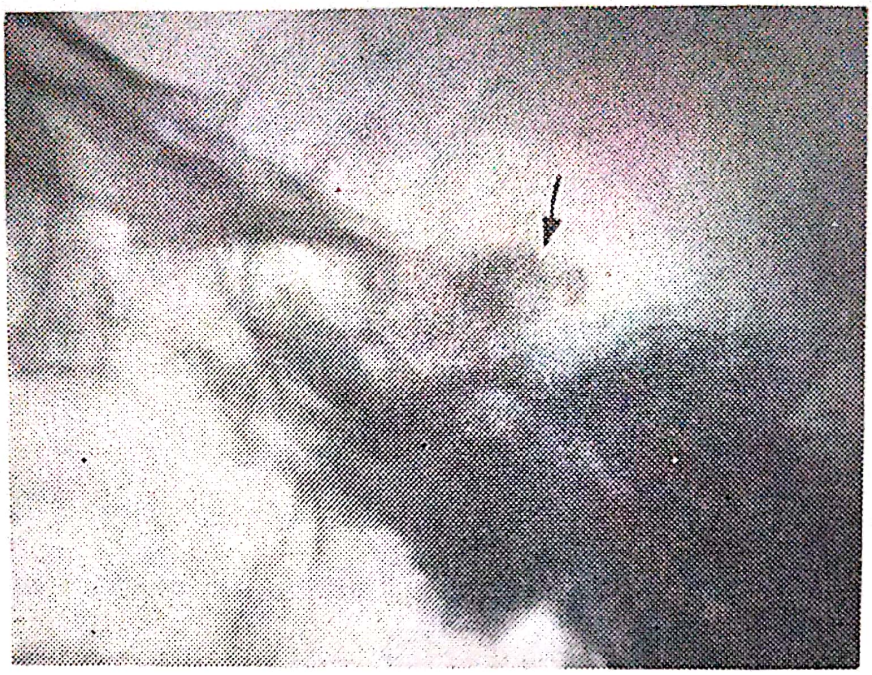

Fig. 43. — Aspect radiologic frecvent întîlnit în craniofaringiom : calcificări neregulate intratumorale.

Oxicefalia poate să prezinte modificări selare ca în adenoamele hipofizare.

Neurofibromatoza von Recklinghausen se prezintă uneori cu displazia aripii sfenoidale, șaua erodată unilateral și lipsa apofizelor clinoide, a aripii mici și mari a sfenoidului. Bolnavul poate să aibă exoftalmie pulsatilă și alte stigmate cutanate și nervoase, care întregesc tabloul (Arseni, Maretsis și Marcela-Ștefana Maretsis, 1967).

Fistula carotido-cavernoasă poate să dea simptome asemănătoare cu cele din stadiul al III-lea al unui adenom hipofizar ; poate să apară exoftalmie cînd invadează orbita, dar clinica și angiografia precizează diagnosticul.

Cancerele metastatice ale bazei, în jurul șeii, de origine mai ales mamară, tiroidiană, prostatică și mai rar gastrică sau pulmonară, pot să determine apariția leziunilor hipofizare secundare.

Nevrita retrobulbară dă tulburări de vedere și de cîmp vizual unilateral sau bilateral, asemănătoare cu simptomatologia vizuală a unui adenom hipofizar.

Arahnoidita optochiasmatică poate să inducă un sindrom chiasmatic, care impune diagnosticul diferențial cu adenomul hipofizar.

Hidrocefalia cronică, prin dilatarea ventriculului III, ca urmare a unei vechi encefalite, poate să ducă, cu timpul, la un sindrom hipofizar (Arseni, Simionescu, Maretsis, 1974).

Scanned with OKEN Scanner

BIBLIOGRAFIE

Arseni C., Maretsis M., Rodin Z., Guran C., Carp N. — Neuroendocrinology, 1968, 3, 257.

Arseni C., Maretsis M., Marcela-Ştefana Maretsis — Ophtalmologia, 1967, 153, 509—515.

Arseni C., Simionescu M., Maretsis M. — Rev. roum. Endocr., 1974, II, 3, 127—132.

Kamrin R. P., Potanos J. N., Pool J. L. — J. Neurol. Neurosurg. Psychiat., 1964, 27, 157—165.

Schuster G., Westberg G. — Acta radiol. (Stockh.), 1967, 6, 321—332.

Scanned with OKEN Scanner

7. LEZIUNILE CEREBRALE EXTRAHIPOTALAMICE

Hipotalamusul trebuie considerat ca o parte a unui mecanism integral al SNC, care controlează funcţia hipofizară şi, prin aceasta, glandele endocrine periferice. Dar există şi alte părţi ale creierului, care participă la reglarea sistemului endocrin.

A. *Sistemul limbic sau creierul olfactiv* este implicat în reglarea funcţiilor endocrine din organism. După stimularea electrică a *complexului amigdalian,* se constată la om o creştere în sînge şi urină a 17-hydroxicorticosteroizilor, mai ales cînd se excită structurile amigdaliene implicate în declanşarea emoţiilor. Extirparea amigdalelor a dat rezultate diferite la diverşi autori, ceea ce a dat impresia că în amigdală ar exista şi celule excitatoare şi inhibitoare ale funcţiei hipofizosuprarenaliene.

Hipocampul, stimulate chiar în condiţii de stress, inhibă funcţia hipofizo-suprarenaliană atît la animalele de experienţă, cît şi la om, traducîndu-se prin scăderea concentraţiei corticosteroizilor în sîngele periferic şi urină.

Distrugerea cornului lui Amon la animale (pisici, şoareci) a dus la creşterea corticosteroizilor în sînge.

Septumul influenţează, de asemenea, concentraţia corticosteroizilor plasmatici, după cum este stimulat anterior sau periferic.

Lobul orbitar al lobului frontal, stimulat electric, determină o creştere a secreţiei corticosteroizilor. Excizia sau distrugerea porţiunii orbitare a lobilor frontali este urmată de inhibarea răspunsului sistemului hipofizo-suprarenal la stress (Endroczi şi Nagy, 1951).

Girus cinguli influenţează funcţia suprarenală în mod echivoc. Astfel, sistemul limbic, prin diversele-i formaţiuni, fie că inhibă, fie că stimulează complexul hipofizo-suprarenal (Naumenko, 1973).

B. *Mezencefalul,* la animalele de experienţă, a dat răspunsuri diferite şi contradictorii şi la stimularea ventrală, şi la cea dorsală.

Scanned with OKEN Scanner

Formaţiunea reticulată mezencefalică joacă rol în influenţarea sistemului hipofizo-suprarenal, dar studiile de pînă acum nu au putut stabili cu precizie care sînt centrii inhibitori şi excitatori ai secreţiei de adrenocorticotrop.

Cortexul cerebral. *Factorii emoţionali* (stress) fac să crească uneori concentraţia steroizilor în sînge. Alteori, dacă mediul înconjurător nu provoacă emoţii, ci atrage doar atenţia, steroizii din sînge diminuă, ca şi în somn.

Emoţiile cu caracter negativ (anxietate, frică, teroare etc.) stimulează funcţia adrenocorticală. O creştere a activităţii suprarenale se observă la soldaţi pe cîmpul de luptă (Pace şi colab., 1956), la bolnavi în preajma operaţiei, la sportivi în ziua competiţiilor, fenomen datorat mai degrabă agitaţiei psihologice decît solicitării fizice, fiindcă se constată numai în ziua concursului, nu şi în zilele obişnuite de antrenament. Animalele de experienţă expuse stress-ului reacţionează printr-o creştere a concentraţiei de corticosteroizi în sînge. Rezultă clar că regiuni diferite ale sistemului nervos central, de la hipotalamus la cortex, sînt implicate în controlul funcţiei hipofizosuprarenale, fapt valabil şi pentru alte funcţii hipofizare, graţie cărora sînt controlate tiroida, gonadele, lactaţia, creşterea etc.

Se pune întrebarea dacă reglarea hipotalamo-hipofizară se face pe calea mediatorilor chimici eliberaţi de terminaţiile nervoase. În nucleii hipotalamici au fost puşi în evidenţă neurotransmiţători ca : dopamina, noradrenalina, adrenalina, serotonina, histamina, acetilcolina şi acidul gammaaminobutiric (GABA), aflaţi în celulele acestor nuclei, celule care ar constitui calea finală comună a reglării cerebrale a antehipofizei. Problema este încă nerezolvată, necesitînd probe şi verificări experimentale.

Procesele expansive intracraniene (tumori, chisturi, anevrisme etc.) din apropierea hipotalamusului şi hipofizei sau la distanţă de acestea, pot să dea tulburări endocrine prin acţiune mecanică, vasculară sau alte modalităţi neelucidate încă. Glioamele ventriculului III sau dilatarea ventriculului III din cursul hidrocefaliilor, pot să comprime hipotalamusul, dînd tulburări endocrine (sindrom Russel), diabet insipid, sindrom Cushing, obezitate etc.).

Tumorile frontale (Arseni şi colab., 1970), meningiomatoza corticală frontală (Arseni şi colab., 1968) pot să determine apariţia sindromului Cushing, fie prin întreruperea conexiunilor cortico-hipotalamice, fie prin distorsiunea structurilor hipotalamice, provocată de deplasarea creierului. Puech şi colab. (1960) au descris în unele cazuri de tumori cerebrale, la distanţă de complexul hipotalamo-hipofizar, un sindrom acromegalic. O fetiţă în vîrstă de 6 ani, cu spongioblastom al nucleilor bazali, ce invada şi trunchiul cerebral, a prezentat macrogenitosomie, sindrom extrapiramidal, agitaţie motorie, mitomanie şi cleptomanie.

Scanned with OKEN Scanner

BIBLIOGRAFIE

Arseni C., Maretsis M., Rodin Z., Guran C., Carp N. — Neuroendocrinologia, 1968, 3, 257.

Arseni C., Ionescu Sofia, Maretsis M., Dănăilă L. — Rev. roum. Endocr., 1970, 7, 281.

Endrőczi E., Magy D. — Acta physiol. Acad. Sci. hung., 1951, 2, 11—15.

Naumenko E. V. — Central regulation of the Pituitary Adrenal Complex (translated from russian), Ed. Consultants Buren, New York, 1973.

Pace N. și colab. — Physiological studies on infantrymen in combat., California University Publications in Physiology, University of California Press, Berkeley, 1956, 10, 1—88.

Puech P., Desviques P., Naudascher J. — În : Encyclopédie médico-chirurgicale, Système Nerveux, vol. III, 17340, A10, 6, 7, 1954, 1960.

Scanned with OKEN Scanner

8. PATOLOGIA GLANDEI PINEALE

8.1. GENERALITĂȚI

Multă vreme, rolul glandei pineale a stîrnit controverse între biologi, clinicieni și filozofi.

Galen, în secolul al II-lea î.e.n., denumește glanda „conarium", asemuind-o cu un con ; Descartes (1576) și-a imaginat că pineala conține „umori animale" și că ar fi „sediul sufletului" ; medicii renașterii legau calcificarea pinealei de o boală mintală. Magendie credea că pineala joacă un rol mecanic în scurgerea lichidului cefalorahidian.

În ultimii 15 ani, după studii amănunțite de filozofie, anatomie, farmacologie și biochimie ale pinealei, s-a putut izola o substanță activă, melatonina, cu acțiune asupra melanoforelor. Multe funcții ale pinealei sînt încă necunoscute, dacă se ține seama de faptul că există și alte substanțe în pineala omului, ca noradrenalina, histamina și serotonina. Melatonina (N-acetil-5-metoxi-triptamin) este un indol sintetizat numai în glanda pineală, prin convertirea serotoninei în N-acetil-serotonină și apoi, prin O-metilare, în melatonină. Biosinteza melatoninei continuă chiar în pineala parțial calcificată. Cohen și colab. (1964) au descris cazuri, demonstrînd clinic că melatonina ar putea să aibă un rol în întîrzierea activității sexuale la bărbat. Reiss și colab. (1963) consideră că pineala are rol dublu, stimulator și inhibitor, în dezvoltarea sexuală.

Melatonina exogenă sau extractele de pineală întîrzie creșterea implantelor tumorale la animalele de experiență, pe cînd pinealectomia grăbește creșterea tumorilor implantate experimental (Eldomeiri și Das Gupta, 1973), demonstrînd astfel existența unei relații între degenerescența pinealei și unele neoplasme.

La mamiferul adult, pineala este situată între coliculii superiori și înaintea genunchiului corpului calos, atașată printr-o tije subțire de epitalamus. În dezvoltare, pineala este o structură pereche, dar la adult, la

Scanned with OKEN Scanner

majoritatea speciilor este un organ median. La majoritatea vertebratelor cu sînge rece, această dualitate este demonstrată prin apariţia a două componente distincte în glandă : una intracraniană, ar fi glanda pineală propriu-zisă, iar a doua, o componentă parapineală, situată sub pielea sau solzii capului, cunoscută ca *ochi parietal,* care conţine o lentilă şi un epiteliu neural senzitiv. Există o legătură nervoasă între organul parapineal şi scoarţa cerebrală. Se presupune că ochiul parietal are funcţie fotoreceptorie. Foarte dezvoltat la şopîrlă (Lacertilia sau Sauria), a regresat la speciile superioare şi nu există la mamifere (Estridge şi Smith, 1974).

La vertebrate inferioare epifiza este saculară, iar la mamifere devine solidă.

Calcificarea glandei pineale poate fi constatată chiar după terminarea pubertăţii. Histologic poate fi detectată din copilărie. Depozitele de minerale din pineală sînt sub formă de sferule microlaminate, ca cele din apatită, de 0,5 micromilimetri, alternînd cu benzi de proteine şi conţin carbonaţi, avînd o structură minerală similară cu cea a smalţului dentar (Mabie şi Wallace, 1974). Mai pot fi găsite calcosferule în pereţii aortei şi arterei pulmonare, sau însoţind chiar calcificările patologice din creier şi măduva spinării (Mabie şi Wallace, 1969). S-a afirmat că glanda pineală degenerează la pubertate şi apoi, se calcifică secundar, ipoteză infirmată de studiile ulterioare, care au evidenţiat că nu există diferenţe enzimatice în glandele prelevate postmortem de la indivizi între vîrstele de 3—70 de ani. Atrofia pineală nu însoţeşte calcificarea, care sporeşte cu vîrsta ; nici greutatea sau densitatea celulară a organului nu scad cu vîrsta (Tapp şi Huxley, 1972).

Incidenţa calcificării pinealei, detectabilă radiologic, survine în proporţie de 80%, procent care variază în raport cu rasa, geografia, modul de viaţă şi alimentaţia. La rasele negre calcificarea este întîlnită mai rar, probabil datorită temperaturii regiunilor calde şi luminozităţii solare. Se presupune că variaţiile de lumină determină modificări paralele în activitatea metabolică a pinealei.

Hipoplazia şi hiperplazia. Atrofia şi agenezia pineală sînt foarte rare. Mori şi Okeda (1973) au presupus că atrofia pinealei ar fi o consecinţă directă a hipoplaziei oculare.

Hipertrofia pinealei a fost descrisă în sindromul Mendenhall, caracterizat prin : hirsutism, hiperplazia corticosuprarenalei, diabet zaharat şi precocitate sexuală (Rabson şi Mendenhall, 1956), ca şi în sindromul Albright (McMahon, 1971).

8.2. ANATOMIE PATOLOGICĂ

Patologia glandei pineale este exclusiv tumorală.

Există multe confuzii în privinţa originii şi denumirii acestor tumori, controverse care creează dificultăţi în standardizarea unei clasificări.

Krabbe (1916) a propus termenul de „pinealom“ (celule tumorale semănînd cu parenhimul pineal), care a fost adoptat pentru definirea neoplasmelor ce derivă din pinealocitele mature sau imature.

Scanned with OKEN Scanner

În copilărie și primii ani de viață morfologia glandei pineale diferă de cea a adultului.

În prima perioadă, aspectul pinealei se datorează unei aglomerări de celule mari în mase poligonale, separate unele de altele prin benzi de legătură constituite din celule mai mici, dense, asemănătoare limfocitelor. Se consideră că celulele mici sînt forme imature ale celulelor mari.

La adult, glanda apare ca un mozaic, format din benzi de țesut conjunctiv și vase sanguine, care împart celulele parenhimului în lobuli.

Celulele parenhimatoase, denumite pinealocite, au o prelungire citoplasmică fină, argentofilă, către vasul sanguin.

Minusculi cili și corpusculi, semănînd cu blefaroblaștii celulelor ependimare, au fost găsiți în pericarionul celulelor parenhimatoase, aspect care sprijină teoria lui Horrax și Bailey (1928), potrivit căreia parenhimul pineal ar fi o formă modificată a ependimului.

În glanda normală se mai găsesc astrociți, cu rol de susținere a pinealocitelor și fibre nervoase amielinice, care, se presupune că aparțin sistemului nervos autonom.

Tumorile regiunii pineale se dezvoltă din țesuturile glandei pineale, resturi embrionare, malformații vasculare și metastazele dezvoltate în această regiune.

Pinealomul. Tumorile glandei pineale pot să se dezvolte din glandă, caz în care glanda nu mai poate fi recunoscută. Tumoarea poate să înglobeze epifiza sau să adere la ea. În sfîrșit, tumoarea se poate dezvolta la distanță de glanda pineală (tumoarea ectopică).

Tumorile, rare, apar la tineri în primii 10 ani și la pubertate.

Macroscopic, creierul are circumvoluții turtite și hidrocefalie internă. Tumoarea, localizată de obicei în regiunea cvadrigeminală, la locul obișnuit al glandei pineale, excepțional poate să nu aibă relații directe cu glanda pineală și să fie localizată în ventriculul al III-lea, sau sub cortul cerebelului, în cazul că tumoarea s-a dezvoltat din pineocitele aberante. Volumul tumorii variază de la dimensiunile unei nuci la cele ale unui ou de găină. De formă rotundă-ovală, cu suprafața netedă sau lobulată, este încapsulată și net delimitată de țesutul vecin. Alteori are un caracter difuz și infiltrează pereții ventriculului III. Rareori este chistică.

Clasificarea tumorilor epifizare este și în prezent greu de făcut, datorită complexității și variației structurii histopatologice. C. Arseni și colab. (1968) au identificat următoarele tipuri de tumori ale glandei pineale :

a) *Pinealomul de tip A* care se întîlnește la vîrsta adultă, formă cel mai des întîlnită (fig. 44). Tumoarea este bine delimitată de o capsulă, formată din fibre colagene fine, ușor tasate ; capsula poate să lipsească sau să fie redusă la cîteva fibre precolagene. Din capsulă pornesc travee conjunctive scurte, conținînd vase sanguine. Parenhimul tumorii este format din celule ale căror contur și dimensiuni amintesc de celula fundamentală a parenhimului pineal adult. Predomină celula rotundă, cu citoplasmă granulată sau omogenă, ușor eozinofilă. Adesea, citoplasma este mai abundentă în raport cu nucleul, și rar este redusă la un simplu halou perinuclear. Nu conține nici glicogen, nici substanță PAS-pozitivă. Nu-

Scanned with OKEN Scanner

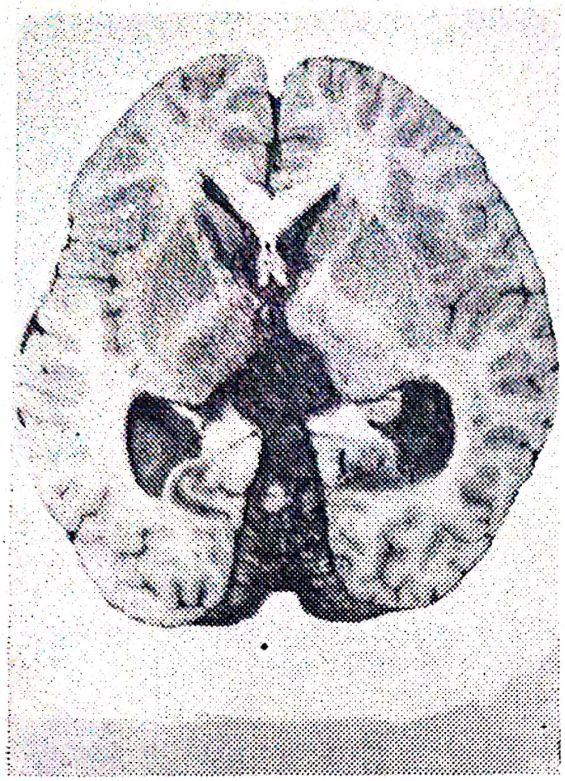

Fig. 44. — Secțiune transversală a encefalului. Pe linia mediană se distinge o tumoare voluminoasă : pinealom A.

nucleul este rotund, mare și sărac în cromatină ; pot fi întîlniți și nuclei cu cromatină mai abundentă, sau cu contur poliedric. Mai rar există celule amitotice, cu secreție nucleară, și, mai frecvent, celule cu nucleu dublu, unul palid și rotund, altul hipercromatic și semilunar. La periferia tumorii, mai ales în vecinătatea capsulei, celulele au prelungiri filiforme, vizibile prin impregnare cu argint. Celulele sînt izolate, nu formează nici cordoane, nici tubi, nu au dispoziție în rozete sau pseudorozete. În apropierea vaselor, se dispun în palisade, cu prelungiri citoplasmatice care se apropie de peretele vaselor ; prelungirile sînt scurte, cît diametrul unei celule și aproape totdeauna argentofile. Se poate constata o variație în compoziția nucleului sau a citoplasmei, chiar în aceeași tumoare, sau de la o tumoare la alta. Lipsesc mitozele sau monstruozități ale nucleului sau ale citoplasmei. Celulele tumorale nu invadează niciodată parenhimul nervos. Între celule se constată vase numeroase și o rețea săracă de colagen și precolagen, stromă care, destul de rar, poate lipsi complet. Importante pentru diagnostic sînt concrețiunile calcare, totdeauna prezente. Rareori pot fi puși în evidență pigmenți.

Cele trei variante ale aceleiași forme celulare (celule tumorale centrale, periferice, și perivasculare) pot fi comparate cu cele trei variante de pinealocit ale glandei normale. Pierderea formei normale a glandei, bogăția celulară, cu celule mai tinere decît pineala adultă și absența țesutului conjunctiv interstițial, pledează pentru o adevărată tumoare, împotriva unei simple hiperplazii adenomatoase a pinealei.

Echivalentele din literatură ale pinealomului de tip A din clasificarea noastră, sînt adenomul de pineală (Berblinger, 1962), pinealocitomul (Russell, 1959), pinealomul izomorf (Mahaim, 1953 ; Zülch, 1956), tumoarea de pineală cu celule parenhimatoase (Kitay, 1954).

b) *Pinealomul de tip B* se poate dezvolta la orice vîrstă. Capsula este destul de groasă și trimite în interiorul tumorii axe conjunctivovasculare, împărțind parenhimul tumoral în lobuli (fig. 45). Din punct de vedere microscopic, întîlnim două tipuri de celule, care dau aspectul de mozaic (fig. 46—47). Primul tip este alcătuit de celule mari, poliedrice, fără limite precise (20—30 microni), cu citoplasmă clară, eozinofilă, lipsite de glicogen și substanță PAS-negativă, cu filamente granulare. Conțin blefaroplaști și picături de grăsime, au afinitate slabă pentru nitratul

Scanned with OKEN Scanner

Fig. 45. — Aspect microscopic : pinealom B. Se vede la periferie capsula conjunctivă, care trimite travee și septuri care împart tumoarea în lobuli. Se văd celule mari și celule mici. Col. H.E. × 200.

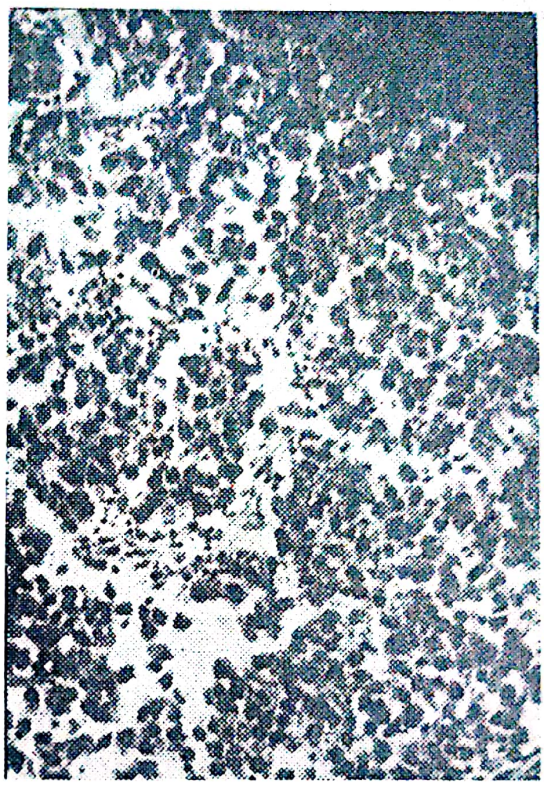

Fig. 46

Fig. 46. — Aspect microscopic dintr-un pinealom tip B ; se văd cele două tipuri de celule mari și mici. Col. H.E. × 200.

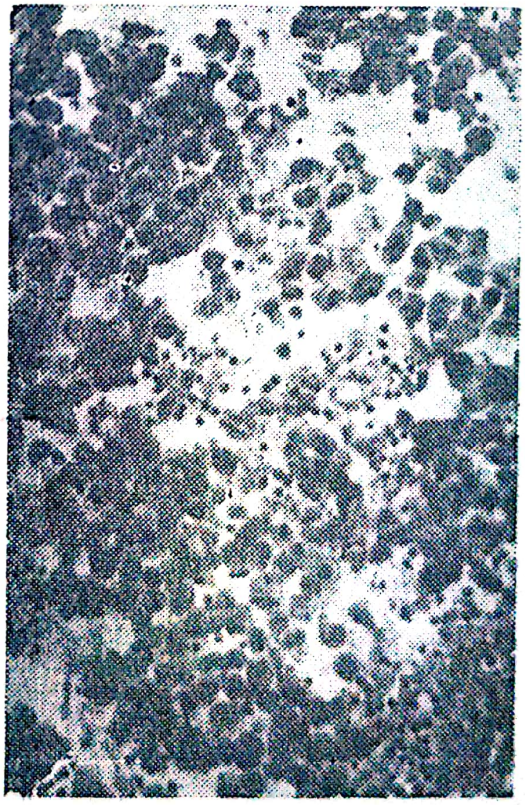

Fig. 47. — Aspect microscopic dintr-un pinealom tip B, în care se văd cele două feluri de celule. Col. H.E. × 400.

Scanned with OKEN Scanner

de argint. Nucleii sînt mari, veziculari, poliedrici (diametrul = 15 microni), conținînd cromatină în stare pulverulentă în cantități reduse, cu 1—2 nucleoli ; nucleul nu are incizii, plicaturi, enclave (ca la celulele pinealei adulte). Celula are o prelungire protoplasmatică lungă. Celulele de tipul al doilea sînt mici (6—8 microni), au o citoplasmă săracă, eozinofilă, redusă la un inel în jurul nucleului ; nucleul este rotund, ovoid, cu granulații tahicromatice, amintind limfocitele sau celulele astrocitoamelor neurogliale din pineală. Predominanța unui tip de celule sau a altuia variază de la o tumoare la alta. De asemenea, variază și dispoziția lor ; în general, celulele mici sînt dispuse în coroană în jurul unui centru format din celule mari, sau în vecinătatea axelor conjunctivo-vasculare, sau chiar în grosimea acestora. Celulele tumorale sînt separate adesea de vase sanguine.

Țesutul conjunctiv, foarte dezvoltat, dă acestor tumori un aspect particular. Fibrele colagene, dispuse în fascicule groase, dau tumorii un aspect lobulat. Prin impregnarea argentică, se pune în evidență reticulul fin, care se insinuează printre celule.

Elemente nevroglice : se întîlnesc astrocite fibroase, care se grupează în jurul vaselor și sînt prevăzute cu prelungiri mari, netede, care se divid ; se insinuează printre celule și se inseră adesea pe pereții vaselor, prin prelungiri lungi. Prezența celulelor și fibrelor nevroglice în fascicule mari, în ariile periferice ale tumorii, a determinat pe unii autori (Horrax și Bailey, 1925) să facă din aceste tumori o subgrupă, denumindu-le pineoblastoame și pinealoame de tip spongioblastic. Elementele de tip spongioblastic predomină uneori atît de mult, încît unii autori (Raymond și Claude) au descris un gliom pineal. Hortega (1932) susține că aceste elemente nevroglice sînt tipice pentru precizarea naturii histologice. Există autori (Globus și Silbert, 1931), care au negat prezența elementelor nevroglice în pinealoame. În tumoare poate fi găsit un țesut nervos normal.

Echivalentele pinealomului de tip B, în literatură : pinealomul cu structură în mozaic (Horrax și Bailey, 1925), pinealomul anizoform în mozaic (Zülch, 1965), pinealomul embrionar (Masson, 1956).

c) *Pinealomul malign* se dezvoltă la adult și se întîlnește rar. Macroscopic, tumoarea poate fi bine delimitată, sau poate invada țesutul nervos din jur. Capsula poate să lipsească. Celulele tumorale de tip A și B, foarte dense, prezintă un polimorfism accentuat, cu multiple monstruozități nucleare și citoplasmatice, celule gigante, mitoze atipice, zone de necrobioză și necroze. În parenhimul nervos peritumoral sau chiar la distanțe de tumori, se întîlnesc rozete, celule neoplazice în capsulă, sub formă de mici infiltrații perivasculare.

Pinealomul malign corespunde carcinomului pineal (Berlinger, 1926), pinealoblastomului (Horrax și Bailey, 1925 ; Russel, 1959), sarcomului de pineală (Berlinger, 1926 ; Mahaim, 1953).

d) *Tumorile congenitale* pot fi disembrioplazice și angioame, și sînt foarte rare. Se întîlnesc : tumori epidermoide, dermoide (la adult) și teratoame (la copii și la adult), acestea din urmă mai frecvente. Pot fi găsite în regiunea pineală, sau chiar inclavate în pineală (mai ales teratoa-

Scanned with OKEN Scanner

mele), fiind constituite din resturi embrionare : epiderm, piele sau din toate foiţele embrionare (teratoame) (fig. 48).

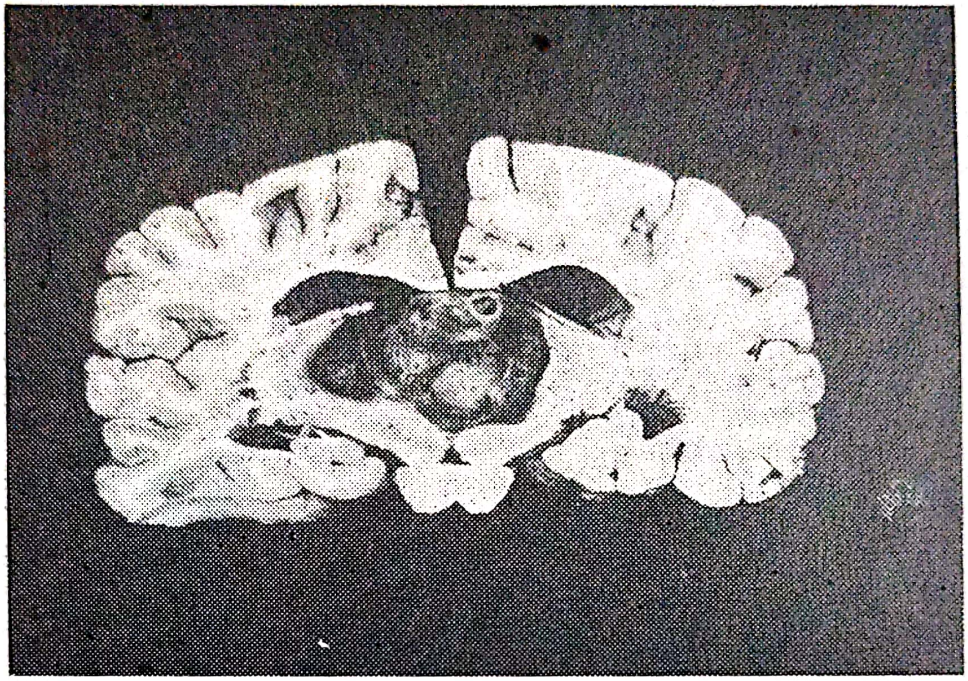

Fig. 48. — Secţiune verticală-frontală prin creier. Se vede un teratom de regiune pineală.

Teratoamele din clasificarea noastră corespund tumorilor complexe ale pinealei (Berlinger, 1926), tumorilor cu structură ectopică (Kitay, 1954). Ele lipsesc din clasificarea lui Horrax şi Bailey (1925) şi a lui Zülch (1965). Sînt tumori formate din ţesuturi multiple, străine de formaţia în care se dezvoltă (Willis, 1953). Willis exclude de la început noţiunea de teratoid, care pretează la confuzie. Russell şi colab. (1943) afirmă că cele mai multe tumori de pineală, chiar izomorfe, se dezvoltă din ţesutul nervos primitiv ; sînt deci tumori embrionare (teratoame atipice), căci nu se impregnează argentic. Imposibilitatea de a impregna argintul (Willis, 1948) nu poate să constituie un argument decisiv pentru diagnostic diferenţial, căci celulele tumorale ale sistemului nervos fixează puţin sau deloc sărurile de argint. Russell (1954) consideră pinealomul de tip B un teratom atipic, pentru că micile celule sînt limfocite şi nu celule pineale, nu se impregnează cu argint şi nu prezintă forme evolutive către marile celule pinealocite, argumente neconvingătoare, deoarece nu există identitate morfologică între nucleul limfocitar şi nucleul micilor celule pineale. Celulele ţesutului nervos în stare de proliferare se impregnează greu sau deloc cu argint. Există o identitate morfologică între nucleul micilor celule pineale şi nucleul pinealocitului ; există forme de trecere între micile şi marile celule pineale, putîndu-se pune în evidenţă o filiaţie evolutivă între aceste două tipuri de celule ; de asemenea, în culturile de ţesuturi, micile celule evoluează spre marile celule pinealocite.

Scanned with OKEN Scanner

Existența tumorilor pineale ectopice, în mozaic, nu constituie argument în plus pentru includerea în grupul teratoamelor a tuturor tumorilor anizomorfe, după cum nu se poate susține că epiteliomul glandular intestinal ar fi un teratom, cînd el se dezvoltă uneori din vestigiile intestinale ale mucoasei gastrice.

Sîntem de acord cu Russell (1954) pentru gruparea printre teratoame a pinealoamelor de tip B, care conțin structuri anizomorfe, elemente tisulare străine de glanda pineală adultă.

e) *Tumorile pineale de origine glială și conjunctivă* se întîlnesc relativ frecvent. Este vorba de tumori care se dezvoltă din țesutul glial și conjunctiv, din însăși glanda pineală : ependimopinealomul, astrocitomul, granulocitoamele de pineală, astrocitomul malign, fibromul pineal. În toate aceste cazuri, tumoarea este strict limitată la glanda pineală ; nu infiltrează țesutul nervos vecin și nu există nici o îndoială în ceea ce privește punctul de plecare. Această grupă cuprinde pinealomul spongioblastic (Horrax și Bailey, 1925), care corespunde pinealomului astrocitar din clasificarea noastră, glioamele și sarcoamele pinealei (Mahaim, 1953), tumorile conjunctive ale pinealei (Berlinger, 1926), formele gliale ale pinealomului (Russell, 1954), tumorile conjunctivo-vasculare ale pinealei (Kitay, 1954).

f) *Tumorile metastatice în glanda pineală.* Rareori pot fi întîlnite, la necropsie, metastaze în glanda pineală. În ceea ce privește tumorile secundare (metastazele) care se pot dezvolta în pineală, pînă în 1955, nu se cunoșteau în literatură decît 16 cazuri (Henschen, 1955). Noi am găsit un singur caz din 970 de metastaze cerebrale. Unii autori subliniază lipsa unor caractere histopatologice deosebite, tumoarea primitivă putînd fi situată oriunde în organism (Jallade, 1936). În cazul studiat de noi, și care prezenta și o metastază temporo-parietală stîngă, histopatologic nu a existat nici un caracter particular. Lemasson (1964) semnalează faptul că metastazele în epifiză nu se însoțesc niciodată de simptomatologie „epifizară", fiind doar o descoperire necroptică.

Tumorile pineale ectopice, de obicei de tip B, pot să se dezvolte în alt loc decît în regiunea pinealei. Glanda pineală este normală, iar tumoarea se dezvoltă în ventriculul III și în hipotalamus, ca într-unul din cazurile noastre. Evoluția tumorii a fost spre caşexie și fenomene hipotalamice.

În ceea ce privește diseminările pinealoamelor, am urmărit două cazuri. Primul bolnav a prezentat la aproximativ 8 luni de la debutul clinic al afecțiunii (debut cu diabet insipid), instalarea unei parapareze, prin diseminarea unui pinealom de tip B în vertebrele L_2-L_4. La al doilea bolnav, cu paraparează, investigațiile paraclinice au arătat și o tumoare de pineală. Diseminările apărute în cursul evoluției pinealoamelor au fost studiate, printre alții, de Horrax și Bailey (1928), Russell și Sachs (1943). Sediul tumorilor este mai frecvent în hipotalamus, dar și în altă regiune paraventriculară (talamus, fornix etc.). Mecanismul apariției diseminărilor constă, în afara extensiunii directe, în propagarea pe cale lichidiană, eventualitate care explică și diseminarea medulară și lombară, în cazurile pe care le-am urmărit. S-au publicat, de asemenea, și diseminări ale pinea-

Scanned with OKEN Scanner

lomului în plămîn şi ficat. Considerăm că mai degrabă era vorba de microglioame sau metastaze din plămîn.

Clasificarea tumorilor pinealei, pe care am făcut-o bazaţi pe datele anatomo-clinice, indică benignitatea sau malignitatea tumorii, tipul predominant de celulă, originea ei (tumoare embrionară, adultă), date importante pentru aprecierea evoluţiei, prognosticului şi terapeuticii. Am evitat termenul de pinealoblastom, deoarece înseamnă o tumoare derivată dintr-o celulă embrionară. Tumorile reproduc structura histologică a pinealei adulte şi nu a elementelor din fazele evolutive ale glandei.

Clasificările tumorilor pineale întîlnite în literatură : Horrax şi Bailey (1925), Berlinger (1926), Globus şi Silbert (1931), Russel (1959), Mahaim (1953), Zülch (1956), Kitay (1954) sînt criticabile. Aşa de exemplu, Zülch (1956), Globus şi Silbert (1931) clasifică tipurile de tumori în funcţie de diferitele momente evolutive ale epifizei. Asemănarea dintre aspectul structurii morfologice a tumorii şi structura pinealei infantile sau fetale (în mozaic) este aparentă şi înşelătoare (Russell, 1958, 1943).

8.3. SIMPTOMATOLOGIA

Sexul masculin este cel mai frecvent afectat (între 80—90% din materialul studiat).

Vîrsta : cel mai frecvent, semnele apar înainte de 30 de ani ; media de viaţă ar fi între 21—22 de ani.

Evoluţia este determinată de volum, localizare şi tipul histologic. Durata simptomelor, care de obicei se accentuează treptat, este în medie de 11 luni ; cel mai rapid se instalează în aproximativ 4—5 zile, iar cel mai lent în aproximativ 3—4—5 ani. Foarte rar există debuturi bruşte şi dramatice, în hemoragia subarahnoidiană prin sîngerarea tumorii, cu cefalee, greţuri, vărsături şi redoarea cefei.

Cel mai des bolnavii acuză semne date de hidrocefalia cronică sau acută, prin obstruarea lentă sau bruscă a apeductului Sylvius.

Aspecte clinice. Evoluţia unei tumori pineale depinde de volum, localizare şi aspectul histologic.

Semnele neurologice sînt în raport cu infiltrarea şi comprimarea structurilor adiacente, mai ales a apeductului Sylvius, regiunii tectale şi pretectale. Bolnavul acuză cefalee, greaţă şi vărsături, prin blocarea scurgerii LCR. Cînd afectează tectumul, tumoarea dă sindromul Parinaud şi nistagmus retractil. Pseudosindromul Argyll-Robertson (pupilă fixă, dilatată la lumină, normală la convergenţă). Uneori se poate întîlni şi retracţia pleoapei : semnul Collier.

Odată cu evoluţia tumorii şi blocarea scurgerii LCR, apar modificări ale papilei (edem) şi paralizii ale nervilor cranieni. Cu timpul apar şi ataxii cerebeloase, prin comprimarea căilor cerebeloase spre/sau de la cerebel.

Pubertatea precoce este un alt semn clinic ; uneori pubertatea este întîrziată, dar se semnalează şi absenţa semnelor din partea gonadelor.

Scanned with OKEN Scanner

Demonstrarea experimentală pe animale că melatonina pinealei inhibă activitatea gonadică, a sugerat ideea că pubertatea precoce din unele pinealoame s-ar datora distrugerii parenhimului pineal, care nu ar mai elibera hormonul inhibitor.

Pentru precizarea diagnosticului se întreprind investigații radiologice și endocrinologice complexe.

Testul la K-dopa (stimularea sintezei melatoninei) informează asupra activității pinealei, dar și asupra eficienței tratamentului chirurgical sau radioterapeutic.

Poppen și Marino (1968) separă evoluția clinică în trei faze : faza I, în care bolnavul acuză cefalee, cu sau fără greață și vărsături ; faza a II-a, caracterizată prin tulburări vizuale, amețeli, ataxie și modificări psihice și faza a III-a, finală, în care apar edemul papilar, slăbiciune accentuată și spasticitate de diverse grade.

După cum se expansionează tumoarea, simptomele se pot împărți în 5 categorii :

— dacă apeductul este blocat, apar semne de hipertensiune intracraniană ;

— expansiunea antero-inferioară poate să infiltreze colicului superiori și regiunea pretectală a regiunii mezencefalului, provocînd apariția semnelor oculare caracteristice ;

— tumoarea apasă în jos cerebelul, dînd tulburări de echilibru ;

— tumoarea crește anterior, invadînd ventriculul III, talamusul, hipotalamusul și chiasma optică, provocînd modificări mintale, anomalii endocrine și deficite ale cîmpului vizual ;

— tumoarea se poate expansiona în mai multe direcții simultan, ceea ce determină combinații variate ale semnelor clinice citate.

Hipertensiunea intracraniană. Semnele importante ale creșterii presiunii intracraniene sînt : cefalee, grețuri, vărsături, edem papilar, vedere înceţoşată, diplopie și ameţeli, semne care apar precoce, prin comprimarea proximală de către tumoare a apeductului Sylvius. Creșterea presiunii intracraniene este progresivă, iar edemul papilar se transformă secundar în atrofie optică, dînd cecitate. Amauroza tranzitorie („amaurosis fugax") se întîlnește în tumorile pineale, prin compresiunea intermitentă a arterelor cerebrale posterioare, exercitată de marginea rigidă a tentoriului, secundar unei creșteri a presiunii intracraniene.

Tulburările oculare. Parinaud (1883) a atras atenția asupra tulburărilor motilității oculare și anomaliilor pupilare, în legătură cu leziuni ale corpilor cvadrigeminali.

Semnele oculare cunoscute sub denumirea de sindrom Parinaud sînt : imposibilitatea mișcării conjugate a globilor oculari la privirea în sus, pupile dilatate și areactivitate la lumină, dar reactive la acomodare ; nistagmus lateral, vertical sau retractor ; spasm convergent retractor al pleoapelor superioare la privirea în sus ; anizocorie, rar corectopie (pupile denivelate), semne întîlnite și în tumorile epifizare.

Modificările pupilare și imposibilitatea de a mișca în sus globii oculari, semnele cele mai frecvente, apar în peste 50% din cazurile comunicate de Poppen și Marino (1968).

Scanned with OKEN Scanner

Diplopia, semn precoce, poate fi atribuit mai degrabă hipertensiunii intracraniene şi mai rar interesării directe a nucleilor oculomotori, situaţi profund în trunchiul cerebral.

Pierderea privirii voluntare în plan vertical, rezultatul leziunii supranucleare, este o tulburare tranzitorie, care dispare după înlăturarea fenomenelor de hipertensiune intracraniană, ceea ce sugerează că tulburările sînt legate mai degrabă de presiunea asupra corpilor cvadrigeminali, decît de infiltrarea tumorală a acestora.

Tulburările pupilare se caracterizează prin dilatarea egală (foarte rar anizocorie), reacţie slabă sau absentă la lumină, micşorare la acomodare. Deşi apare ca o reacţie pupilară de tip Argyll-Robertson, clasica pupilă mică de formă neregulată din semnul Argyll-Robertson este rar întîlnită. Uneori, acomodarea diminuează sau lipseşte.

Areactivitatea pupilei la lumină şi absenţa convergenţei pot să provoace înceţoşarea vederii. Pierderea reflexului pupilar la lumină poate fi cel mai constant semn în tumorile pineale (82%, Tytus, 1960).

Cu toate că lipsa reflexului pupilar la lumină şi imposibilitatea mişcării globilor în sus apar adesea precoce, aceste semne pot să lipsească.

La bolnavii cu pinealoame se constată convergenţă şi nistagmus retractor, care constă într-o mişcare rapidă de retracţie a globilor, alternînd cu o revenire lentă la poziţia iniţială, cu o frecvenţă de 1—2 pe secundă la trei sau patru mişcări oculare.

Hatcher şi Klintworth (1966) consideră că sediul leziunii ar fi în nucleii diencefalici pretectali ai ariei periapeductale. Aici, fibrele inhibitorii corticale supranucleare către trunchiul cerebral pot fi distruse, permiţînd astfel impulsurilor neregulate din cîmpurile corticale oculare să incite nucleii oculomotori şi să provoace contracţii simultane ale tuturor muşchilor oculari.

În retracţia patologică a pleoapelor la privirea în sus, asociată de obicei cu convergenţă-nistagmus retractor, se pare că sediul leziunii se află în comisura posterioară. Diplopia şi atrofia prin paralizia oculomotorului se datorează invadării neoplazice a mezencefalului şi poate să intereseze unul sau mai mulţi muşchi ai unui singur ochi sau ai ambilor.

Crosby a dat în 1950 o explicaţie anatomică pentru tulburările oculomotorii şi pupilare observate în tumorile pinealei. Tractul intern cortico-tectal, originar din ariile 18 şi 19, trece prin mezencefal, unde fibrele implicate în reflexul privirii conjugate în sus, ajung în porţiunea rostro-mediană, iar cele care contribuie la privirea conjugată în jos, se termină în porţiunea caudo-laterală a coliculilor superiori. Astfel, o tumoare pineală, fie că comprimă, fie că infiltrează porţiunea rostro-mediană sau caudo-laterală a coliculilor superiori, poate să provoace defecte ale privirii automate, în sus sau în jos.

Dacă efectele tumorii sînt suficiente ca să atingă tractul corticobulbar la nivelul unde fibrele acestuia pătrund în punctul terminus frontal al nucleilor oculomotori, se suprimă privirea voluntară în sus.

Deoarece tracturile cortico-bulbare se află mai profund decît coliculii superiori, mişcările automate oculare vor dispărea primele.

Numai prin interesarea directă a nucleilor oculomotori are loc dispariţia privirii verticale sau a celei automate. Perturbarea privirii conjugate este rar întîlnită, fiindcă tractul cortico-tegmental răspunzător de privirea laterală, traversează profund tegmenul mezencefalului.

Distrugerea stereotaxică a coliculilor superiori la maimuţă nu a determinat perturbarea privirii conjugate în sus (Pasik, 1964). Dar o leziune în aria pretectală, care a distrus comisura posterioară, fără interesarea coliculilor, determină apariţia sindromului Parinaud.

Perturbarea funcţiei pupilare poate fi explicată anatomic. Crosby şi Henderson (1948), pe primate, au demonstrat că nucleii Edinger şi Westphal au o porţiune rostrală şi una caudală, prima controlînd reflexul la lumină, ultima pe cel de acomodare. Prin implicarea componentei rostrale a nucleului Edinger-Westphal, apar atît fenomenul pupilar Argyll-Robertson, cît şi midriaza.

Lezarea coliculilor inferiori este răspunzătoare de tulburările de auz şi echilibru (ţiuituri şi vertij).

Hemianopsia omonimă se întîlneşte cînd sînt lezaţi corpii geniculaţi laterali.

Tulburări cerebeloase. Prin extensia tumorii pinealei spre cerebel se pot ivi semne ca : dezechilibru al extremităţilor şi trunchiului, tremor intenţional şi nistagmus orizontal.

Tulburări endocrine. Precocitate sexuală sau întîrziere în dezvoltarea funcţiilor sexuale se constată în tumorile regiunii pineale.

Sindromul Pellizzi (1910), de „macrogenitosomie", se constată la băiatul preadolescent şi se manifestă prin dezvoltare precoce, diferenţierea caracterelor sexuale externe, apariţie prematură a perilor pubieni şi axilari, precocitatea funcţiei sexuale, dezvoltarea precoce a corpului şi a oaselor lungi, semne de hidrocefalie internă, dar lipsa semnelor motorii şi senzitive.

Extinderea tumorii către ventriculul III, hipotalamus şi chiasma optică, sau ivirea în aceste regiuni a pinealoamelor ectopice (fig. 49) dau deficite de vedere (hemianopsie bitemporală), diabet insipid, dezvoltare sexuală întîrziată, tulburări în metabolismul zaharat, hipertermie intermitentă, somnolenţă şi polifagie. Neoplasmul porţiunii anterioare a ventriculului III adaugă la tulburările endocrine şi de cîmp vizual, dilatarea canalului optic, simulînd clinic gliomul de nerv optic sau craniofaringiomul.

Tulburările de conştienţă variază de la obnubilare la comă şi se datorează fie invadării hipotalamusului, fie pinealoamelor ectopice, fie hipertensiunii intracraniene.

Kunicki (1960) şi Suzuki şi colab. (1962), în studiile lor pe pinealoame verificate, au constatat somnolenţă patologică, modificări ale personalităţii, lipsa de interes pentru mediul ambiant, performanţe şcolare slabe şi iritabilitate.

Scanned with OKEN Scanner

Alte semne corticospinale și extrapiramidale sînt parezele spastice, modificările reflexe, mișcările atetozice ale extremităților. Durerile radi-



Fig. 49. — Caşexie după tumoare pineală ectopică în ventriculul III.

Fig. 50. — Ventriculografie în tumoare pineală; ventriculul III este împins înainte și în sus.

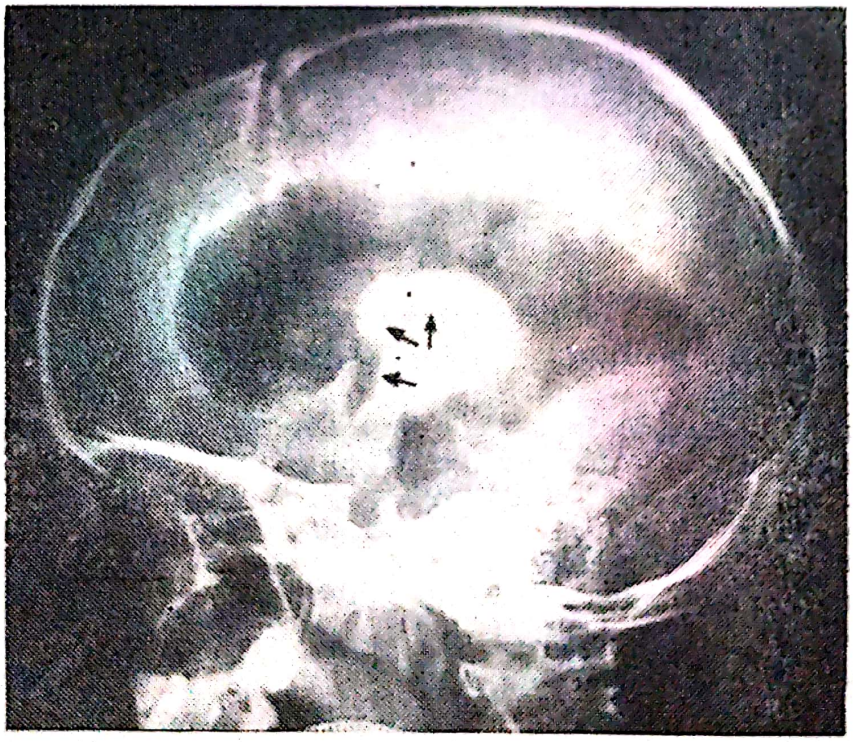

culare la nivelul extremităților, presupun invadarea măduvei spinării sau cozii de cal prin diseminarea neoplasmului pineal.

Scanned with OKEN Scanner

Fig. 51. — Fetiță de 6 ani cu macrogenitosomie : organele genitale externe dezvoltate precoce, ca un adult și cu o dezvoltare somatică prematură. Ex. anatomopatologic : spongioblastom de nuclei bazali, care invada și trunchiul cerebral.

8.4. TRATAMENTUL

Abordul direct al tumorilor regiunii pineale este destul de riscant, avînd în vedere profunzimea leziunii și a vaselor importante din regiune. De curînd s-a preconizat diminuarea presiunii intracraniene prin instituirea unui șunt ventriculo-cardiac sau ventriculo-cisternal, urmat de radioterapie. Dacă nu există dilatare ventriculară, se recomandă numai radioterapie.

Alți autori (Kunicki, 1960 ; Suzuki și Iwabuchi, 1965), propun abordarea directă a tumorilor pinealei, intervenție cu care au obținut succese remarcabile. Stein (1971), utilizînd abordul infratentorial supraselar, a operat cazuri, fără mortalitate și cu morbiditate postoperatorie neglijabilă.

Poppen (1966) a recomandat accesul pinealei transtentorial, prin retragerea în sus a lobului occipital drept, decomprimat în prealabil prin canularea ventriculului lateral. Craniotomia utilizată este mică și limitată occipital drept.

Jamieson (1971), modificînd tehnica lui Poppen, a operat 6 tumori pineale, pe care le-a excizat în totalitate, cu morbiditate postoperatorie minimă.

Atitudinea față de tumorile pinealei trebuie să fie selectivă de la caz la caz și conformă cu experiența chirurgului. Tumorile pinealei fiind rare, experiența personală a fiecărui neurochirurg este limitată. Atacul chirurgical direct al tumorii se soldează cu multe decese în majoritatea centrelor, astfel că se preferă instituirea unui șunt ventricular și roentgenterapie, care au permis supraviețuiri îndelungate.

BIBLIOGRAFIE

Arseni C., Mestes E., Georgian Mihaela — Ann. Anat. path., **13**, 1, 119—136.
Bailey P., Cushing H. — A classification of the tumors of the glioma group on a histogenetic basis with a correlated study of prognosis, J. P. Lippincott.

Scanned with OKEN Scanner

Co., Philadelphia, 1926.
Bender M. B. — The oculomotor system, Hoeber Medical Division, New York, 1964.
Berblinger W. — În : Handbuch der speziellen Pathologie, Anatomie und Histologie (ed. H. Lubarsch) Berlin, 1926, p. 681—759.
Cohen R. A., Wurtmann R. J., Axelrod J., Snyder S. H. — Ann. intern. Med., 1964, 61, 1144—1161.
Crosby E. C., Fenderson J. W. — J. comp. Neurol., 1948, 88, 53—91.
Del Rio Hortega P. — Cit. de Russell (1944).
El-Domeiri A., Das Gupta T. — Cancer Res., 1973, 33, 2 830—2 833.
Globus J. A., Silbert S. — Arch. Neurol. (Chic.), 1931, 25, 937.
Hatcher M. jr., Klintworth G. — Arch. Neurol. (Chic.), 1966, 15, 215—222.
Horrax G., Bailey P. — Arch. Neurol. (Chic.), 1925, 13, 4, 423.
Hensche P. — în: Handbuch der speziellen Pathologie, Anatomie und Histologie (O. Lubarsch, F. Henke şi R. Rossle), Springer Verlag, Berlin, 1955, 13, 3.
Jamieson K. G. — J. Neurosurg., 1971, 35, 550—553.
Jallade G. M.M.E. — Tumeurs de la région pinéale, teză, Lyon, 1966.
Kitay K. A. — Acta psychiat. (Kbh.), 1944, 19, 234.
Kunicki A. — J. Neurosurg., 1960, 17, 815—823.
Lemasson L. — Contribution à l'étude de la région pinéale, teză de doctorat, Lyon, 1964.
Mabie C., Wallace B. — Cell. Tiss. Res., 1974, 16, 59—71.
McMahon H. — Path. Ann., 1971, 6, 81—146.
Mahaim Ch. — Schweiz. Arch. Neurol. Psychiat. (Zürich), 1953, 71, 154.
Mori W., Okeda R. — Acta pathol. jap., 1973, 23, 359—365.
Masson P. — Tumeurs humaines, ed. II, Ed. Maloine, Paris, 1956.
Parinaud N. — Arch. Neurol. (Paris), 1883, 5, 145—172.
Pasik P. — cit. de Bender (1964), p. 426.
Pellizzi G. B. — Riv. ital. Neuropat., 1910, 3, 193—250.
Poppen J., Marino R. jr. — J. Neurosurg., 1968, 28, 356—364.
Poppen I. — J. Neurosurg., 1966, 25, 706—710.
Rabson S., Mendenhall E. — Amer. J. clin. Path., 1956, 26, 283—290.
Reiss M., Davis R. H., Sideman M. B., Mauer I. — Pathology of tumours of the nervous system, Londra, 1959.
Russel S. D. — Arch. Path. (Chic.), 1943, 33, 853.
Russel S. D. — J. Path. Bact., 1954, 60, 125.
Russel S. D., Rubinstein L. J., Lumsden C. E. — Pathology of tumours of the nervous system, Londra, 1959.
Smith R. A., Estridge M. N. — în : Handbook of Clinical Neurology, vol. 17, part. II (ed. Vinken şi Bruyn), North Holland Publications Co., Amsterdam, 1974, pag. 648.
Stein B. M. — J. Neurosurg., 1971, 197—202.
Suzuki J., Wada T., Kowada M. — J. Neurosurg., 1962, 19, 441—445.
Suzuki J., Iwabuchi T. — J. Neurosurg., 1965, 23, 565—571.
Tapp E., Huyley M. P. — J. Path., 1972, 108, 137—144.
Tyrus J. S. — Neurology (Minneap.), 1960, 10, 654—657.
Willis R. A. — Pathology of tumours, ed. II, Ed. Butterworth, Londra, 1953.
Zülch K. J. — în : Handbuch der Neurochirurgie (ed. Olivecrona şi Tönnis), Springer Verlag, Berlin, 1956.

Scanned with OKEN Scanner

9. LEZIUNI SOMATO-VISCERALE EXTRAGLANDULARE

Tumorile pulmonare, tumorile digestive, cancerele bronşice sau ale altor viscere, secretă substanţe cu efect adrenocorticotrop, ducînd la o intensă stimulare a suprarenalelor, cu hiperplazia acestora.

Hiperactivitatea suprarenală poate fi provocată şi prin alterarea secundară a mecanismului cibernetic de control suprarenal, realizîndu-se hipercorticismul „secundar" (şcoala anglo-saxonă) sau „reacţional" (şcoala franceză). În aceste cazuri, suprimarea agentului stimulator duce la încetarea hiperactivităţii suprarenale.

Astfel de funcţii anormale pot fi induse de stress-urile prelungite amintite, de infecţii cronice, traumatisme, foame, însetare, administrare de insulină, tratamente prelungite cu cortizon (Maretsis, Mesteş, Arseni, 1975), substanţe chimice medicamentoase ca hidrazida-izonicotonică, salicilatul, PAS etc.

Lipsa de inactivare a cortizonului circulant de către celula hepatică insuficientă, poate să producă un hipercorticism secundar, cu semnele clinice şi anatomopatologice cunoscute (Arseni, Maretsis, Mesteş, 1972).

Într-un caz de neoplasm gastric studiat anatomo-clinic, Niculescu, Papahagi şi Niculescu (1952) descriu leziuni ale celulelor nervoase din nucleul magnocelular perimamilar.

BIBLIOGRAFIE

Arseni C., Maretsis M., Mesteş E. — Rev. roum. Endocr., 1972, 9, 6, 401—407.
Maretsis M., Mesteş E., Arseni C. — Neurologia (Buc.), 1974, 19, 5.
Niculescu U., Papahagi E., Niculescu S. — Stud. Cercet. Fiziol. Neurol., 1952, III, 143—151.

Scanned with OKEN Scanner

10. ASPECTE NEUROENDOCRINOLOGICE ÎN TRAUMATISMELE CRANIOCEREBRALE

Sistemul hipotalamo-hipofizar este în special afectat în traumatismele craniocerebrale. Schereschewsky (1927) a descris hemoragii în planşeul ventriculului III, iar Henzi (1952) atrofii ale nucleilor supraoptic şi paraventricular, în cadrul contuziilor cerebrale. Crompton (1971) a descris leziuni traumatice care interesează hipotalamusul şi hipofiza ; evidente în traumatismele severe ale capului cu dilacerare cerebrală, mai frecvente la tineri de sex bărbătesc, sînt asociate cu plăgi temporo-parietale şi fracturi ale etajului mijlociu al craniului. Forţa traumatică de forfecare acţionează asupra hipotalamusului şi porţiunii fixe a tijei hipofizare, lezînd atît vasele portale hipofizare, cît şi pe cele perforante ale hipotalamusului, ceea ce duce la lezarea ambelor regiuni, hipotalamus şi hipofiză. S-a constatat că fracturile fosei pituitare nu sînt asociate des cu leziuni hipofizare, ceea ce arată că nu lezarea directă a glandei este importantă, ci forfecarea vaselor portale şi a axonilor care trec prin infundibul şi tija pituitară. Pe 106 autopsii consecutive, Cromptom (1971) a găsit într-o proporţie de 42% leziuni ale hipotalamusului la accidentaţi care au sucombat repede după un traumatism craniocerebral închis ; au fost consemnate hemoragii de dimensiuni diferite, localizate în nucleii supraoptici, probabil datorită bogăţiei de plexuri capilare. Microhemoragiile în nucleii paraventriculari şi supraoptici pot să apară şi ca urmare a unui edem cerebral, care dă hipertensiune intracraniană, sau prin deplasarea trunchiului cerebral. S-a mai presupus că există un centru paraventricular hipotalamic, care controlează tonusul vaselor cerebrale, afectînd astfel presiunea intracraniană. În orice caz este vorba de o problemă fiziopatologică complexă. S-au descris leziuni hipofizare şi în traumatismele capului. Verron (1921) a semnalat necroza tijei hipofizare, asociată cu diabet insipid.

Frankenthal (1916) a descris hemoragii ale lobilor anterior şi posterior în trei cazuri de traumatisme craniocerebrale. Daniel şi colab. (1959) au descris 12 cazuri de infarctizare a lobului anterior al hipofizei. Mai

tîrziu, Daniel şi Treip (1961) au găsit hemoragii de întindere variată în lobul posterior al hipofizei în 69 din 152 de cazuri de traumatisme craniocerebrale frontale. Cushing (1912) a comunicat hemoragii în posthipofiză, într-un singur caz, decedat la scurt timp după accident. Hipopituitarismul prelungit posttraumatic, cu diabet insipid, hipogonadism şi mixedem hipofizar, este un sindrom încă neprecizat. Debutul hipopituitarismului traumatic poate să se instaleze la numai cîteva ore de la traumatism. În cazurile apărute tardiv, conexiunea este incertă. Poate că apariţia imediată a diabetului insipid imediat după traumatism ar fi cea mai bună dovadă a traumatizării hipotalamusului sau hipofizei. Leziunile pot fi hemoragice sau ischemice. Traumatismul cu mişcări oscilatorii ale creierului în calotă poate să lezeze vasele şi axonii tijei hipofizare prin forfecare. În cazuri grave, tija poate fi ruptă. În cazuri mai uşoare, forfecarea axonilor duce la denervarea parţială a posthipofizei, care împreună cu hemoragia lobului posterior şi leziunile nucleului supraoptic, constituie probabil principala cauză a diabetului insipid posttraumatic. Se poate deduce că vindecarea are loc prin rezoluţia hemoragiilor şi revenirea la normal a proprietăţilor de conducere în axonii tijei, care au fost doar contuzionaţi şi nu rupţi. Dealtfel şi un spasm vascular al regiunii, cu acţiune tranzitorie, ca urmare a forfecării, poate fi incriminat.

În literatură există părerea că eroziunile acute gastrice şi duodenale, sau ulcerele şi hemoragia difuză gastrointestinale s-ar datora leziunilor hipotalamice ; alţi cercetători nu au putut să demonstreze un determinism hipotalamic al acestor leziuni gastrointestinale acute.

În tratamentul edemului cerebral traumatic, se preconizează administrarea glucocorticoizilor în doze eficiente, timp de maximum o săptămînă (Long şi Maxwell, 1976), pentru evitarea efectelor secundare (hemoragii digestive), induse uneori de corticoterapie prelungită.

Scanned with OKEN Scanner

11. ASPECTE NEUROENDOCRINOLOGICE ÎN HIPERTENSIUNEA ARTERIALĂ

Hipertensiunea ia naştere prin ruperea echilibrului între multiplii factori responsabili ai menţinerii unei presiuni sanguine normale : starea inimii, volumul sanguin, vîscozitatea sanguină, elasticitatea arterială şi rezistenţa periferică, controlaţi la rîndul lor de numeroşi factori, printre care cei neuroendocrini, care joacă un rol important.

Se ştie că stimularea sistemului nervos simpatic prin noradrenalină, produce hipertensiune : în poliomielita bulbară, tabes, tumori cerebrale, hemoragii sau ischemii cerebrale, în emoţii sau după secţionarea nervului glosofaringian. Tumorile cromafine (cromocytomul) produc hipersecreţie de noradrenalină, cu hipertensiune de tip neuroendocrin. Întrebarea este dacă noradrenalina are vreun rol în patogenia hipertensiunii esenţiale. Toate studiile efectuate pînă în prezent nu pot stabili încă vreo interrelaţie între catecolamine şi hipertensiunea esenţială şi nici între rolul cauzal al ortosimpaticului şi geneza hipertensiunii esenţiale.

Rolul suprarenalelor în hipertensiune este cunoscut, ca şi faptul că hiperfuncţia primară a corticosuprarenalei se însoţeşte de hipertensiune, ca în sindromul Conn şi sindromul Cushing. Hiperplazia suprarenalelor prin deficienţa 11/m-hydroxilazei se însoţeşte de hipertensiune. În sindromul Conn este sporit aldosteronul, datorită adenomului corticosuprarenalei ; în sindromul Cushing hipertensiunea este dată de hipersecreţia de cortizon.

În hipertensiunea arterială esenţială benignă există alterări uşoare şi ale secreţiei corticosuprarenale. În hipertensiunea malignă perturbarea secreţiei corticosuprarenalelor, cu predominanţă a mineralcorticoizilor, contribuie la agravarea hipertensiunii.

Dacă rolul reninei nu pare să fie determinant pentru apariţia hipertensiunii arteriale, spre deosebire de presiunea perfuziei renale, sporirea secreţiei aldosteronului în hipertensiune ar fi secundară scăderii presiunii perfuziei renale.

Scanned with OKEN Scanner

S-a observat în hipertensiunea esențială, mai ales la tineri, o hiperactivitate tiroidiană, dar tratamentele antitiroidiene au înregistrat rezultate modeste.

Se pare că există o corelație între funcția ovariană și hipertensiunea esențială. Femeile fac mai rar hipertensiune arterială decît bărbații, dar la menopauză aceasta apare și la femei. Vermeulen și Van Der Straeten (1963) au semnalat o descreștere a excreției de pregnandiol la bolnavi cu hipertensiune esențială. Se cunoaște și efectul antialdosteronic al progesteronei.

Scanned with OKEN Scanner

12. FACTORII NEUROENDOCRINI ÎN BOLILE VASCULARE CEREBRALE

Modificările arteriosclerotice în creier, care de obicei însoţesc îmbătrînirea, ar putea să afecteze şi funcţia hipofizei direct, prin modificări ischemice în hipotalamus, sau prin modificări ischemice în alte arii ale creierului, mai ales în sistemul limbic sau sistemul reticular mezencefalic. Reglarea secreţiei antehipofizei este controlată de arii specifice din hipotalamus, prin sistemul de comunicare ale venelor portale. Există numeroase legături între hipotalamus şi alte zone din sistemul nervos central. Cortizonul din plasma sanguină influenţează activitatea hipotalamusului. Sistemul limbic are numeroase legături cu hipotalamusul, cele mai importante fiind fornixul, stria terminală şi bandeleta mediană anterioară, căi anatomice care servesc stress-ul emoţional şi poate modifică activitatea hipotalamusului şi hipofizei. Există şi conexiuni aferente spre hipotalamus din tegmenul pedunculilor cerebrali şi sistemul reticular, prin bandeleta mediană anterioară, tractul mamilo-talamic şi prin numeroase fascicule care traversează sistemul reticular spre hipotalamus.

Modificările ischemice şi infarctizările la indivizii arteriosclerotici pot să afecteze şi alte regiuni ale creierului, cum ar fi trunchiul cerebral şi lobii temporali, care au legături cu hipotalamusul. Este posibil ca declinul activităţii hipofizare la arteriosclerotici să se datoreze unui stimul diminuat, fie din sistemul limbic, fie din sistemul reticular al pedunculilor spre hipotalamus. Declinul sever al activităţii hipofizare duce la insuficienţă vertebro-bazilară.

Perturbarea constă în modificările ischemice din sistemul reticular mezencefalic sau sistemul limbic şi lipsa stimulilor de la această sursă spre hipotalamus, ceea ce induce insuficienţa hipofizară. În continuare, scăderea secreţiei ACTH duce la o activitate suprarenală scăzută, cu diminuarea producerii de cortizon şi hipotensiune progresivă. Din cauza reducerii cortizonului, bolnavii nu răspund la agenţii hipertensori obişnuiţi şi necesită terapie de substituţie cu hidrocortizon.

Scanned with OKEN Scanner

Unii arteriosclerotici se află la limita compensării insuficienței suprarenale sau hipofizare (Henderson, Gilroy și Meyter, 1964), ceea ce dovedește slaba lor reacție la stress, frecventă la bolnavii cu boli vasculare cerebrale ; aceștia tind să dezvolte o stare de șoc, în stress-uri care, la tînăr, nu provoacă nici o reacție. Sînt destul de frecvente cazurile în care survine hipotensiune la cei cu boli cerebrovasculare : ischemie cardiacă, infarctul miocardic, aritmia paroxistică. Hipotensiunea ortostatică poate fi întîlnită în boala Addison, diabetul zaharat, anemia severă, siringomielie, după simpatectomie chirurgicală, șederea prelungită la pat și interesarea răspunsurilor vasoreceptoare la indivizi vîrstnici.

Hipotensiunea ortostatică, descrisă de Say-Drager (1960), se deosebește de cea dată de insuficiența hipofizară la arteriosclerotici, prin datele de laborator și prin răspunsul la tratamentul cu steroizi (hidrocortizon) în doze de 20 mg zilnic, fără pericol de osteoporoză.

Hipotensiunea ostostatică Say-Drager, sau idiopatică, descrisă de Schatz și colab. (1963), se datorează unei disfuncții progresive a SNC, însoțită de anhidroză, incontinență urinară, atrofia irisului, slăbiciunea distală a mușchilor, diminuarea reflexelor tendinoase, hipotermie și răspuns normal la factorii hipertensivi.

Scanned with OKEN Scanner

13. ASPECTE NEUROENDOCRINOLOGICE ALE STRESS-ULUI CHIRURGICAL

Secreţia de ACTH, cortizon, aldosteron, tiroxină, hormon antidiuretic, adrenalină şi noradrenalină este crescută în timpul actului chirurgical. Fiecare din aceşti hormoni iau parte la adaptarea la stress, ACTH şi cortizonul avînd rolul cel mai important. ACTH, cortizonul şi mecanismul de reglare al hipofizei sînt considerate ca o triadă de componente fiziologice. ACTH stimulează secreţia de cortizon, iar cortizonul se opune mecanismului de stimulare a hipofizei. Rezultă o diminuare a cortizonului circulant şi o creştere a secreţiei de ACTH. Invers, o creştere a cortizonului circulant fie endogen, fie exogen, duce la o restrîngere a acţiunii de stimulare a hipofizei şi la diminuarea secreţiei de ACTH. Relaţia reciprocă de autoreglare între ACTH şi cortizon se conformează mecanismului de feed-back. Ritmul circadian al concentraţiei plasmatice de ACTH şi cortizon nu stă sub dependenţa mecanismului de feed-back, ci sub dependenţa modificărilor ritmului care conduce hipofiza (pituitary driving mecanism, Liddle şi colab., 1962). Mecanismul de feed-back exercită un control asupra diferitelor variaţii, imprimînd unele limite în fluctuaţiile concentraţiei de ACTH şi cortizonului din plasmă.

În majoritatea intervenţiilor chirurgicale, forţa mecanismului de reglare al hipofizei este atît de mare, încît concentraţiile cortizonului plasmatic, care normal suprimă secreţia de ACTH, sînt ineficiente. Se pare că răspunsul la stress este reglat de un mecanism deosebit de feed-back sau de controlul diurn (Estep, 1967). La om şi la animale s-a constatat că răspunsurile hipofiză-suprarenală la unele operaţii sînt parţial suprimate prin aportul exogen de glicocorticoizi. Yates şi colab. (1926) au demonstrat, în experienţe pe şoareci, că în stress-ul operator, administrarea de corticosteron suprimă secreţia de ACTH, prin mecanismul de feed-back, ceea ce nu se întîmplă la om. Totuşi, în unele operaţii, secreţia de ACTH este inhibată, dacă se administrează steroizi în cantitate superioară celor produşi prin secreţie endogenă. Tratamentul prelungit cu glicocorticoizi are ca rezultat atrofia suprarenalelor şi o lipsă

temporară de răspuns la ACTH exogen sau endogen. În aceste condiții nu este de așteptat un răspuns la actul chirurgical, bolnavii necesitînd acoperirea cu steroizi exogeni în cursul stress-ului.

Unii agenți nesteroizi, ca morfina, pot să inhibe parțial mecanismul de stress în anumite condiții, dar dozele obișnuite administrate nu au nici un efect la om. Boli hepatice preexistente pot să altereze revenirea la normal a concentrațiilor cortizonului plasmatic. În cursul operațiilor, creșterea 17-oxihidrocorticosteroizilor plasmatici la persoanele normale din punct de vedere endocrin, este un indiciu de creștere a secreției suprarenalei.

Alterarea nivelurilor plasmatice ale concentrației cortizonului prin stress nu are rol semnificativ în răspunsul hipofizosuprarenal la stress.

BIBLIOGRAFIE

Cromptom M. R. — Brain, 1971, 94, 165—172.
Cushing H. — The pituitary body and its disorders, Ed. Lippincott, Philadelphia, 1912, p. 265.
Daniel P. M., Pritchard L. M. M., Treip C. S. — Lancet, 1959, 2, 927—931.
Daniel P. M., Trep. C. S. — În : Modern Trends in Endocrinology (2 series), (ed. Gardner, Hill), Ed. Butterworth, Londra, 1961.
Estep H. L. — În : Clinical Neuroendocrinology (ed. Bajusz), Ed. S. Karger, Basel-New York, 1967.
Frankenthal L. — Virchows Arch. Path. Anat., 1916, 222, 332—345.
Henderson R., Gilroy J., Mexter Y. S. — Med. Times, 1964.
Henzi H. — Mschr. Psychiat. Neurol., 1952, 123, 292—316.
Liddle G. W., Island D. P., Meador C. K. — În : Recent progress in hormone research (ed. G. Pincus), Academic Press, New York, 1962.
Long D. M., Maxwell R. S. — În : Handbook of Clinical Neurology (Ed. Vinken și Brugy), vol. 24, North Holland Publ., Amsterdam, 1976, p. 627.
Schatz I. J., Podolsky S., Frane B. — J. Amer. med. Ass., 1963, 186, 537—540.
Schereschewsky N. A. — Rev. franç. Endocr., 1927, 5, 275—281.
Say M. C., Drager G. A. — Arch. Neurol. (Chic.), 1960, 2, 511—527.
Vermeulen O. — Zbl. allg. Path. Anat., 1921, 31, 521—531.
Verron O. — Zbl. allg. Path. Anat., 1921, 31, 521—531.
Yates F. E., Leeman S. E., Glenister D. N., Dallman M. F. — Endocrinology, 1961, 69, 67.

Scanned with OKEN Scanner

Redactor de carte : Dr. NICOLAE EVIAN
Tehnoredactor : ELENA AFILIPOAIE

Bun de tipar : 8-V-1981
Formatul : 16/70×100
Hîrtie : Tip. înalt. ilustr. 70×100/56
Coli de tipar : 16

C. 866—I. P. „INFORMAȚIA“
Str. Brezoianu Nr. 23—25
București

Scanned with OKEN Scanner



Lucrarea sintetizează rezultatele cercetărilor de lungă durată efectuate în ţara noastră şi pe plan mondial, punînd la dispoziţia specialiştilor atît din cercetare, cît şi din sectorul productiv datele esenţiale pentru cunoaşterea bolilor speciilor legumicole şi combaterea lor.

Schema unitară de tratare a materialului, pentru fiecare specie în parte, include: date privind agentul patogen, modul de transmitere a bolii, în raport cu condiţiile de mediu, precum şi condiţiile care favorizează dezvoltarea în masă a lor, simptomele specifice pe baza cărora pot fi recunoscute bolile, evoluţia lor şi gravitatea atacului respectiv în funcţie de care se pot stabili metodele de prevenire şi de combatere.

Pentru facilitarea consultării, a determinării, speciile mai importante sînt ilustrate prin figuri semnificative (aspecte pe frunze, pe tulpini, tuberculi, fructe etc.), precum şi secţiuni microscopice şi planşe color.

Scanned with OKEN Scanner

- H. pot-pistum – eliptica, eidu
Dgn clinic dif. – hipopituitarismul p-p.
- tabele paraclinice – la cap!
nu consid. gen.

PBH – ? hiperplenism ?
B. Banti ?

Dgn clinic: HCA

Dgn dif. – al interior: nemecesar
Diagnostic – deus fine u?

Datogenie imună
PBN sen. Schröder – 2-3 ani +
~~Azotiopina~~
Trat la cap! Hepatofort
Essentiale
Levamisol (protog. im) Metaspor
cu abolizante vit B
(favoriz. colestaza) Silimarin

Eritem palmar
Ficat: supraţolo, sensibilitate
HMG + astenie = hepatopatie cronică
HMG – de stază
– Ţipaurismoze
– afecţiune de sistem
Dgn dif. al hepatopatiei cr. + HVA prelung.
+ CH. – ficat
– margine
– SMG

HC – persistentă
– agresivă

→ PGH repetate – ou Dynamico

Etiologia HC = Dyn etiologic

Sondaj d.
ulcer
pancreatită
hiperestrogenism
] afecțiuni asociate

Trat ↑ repaus
regim
medic.

CATERGEN antif. megacolonial

Combatere <u>constipației</u>

I Povestiți conținutul baladei populare „Monastirea Argeșului" și precizați momentele subiectului. [2p]

— — culte „Pașa Hassan" de Ad. Ag.

II Caracterizați personajele din balada „Pașa Hassan" de G.C [2p]

din balada populară -

III Exemplificați în 10 prop. fiția sint. de subiect și în 5 prop. — atr. pron. [2p]

— pred. nominal cu numele pred. în def. auzuri și 5 prop — atr. adj.

IV Redactați de compunere liberă pornind de la un proverb (1p)

V Analizați morf. și sint. textul: „Aunci a lui mânie ca trăsnetul era". (2p)

Dar iată că „el vede trecând un stol de vrăbii"

1p